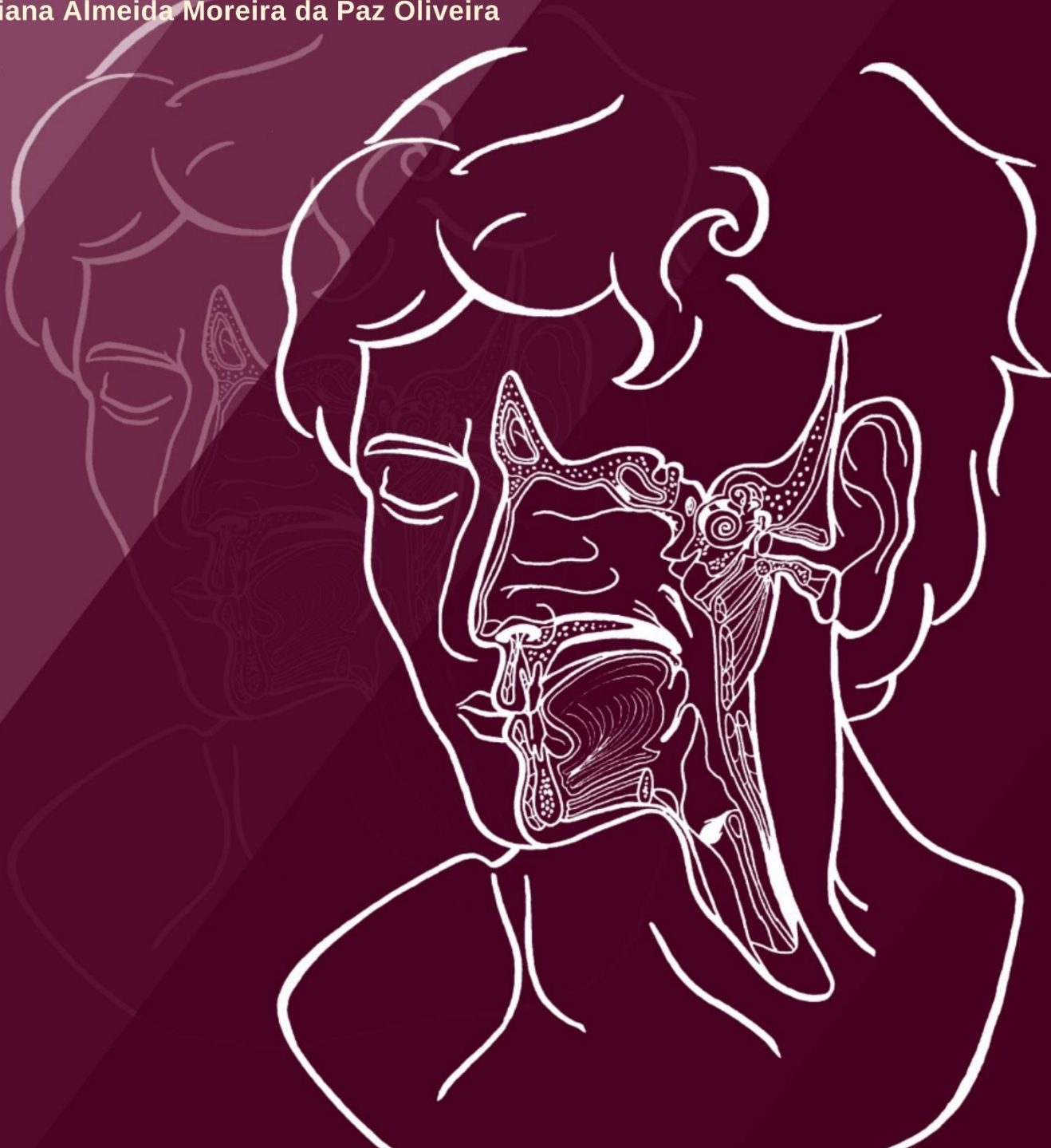

E-BOOK

1000 questões comentadas de

OTORRINOLARINGOLOGIA

Victor Eulálio Sousa Campelo
Paulo de Tarso Moura Borges
Luciana Almeida Moreira da Paz Oliveira




EDITORA DE LIVROS
FORMAÇÃO CONTINUADA

E-BOOK

1000 QUESTÕES COMENTADAS DE OTORRINOLARINGOLOGIA

1ª EDIÇÃO. VOLUME 02.




EDITORA DE LIVROS
FORMAÇÃO CONTINUADA

AUTORES

Victor Eulálio Sousa Campelo
Paulo de Tarso Moura Borges
Luciana Almeida Moreira da Paz Oliveira

DOI: 10.47538/AC-2021.10

ISBN: 978-65-89928-06-5



EDITORA DE LIVROS
FORMAÇÃO CONTINUADA

Ano 2022

E-BOOK

1000 QUESTÕES COMENTADAS DE OTORRINOLARINGOLOGIA

1ª EDIÇÃO. VOLUME 02.

Dados Internacionais de Catalogação na Publicação (CIP) (Câmara Brasileira do Livro, SP, Brasil)

Campelo, Victor Eulálio Sousa
1000 questões comentadas de otorrinolaringologia[livro eletrônico] /
Victor Eulálio Sousa Campelo. --Natal, RN : Amplamente Cursos e
Formação Continuada, 2021.

PDF

ISBN 978-65-89928-06-5

1. Otorrinolaringologia I. Título.

21-77703

CDD-617. 51

Índices para catálogo sistemático:

1. Otorrinolaringologia : Medicina 617.51

Aline Grazielle Benitez - Bibliotecária - CRB-1/3129

Amplamente Cursos e Formação Continuada
CNPJ: 35.719.570/0001-10

E-mail: publicacoes@editoraamplamente.com.br

www.amplamentecursos.com

Telefone: (84) 999707-2900

Caixa Postal: 3402

CEP: 59082-971

Natal- Rio Grande do Norte – Brasil

Editora Chefe: Dayana Lúcia Rodrigues de Freitas

Assistentes Editoriais: Caroline Rodrigues de F.

Fernandes; Margarete Freitas Baptista

Projeto Gráfico e Diagramação: Luciano Luan Gomes

Paiva; Caroline Rodrigues de F. Fernandes

Bibliotecária: Aline Grazielle Benitez

Imagem da Capa: Marcos Henrique de Oliveira
Morais

Edição de Arte: Luciano Luan Gomes Paiva; Marcos
Henrique de Oliveira Morais

Revisor de Formatação: Renato Sampaio Mello Neto

Revisor Ortográfico: Luan George Lima Xavier

Revisor Geral: Donizete Tavares da Silva

Copyright do Texto © 2024 Os autores

Copyright da Edição © 2024 Editora Amplamente



Creative Commons. Atribuição-
NãoComercial-SemDerivações 4.0
Internacional (CC-BY-NC-ND).




Ano 2022

COLABORADORES

Adamys Pereira da Silva
Aeligton Filho Arcoverde Nogueira Belo
Alessandro Henrique de Sousa Oliveira Altino
Alice Mayra Carvalho e Silva
Arthur Augusto Siqueira Carvalho
Bárbara Ferreira Costa
Beatriz Pereira Martins
Beatriz Teles Aragão
Donizete Tavares da Silva
Gabriela Mariane de Paiva
Gabriela Moreira Rodrigues
Gustavo Ramos Milheiro
Isadora Maria de Carvalho Marques
Ítalo Fernando Mendes Lima
Jennifer Flavin dos Santos Frederico
João Manoel Sousa Soares
Josilene Maria de Sousa
Juliana Coelho Learth
Juliana Guimarães de Macau Furtado

Luana Alves Mendonça
Luan George Lima Xavier
Luciana Almeida Moreira da Paz Oliveira
Marcos Henrique de Oliveira Morais
Maria Carolina de Negreiros Feitosa
Marília Francisca da Silva Pereira
Nicácia Carvalho Dantas da Fonsêca
Paulo de Tarso Moura Borges
Pedro Jorge Luz Alves Cronemberger
Renato Sampaio Mello Neto
Romeu Breno Pierote de Sousa
Samuel Chaves Cardoso de Matos
Sávia Silva Morais
Vanessa de Sousa Leal Lima
Vanessa Noeme Correa
Victor Eulálio Sousa Campelo
Victor Paschoall Leal de Sousa
Vinícius Ribeiro Escórcio
Vinícius Veras Pedrosa



EDITORA DE LIVROS
FORMAÇÃO CONTINUADA

Ano 2022

CONSELHO EDITORIAL

Dr. Damião Carlos Freires de Azevedo - Universidade Federal de Campina Grande

Dra. Danyelle Andrade Mota - Universidade Federal de Sergipe

Dra. Débora Cristina Modesto Barbosa - Universidade de Ribeirão Preto

Dra. Elane da Silva Barbosa - Universidade Estadual do Ceará

Dra. Eliana Campêlo Lago - Universidade Estadual do Maranhão

Dr. Everaldo Nery de Andrade - Universidade Estadual do Sudoeste da Bahia

Dra. Fernanda Miguel de Andrade - Universidade Federal de Pernambuco

Dr. Izael Oliveira Silva - Universidade Federal de Alagoas

Dr. Jakson dos Santos Ribeiro - Universidade Estadual do Maranhão

Dra. Josefa Gomes Neta - Faculdade Sucesso

Dr. Maykon dos Santos Marinho - Faculdade Maurício de Nassau

Dr. Rafael Leal da Silva - Secretaria de Educação e da Ciência e Tecnologia da Paraíba

Dra. Ralydiana Joyce Formiga Moura - Universidade Federal da Paraíba

Dra. Roberta Lopes Augustin - Faculdade Murialdo

Dra. Smalyanna Sgren da Costa Andrade - Universidade Federal da Paraíba

Dra. Viviane Cristhyne Bini Conte - Universidade Tecnológica Federal do Paraná

Dr. Wanderley Azevedo de Brito - Instituto Federal de Educação, Ciência e Tecnologia de Goiás

CONSELHO TÉCNICO CIENTÍFICO

Ma. Ana Claudia Silva Lima - Centro Universitário Presidente Tancredo de Almeida Neves

Ma. Andreia Rodrigues de Andrade - Universidade Federal do Piauí

Esp. Bruna Coutinho Silva - Pontifícia Universidade Católica de Minas Gerais

Ma. Camila de Freitas Moraes - Universidade Católica de Pelotas

Me. Carlos Eduardo Krüger - Universidade Regional Integrada do Alto Uruguai e das Missões

Esp. Caroline Rodrigues de Freitas Fernandes - Fanex Rede de Ensino

Me. Clécio Danilo Dias da Silva - Universidade Federal do Rio Grande do Norte

Me. Fabiano Eloy Atílio Batista - Universidade Federal de Viçosa
Me. Francisco Odécio Sales - Instituto Federal de Ciência e Tecnologia do Ceará
Me. Fydel Souza Santiago - Secretaria de Educação do Estado do Espírito Santo
Me. Giovane Silva Balbino - Universidade Estadual de Campinas
Ma. Heidy Cristina Boaventura Siqueira - Universidade Estadual de Montes Claros
Me. Jaiurte Gomes Martins da Silva - Universidade Federal Rural de Pernambuco
Me. João Antônio de Sousa Lira - Instituto Federal de Educação, Ciência e Tecnologia do Maranhão
Me. João Paulo Falavinha Marcon - Faculdade Campo Real
Me. José Henrique de Lacerda Furtado - Instituto Federal de Educação, Ciência e Tecnologia do Rio de Janeiro
Me. José Flôr de Medeiros Júnior - Universidade de Uberaba
Ma. Josicleide de Oliveira Freire - Universidade Federal de Alagoas
Me. Lucas Peres Guimarães - Instituto Federal de Educação, Ciência e Tecnologia do Rio de Janeiro
Ma. Luma Mirely de Souza Brandão - Universidade Tiradentes
Me. Marcel Alcleante Alexandre de Sousa - Universidade Federal da Paraíba
Me. Márcio Bonini Notari - Universidade Federal de Pelotas
Ma. Maria Antônia Ramos Costa - Instituto Federal de Educação Ciência e Tecnologia de Rondônia
Ma. Maria Inês Branquinho da Costa Neves - Universidade Católica Portuguesa
Me. Milson dos Santos Barbosa - Universidade Tiradentes
Ma. Náyra de Oliveira Frederico Pinto - Universidade Federal do Ceará
Me. Paulo Roberto Meloni Monteiro Bressan - Faculdade de Educação e Meio Ambiente
Ma. Rosiane Correa Guimarães - Universidade Federal de Jataí
Ma. Sirlei de Melo Milani - Universidade do Estado de Mato Grosso
Ma. Viviane Cordeiro de Queiroz - Universidade Federal da Paraíba
Me. Weberson Ferreira Dias - Instituto Federal de Educação, Ciência e Tecnologia do Tocantins

AGRADECIMENTOS

Temos muitas pessoas a agradecer que ajudaram de alguma forma na produção deste livro. Agradecemos a cada um dos colaboradores envolvidos no processo de produção, pela participação proativa e coordenada. Agradecemos também aos nossos amigos, familiares e parceiros pelo suporte físico, psicológico e espiritual durante o processo criativo e produtivo.



EDITORA DE LIVROS
FORMAÇÃO CONTINUADA

Ano 2022

DEDICATÓRIA

Dedicamos este livro aos profissionais da área da saúde que ajudaram de forma direta ou indiretamente no combate à pandemia causada pelo COVID-19, às nossas famílias e amigos por terem nos dado todo o apoio necessário, ao corpo docente da Faculdade de Medicina da Universidade Federal do Piauí pelos importantes ensinamentos e parcerias e, sobretudo, a todos os leitores e leitoras que utilizarão esta obra para aperfeiçoar seus conhecimentos.



EDITORA DE LIVROS
FORMAÇÃO CONTINUADA

Ano 2022

PREFÁCIO

Temos a satisfação de apresentar o Volume 2 do *Livro 1000 Questões Comentadas de Otorrinolaringologia*. Desde que o Volume 1 foi publicado, há quase dez anos, a Otorrinolaringologia evoluiu substancialmente e diversos novos concursos também foram realizados.

Ao mesmo tempo em que preserva os objetivos originais, este Volume foi amplamente modificada, tendo em vista as atualizações dos diagnósticos, bases fisiopatológicas e tratamentos na área de Otorrinolaringologia.

O livro está focado em apresentar questões dos mais diversos concursos realizados ao redor do Brasil e questões discursivas que estimulam o raciocínio, todas comentadas com referências em obras consolidadas e atualizadas.

Os temas foram divididos em 49 capítulos, separados em quatro grandes seções: temas gerais, otologia, rinologia e bucofaringologia. Ao final de cada capítulo, as respostas são apresentadas e as questões comentadas.

Os leitores encontrarão uma obra bem estruturada, com linguagem objetiva e clara, que trará grande contribuição na preparação para provas de residência médica, concursos, provas de título e até mesmo para a graduação.

SUMÁRIO

SEÇÃO I - TEMAS GERAIS 16

CAPÍTULO I - ANATOMIA DA FACE.....17

Victor Eulálio Sousa Campelo;
Isadora Maria de Carvalho Marques
Vanessa Noeme Correa
DOI-Capítulo: 10.47538/AC-2021-10.01

CAPÍTULO II – SEMIOLOGIA OTORRINOLARINGOLÓGICA.....25

Victor Eulálio Sousa Campelo
Luana Alves Mendonça
Maria Carolina de Negreiros Feitosa
DOI-Capítulo: 10.47538/AC-2021-10.02

CAPÍTULO III - CORPOS ESTRANHOS EM OUVIDO, NARIZ E GARGANTA.....39

Victor Eulálio de Sousa Campelo
Vinícius Veras Pedrosa
Gabriela Mariane de Paiva
DOI-Capítulo: 10.47538/AC-2021-10.03

CAPÍTULO IV - ATENDIMENTO INICIAL AO PACIENTE POLITRAUMATIZADO.....53

Luciana Almeida Moreira da Paz Oliveira
Aelington Filho Arcoverde Nogueira Belo
Juliana Guimarães de Macau Furtado
DOI-Capítulo: 10.47538/AC-2021-10.04

CAPÍTULO V - RADIOLOGIA EM OTORRINOLARINGOLOGIA65

Victor Eulálio Sousa Campelo
Marcos Henrique de Oliveira Morais
Marília Francisca da Silva Pereira
DOI-Capítulo: 10.47538/AC-2021-10.05

CAPÍTULO VI - EXAMES COMPLEMENTARES EM OTORRINOLARINGOLOGIA80

Paulo de Tarso Moura Borges
Josilene Maria de Sousa
Jennifer Flavin dos Santos Frederico
DOI-Capítulo: 10.47538/AC-2021-10.06

SEÇÃO II - OTOLOGIA 95

CAPÍTULO VII - ANATOMIA DO OUVIDO.....96

Paulo de Tarso Moura Borges

Gabriela Moreira Rodrigues

Jennifer Flavin dos Santos Frederico

DOI-Capítulo: 10.47538/AC-2021-10.07

CAPÍTULO VIII - FISIOLOGIA DA AUDIÇÃO103

Paulo de Tarso Moura Borges

Pedro Jorge Luz Alves Cronemberger

Arthur Augusto Siqueira Carvalho

DOI-Capítulo: 10.47538/AC-2021-10.08

CAPÍTULO IX - OTITE EXTERNA AGUDA111

Paulo de Tarso Moura Borges

Alessandro Henrique de Sousa Oliveira Altino

Victor Paschoall Leal de Sousa

DOI-Capítulo: 10.47538/AC-2021-10.09

CAPÍTULO X - OTITE EXTERNA CRÔNICA124

Paulo de Tarso Moura Borges

Arthur Augusto Siqueira Carvalho

Samuel Chaves Cardoso de Matos

DOI-Capítulo: 10.47538/AC-2021-10.10

CAPÍTULO XI - OTITE MÉDIA AGUDA137

Paulo de Tarso Moura Borges

Beatriz Pereira Martins

Romeu Breno Pierote de Sousa

DOI-Capítulo: 10.47538/AC-2021-10.11

CAPÍTULO XII - OTITE MÉDIA COM EFUSÃO149

Paulo de Tarso Moura Borges

Gabriela Moreira Rodrigues

Renato Sampaio Mello Neto

DOI-Capítulo: 10.47538/AC-2021-10.12

CAPÍTULO XIII - OTITE MÉDIA CRÔNICA.....162

Paulo de Tarso Moura Borges

Gustavo Ramos Milheiro

Pedro Jorge Luz Alves Cronemberger

DOI-Capítulo: 10.47538/AC-2021-10.13



CAPÍTULO XIV - COMPLICAÇÕES DE OTITE MÉDIA178

Paulo de Tarso Moura Borges
Jennifer Flavin dos Santos Frederico
Josilene Maria de Sousa
DOI-Capítulo: 10.47538/AC-2021-10.14

CAPÍTULO XV - DISACUSIAS.....190

Paulo de Tarso Moura Borges
Pedro Jorge Luz Alves Cronemberger
Gustavo Ramos Milheiro
DOI-Capítulo: 10.47538/AC-2021-10.15

CAPÍTULO XVI - OTOSCLEROSE209

Paulo de Tarso Moura Borges
Renato Sampaio Mello Neto
Gabriela Moreira Rodrigues
DOI-Capítulo: 10.47538/AC-2021-10.16

CAPÍTULO XVII - PERDA AUDITIVA INDUZIDA POR RUÍDO (PAIR) ...221

Paulo de Tarso Moura Borges
Samuel Chaves Cardoso de Matos
Victor Paschoall Leal de Sousa
DOI-Capítulo: 10.47538/AC-2021-10.17

CAPÍTULO XVIII - PARALISIA FACIAL PERIFÉRICA227

Paulo de Tarso Moura Borges
Samuel Chaves Cardoso de Matos
Arthur Augusto Siqueira Carvalho
DOI-Capítulo: 10.47538/AC-2021-10.18

CAPÍTULO XIX - TUMORES DO ÂNGULO PONTO-CEREBELAR237

Paulo de Tarso Moura Borges
Josilene Maria de Sousa
Alessandro Henrique de Sousa Oliveira Altino
DOI-Capítulo: 10.47538/AC-2021-10.19

CAPÍTULO XX - VESTIBULOPATIAS245

Paulo de Tarso Moura Borges
Romeu Breno Pierote de Sousa
Beatriz Pereira Martins
DOI-Capítulo: 10.47538/AC-2021-10.20

CAPÍTULO XXI - TRAUMA DE OSSO TEMPORAL257

Paulo de Tarso Moura Borges
Victor Paschoall Leal de Sousa
Alessandro Henrique de Sousa Oliveira Altino
DOI-Capítulo: 10.47538/AC-2021-10.21

CAPÍTULO XXII - BAROTRAUMA267

Paulo de Tarso Moura Borges
Beatriz Pereira Martins
Gustavo Ramos Milheiro
DOI-Capítulo: 10.47538/AC-2021-10.22

SEÇÃO III - RINOLOGIA273

CAPÍTULO XXIII - ANATOMIA NASOSSINUSAL274

Victor Eulálio de Sousa Campelo
Gabriela Mariane de Paiva
Vinícius Veras Pedrosa
DOI-Capítulo: 10.47538/AC-2021-10.23

CAPÍTULO XXIV - FISILOGIA NASOSSINUSAL.....282

Victor Eulálio Sousa Campelo
Sávia Silva Morais
Donizete Tavares da Silva
Marcos Henrique de Oliveira Morais
DOI-Capítulo: 10.47538/AC-2021-10.24

CAPÍTULO XXV - FISILOGIA DA OLFAÇÃO289

Victor Eulálio Sousa Campelo
Juliana Coelho Learth
Nicácia Carvalho Dantas da Fonsêca
DOI-Capítulo: 10.47538/AC-2021-10.25

CAPÍTULO XXVI - RINITES296

Victor Eulálio Sousa Campelo
Marília Francisca da Silva Pereira
Marcos Henrique de Oliveira Morais
DOI-Capítulo: 10.47538/AC-2021-10.26

CAPÍTULO XXVII- RINOSSINUSITE AGUDA311

Victor Eulálio Sousa Campelo
Maria Carolina de Negreiros Feitosa
Luana Alves Mendonça
DOI-Capítulo: 10.47538/AC-2021-10.27

CAPÍTULO XXVIII - RINOSSINUSITES CRÔNICAS	328
Victor Eulálio Sousa Campelo Nicácia Carvalho Dantas da Fonsêca Juliana Coelho Learth DOI-Capítulo: 10.47538/AC-2021-10.28	
CAPÍTULO XXIX - COMPLICAÇÕES DA RINOSSINUSITE	341
Victor Eulálio de Sousa Campelo Gabriela Mariane de Paiva Vinícius Veras Pedrosa DOI-Capítulo: 10.47538/AC-2021-10.29	
CAPÍTULO XXX - GRIPES E RESFRIADOS.....	349
Luciana Almeida Moreira da Paz Oliveira Donizete Tavares da Silva Ítalo Fernando Mendes Lima DOI-Capítulo: 10.47538/AC-2021-10.30	
CAPÍTULO XXXI - TUMORES DA NASOFARINGE.....	361
Victor Eulálio Sousa Campelo Isadora Maria de Carvalho Marques Vanessa Noeme Correa DOI-Capítulo: 10.47538/AC-2021-10.31	
CAPÍTULO XXXII - TRAUMA DE NARIZ	371
Victor Eulálio Sousa Campelo Sávia Silva Moraes Renato Sampaio Mello Neto DOI-Capítulo: 10.47538/AC-2021-10.32	
CAPÍTULO XXXIII - EPISTAXE	377
Victor Eulálio de Sousa Campelo Vanessa Noeme Correa Isadora Maria de Carvalho Marques DOI-Capítulo: 10.47538/AC-2021-10.33	
SEÇÃO IV - BUCOFARINGOLOGIA	389
CAPÍTULO XXXIV - ANATOMIA DA FARINGE.....	390
Luciana Almeida Moreira da Paz Oliveira Vanessa de Sousa Leal Lima Beatriz Teles Aragão DOI-Capítulo: 10.47538/AC-2021-10.34	

CAPÍTULO XXXVI - ANATOMIA CERVICAL.....397

Luciana Almeida Moreira da Paz Oliveira

Ítalo Fernando Mendes Lima

Vanessa de Sousa Leal Lima

DOI-Capítulo: 10.47538/AC-2021-10.36

CAPÍTULO XXXVII - FISIOLOGIA DA LARINGE403

Luciana Almeida Moreira da Paz Oliveira

Ítalo Fernando Mendes Lima

Vanessa de Sousa Leal Lima

DOI-Capítulo: 10.47538/AC-2021-10.37

CAPÍTULO XXXVIII - LARINGITES AGUDAS410

Luciana Almeida Moreira da Paz Oliveira

Adamys Pereira da Silva

Donizete Tavares da Silva

DOI-Capítulo: 10.47538/AC-2021-10.38

CAPÍTULO XXXIX - LARINGITES CRÔNICAS418

Luciana Almeida Moreira da Paz Oliveira

Alice Mayra Carvalho e Silva

Adamys Pereira da Silva

DOI-Capítulo: 10.47538/AC-2021-10.39

CAPÍTULO XL - DISFONIAS430

Luciana Almeida Moreira da Paz Oliveira

Luan George Lima Xavier

Alice Mayra Carvalho e Silva

DOI-Capítulo: 10.47538/AC-2021-10.40

CAPÍTULO XL - DISFONIAS444

Luciana Almeida Moreira da Paz Oliveira

Luan George Lima Xavier

Alice Mayra Carvalho e Silva

DOI-Capítulo: 10.47538/AC-2021-10.40


CAPÍTULO XLI - PARALISIA DE PREGAS VOCAIS456

Luciana Almeida Moreira da Paz Oliveira

Vinícius Ribeiro Escórcio

Luan George Lima Xavier

DOI-Capítulo: 10.47538/AC-2021-10.41



EDITORA DE LIVROS
FORMAÇÃO CONTINUADA

Ano 2022

CAPÍTULO XLII - ESTOMATITES.....463

Victor Eulálio Sousa Campelo
Juliana Coelho Learth
Nicácia Carvalho Dantas da Fonsêca
DOI-Capítulo: 10.47538/AC-2021-10.42

CAPÍTULO XLIII - FARINGOTONSILITE.....469

Victor Eulálio Sousa Campelo
Sávia Silva Moraes
João Manoel Sousa Soares
Donizete Tavares da Silva
DOI-Capítulo: 10.47538/AC-2021-10.43

CAPÍTULO XLIV - RONCO E APNEIA OBSTRUTIVA DO SONO483

Luciana Almeida Moreira da Paz Oliveira
Beatriz Teles Aragão
Ítalo Fernando Mendes Lima
DOI-Capítulo: 10.47538/AC-2021-10.44

CAPÍTULO XLV - TRAUMA DE PESCOÇO493

Luciana Almeida Moreira da Paz Oliveira
Vinícius Ribeiro Escórcio
Luan George Lima Xavier
DOI-Capítulo: 10.47538/AC-2021-10.45

CAPÍTULO XLVI - TUMORES DE GLÂNDULAS SALIVARES.....500

Luciana Almeida Moreira da Paz Oliveira
Juliana Guimarães de Macau Furtado
Vinícius Ribeiro Escórcio
DOI-Capítulo: 10.47538/AC-2021-10.46

CAPÍTULO XLVII - CÂNCER DE LARINGE.....514

Luciana Almeida Moreira da Paz Oliveira
Bárbara Ferreira Costa
Aeligton Filho Arcoverde Nogueira Belo
DOI-Capítulo: 10.47538/AC-2021-10.47

CAPÍTULO XLVIII - CÂNCER DE FARINGE528

Luciana Almeida Moreira da Paz Oliveira
Beatriz Teles Aragão
Bárbara Ferreira Costa
DOI-Capítulo: 10.47538/AC-2021-10.48

CAPÍTULO XLIX - CÂNCER DE BOCA.....	536
Luciana Almeida Moreira da Paz Oliveira Donizete Tavares da Silva Renato Sampaio Mello Neto DOI-Capítulo: 10.47538/AC-2021-10.49	
SOBRE OS AUTORES.....	552
SOBRE OS COLABORADORES	553



SEÇÃO I – TEMAS GERAIS



CAPÍTULO I - ANATOMIA DA FACE

Victor Eulálio Sousa Campelo
Isadora Maria de Carvalho Marques
Vanessa Noeme Correa
DOI-Capítulo: 10.47538/AC-2021-10.01

QUESTÕES

1. Estão em íntimo contato com as paredes do seio esfenoidal:
 - a) Artéria carótida, Nervo Óptico e Nervo Abducente.
 - b) Nervo Abducente, Nervo Vidiano e Nervo Óptico.
 - c) Artéria carótida, Nervo Óptico e Nervo Vidiano.
 - d) Artéria carótida, Nervo Óptico e Nervo Facial.
 - e) Artéria Facial, Nervo Olfatório e Nervo Facial.

2. Qual alternativa contém o ramo da artéria facial que está presente na vascularização da cavidade nasal?
 - a) Labial inferior.
 - b) Nasal lateral.
 - c) Nasal angular.
 - d) Labial superior.
 - e) Ramo nasal dorsal.

3. (CESPE/EBSERH 2018 –Residência Médica) Com relação à anatomofisiologia do nariz, dos seios paranasais, da faringe, da laringe e do órgão da audição, o item verdadeiro é:
 - a) Na anatomia endoscópica da parede nasal lateral, a segunda lamela corresponde à concha média e divide as células etmoidais anteriores das posteriores.
 - b) A maioria dos casos de epistaxe ocorre na porção mais anterior do septo nasal, onde se encontra o plexo de Kiesselbach, rede vascular derivada das anastomoses de ramos de artérias provenientes dos sistemas carotídeo interno e externo.
 - c) O septo nasal divide a câmara do nariz em duas cavidades nasais. O septo tem uma parte óssea e uma parte cartilaginosa móvel flexível. Os principais componentes do septo nasal são a lâmina perpendicular do esfenóide, o vômer e a cartilagem do septo.
 - d) O plexo venoso é uma parte importante do sistema termorregulador do corpo, trocando calor e aquecendo o ar antes de entrar nos pulmões. O sangue venoso do nariz drena principalmente para a veia facial através das veias nasal medial e nasal lateral. Ele está localizado no “triângulo perigoso” da face em razão das comunicações com o seio sagital superior.
 - e) Os seios paranasais são extensões, cheias de ar, da parte respiratória da cavidade nasal para os seguintes ossos do crânio: frontal, etmoide, esfenóide e mandíbula.

4. A respeito da inervação da face, marque a alternativa correta:
 - a) A raiz motora do NC VII supre os músculos da expressão facial, inclusive o músculo superficial do pescoço (platísmo), músculos auriculares, músculos do couro cabeludo e alguns outros músculos derivados do mesoderma no primeiro arco faríngeo embrionário.

- b) A lesão do nervo facial (NC VII) ou de seus ramos causa paralisia de alguns ou de todos os músculos faciais no lado contralateral (paralisia de Bell). Há flacidez da área afetada e distorção da expressão facial.
- c) Lesões no nervo trigeminal causam anestesia difusa da face, mas poupam o componente motor relacionado aos músculos da mastigação.
- d) O nervo oftálmico (NC V1), a divisão superior do nervo trigêmeo, é a menor das três divisões do NC V. Origina-se do gânglio trigeminal como um nervo misto.
- e) A infecção pelo vírus herpes-zóster pode lesar os gânglios cranianos. A infecção é caracterizada pela erupção de grupos de vesículas que seguem o trajeto do nervo afetado. Qualquer divisão do nervo trigêmeo (NC V) pode ser acometida, mas a divisão oftálmica é afetada com maior frequência.

5. Sobre o “trígono perigoso da face” marque a alternativa errada:

- a) O trígono perigoso abrange a área triangular que se estende do lábio superior da boca até a ponte do nariz.
- b) A infecção das veias faciais que se disseminam para os seios venosos da dura-máter pode ser provocada por lacerações do nariz ou pela expressão de pústulas na lateral do nariz e no lábio superior.
- c) O seio cavernoso consiste em um plexo venoso com paredes extremamente finas, que se estende anteriormente da fissura orbital superior até o ápice da parte petrosa do temporal posteriormente. Recebe sangue das veias oftálmicas superior e inferior, veia cerebral média superficial e seio esfenoparietal.
- d) A veia facial faz conexões clinicamente importantes com o seio cavernoso através da veia oftálmica superior, e o plexo venoso carotídeo através das veias oftálmica inferior e facial profunda. Em razão dessas conexões, a infecção da face pode propagar-se para o seio cavernoso e o plexo venoso carotídeo.
- e) O sangue do ângulo medial do olho, nariz e lábios é drenado inferiormente pela veia facial, sobretudo quando a pessoa está em posição ortostática. Como a veia facial não tem válvulas, o sangue pode atravessá-la na direção oposta. Consequentemente, o sangue venoso da face pode entrar no seio cavernoso.

6. Sobre a drenagem venosa da face, assinale a alternativa incorreta:

- a) As veias faciais são avalvulares e responsáveis pela drenagem superficial primária da face.
- b) Inferiormente à margem da mandíbula, a veia facial se une ao ramo anterior da veia retromandibular.
- c) A veia facial drena direta ou indiretamente para a veia jugular interna.
- d) No ângulo medial do olho, a veia facial comunica-se com a veia oftálmica superior, que drena para o seio petroso.
- e) A veia retromandibular é um vaso profundo da face formado pela união da veia temporal superficial com a veia maxilar, sendo que esta drena o plexo venoso pterigóideo.

7. (Prefeitura de Campinas 2016 - Médico otorrinolaringologista) Na avaliação de paciente apresentando epistaxe por fossa nasal direita, após vasoconstricção tópica, não foi visualizado sangramento septal anterior, tampouco ectasias vasculares. Realizada telescopia nasal com endoscópio rígido, apresentou sangramento proveniente de meato médio, entre o processo uncinado e a bula etmoidal. A artéria provavelmente responsável pelo sangramento é a:

- a) Esfenopalatina.
- b) Etmoidal anterior.
- c) Labial superior.
- d) Etmoidal posterior.
- e) Maxilar interna.

8. (EBSERH - 2016 - Médico Otorrinolaringologista) São funções do nervo facial, EXCETO:

- a) Contração pupilar.
- b) Sensibilidade gustativa dos dois terços anteriores da língua.
- c) Secreção lacrimal via nervo petroso superficial maior.
- d) Secreção salivar de glândulas sublinguais.
- e) Mobilidade da musculatura facial.

9. (EBSERH - 2016 - Médico Otorrinolaringologista) Em relação à anatomia das cavidades nasais, assinale a alternativa correta:

- a) O ducto nasolacrimal se abre no hiato semilunar.
- b) Os seios frontais, maxilares e porção anterior dos etmoides drenam no meato inferior.
- c) Em regiões da parede lateral do meato inferior e do meato médio, há regiões sem lâmina óssea entre a cavidade nasal e o seio maxilar. São as chamadas fontanelas.
- d) O hiato semilunar é delimitado anteriormente pelo processo uncinado e posteriormente pela bula etmoidal.
- e) É comum a variante anatômica com presença de quatro ou cinco conchas nasais na cavidade nasal.

10. Qual das alternativas está relacionada ao Hiato Semilunar:

- a) Passagem estreita entre as conchas nasais superior e média, no qual se abrem os seios etmoidais posteriores por meio de um ou mais orifícios.
- b) Sulco no qual se abre o seio frontal.
- c) Situado superoposterior à concha nasal superior, recebe a abertura do seio esfenoidal.
- d) Comunicação entre o meato nasal médio e o seio frontal.
- e) Onde se abre o ducto nasolacrimal.

11. Sobre a anatomia da face marque a incorreta:

- a) Na criança, os seios paranasais são largos e possuem óstios estreitos, enquanto no adulto os seios crescem e os óstios reduzem seu diâmetro
- b) Os seios maxilares são os maiores seios paranasais. Ocupam os corpos das maxilas e se comunicam com o meato nasal médio
- c) As células etmoidais anteriores drenam direta ou indiretamente para o meato nasal médio através do infundíbulo etmoidal. As células etmoidais médias abrem-se diretamente no meato médio. As células etmoidais posteriores abrem-se diretamente no meato inferior.
- d) Como os seios paranasais são contínuos com as cavidades nasais através de óstios que se abrem neles, a infecção pode disseminar-se das cavidades nasais, causando inflamação e edema da mucosa dos seios paranasais (sinusite).
- e) Os seios maxilares são os mais frequentemente infectados, provavelmente porque seus óstios costumam ser pequenos e estão situados em posição alta nas paredes

superomediais. Em face da localização alta dos óstios, na posição de cabeça ereta, a drenagem dos seios só é possível quando eles estão cheios.

12. (SBCCP 2017 - Prova de título) A crista galli é a porção superior de qual osso?

- a) Frontal.
- b) Maxilar.
- c) Zigomático.
- d) Temporal.
- e) Etmoide.

13. Paciente do sexo feminino, 32 anos, chega ao consultório com queixa de perda da força muscular lentamente progressiva em toda hemiface esquerda. É possível observar desvio da rima labial para o lado direito, ausência de fechamento da pálpebra esquerda, dificuldade para enrugar a fronte do lado esquerdo e ausência total de contrações. A principal hipótese diagnóstica foi paralisia facial periférica. Explique por que não é uma paralisia central e o lado do acometimento do nervo facial.

14. Após trauma facial, paciente chega ao Pronto Socorro com queixa de anosmia e rinorreia. Qual provável local de lesão?

15. Explique como uma infecção de pele na região do nariz pode causar tromboflebite do seio cavernoso.

RESPOSTAS E COMENTÁRIOS

1. **A resposta é c).** O seio esfenoidal apresenta importantes estruturas nervosas e vasculares adjacentes a ele: superolateral, encontra-se o nervo óptico; lateralmente, encontra-se a artéria carótida interna e o forame redondo por onde emerge o ramo maxilar do nervo trigêmeo (V2). Inferiormente, localiza-se o forame pterigoide, por onde emerge o nervo vidiano. Superiormente, está a sela túrcica, que contém a hipófise (VOEGELS, 2006).

2. **A resposta é d).** A irrigação arterial das paredes medial e lateral da cavidade nasal tem cinco procedências: artéria etmoidal anterior e artéria etmoidal posterior (da artéria oftálmica), artéria esfenopalatina e artéria palatina maior (da artéria maxilar), ramo septal da artéria labial superior (da artéria facial) (MOORE, 2014).

3. **A resposta é b).** A segunda lamela, localizada no meato médio, é a bula etmoidal. Os principais componentes do septo nasal são a lâmina perpendicular do etmoide, o vômer e a cartilagem do septo. O plexo venoso do nariz drena principalmente para a veia facial através das veias angular e nasal lateral; ele está localizado no “triângulo perigoso” da face em razão das comunicações com o seio cavernoso. Os seios paranasais são extensões, cheias de ar, da parte respiratória da cavidade nasal para os seguintes ossos do crânio: frontal, etmoide, esfenoide e maxila (MOORE, 2014).

4. **A resposta é e).** A raiz motora do NC VII supre os músculos do segundo arco branquial. A paralisia de Bell é ipsilateral à lesão do nervo facial. Lesões do nervo trigêmeo não poupam os músculos mastigadores. O nervo oftálmico é exclusivamente sensitivo (MOORE, 2014).

5. **A resposta é d).** A veia facial faz conexões clinicamente importantes com o seio cavernoso através da veia oftálmica superior, e o plexo pterigóideo através das veias oftálmica inferior e facial profunda. Em razão dessas conexões, a infecção da face pode propagar-se para o seio cavernoso e o plexo pterigoide (MOORE, 2014).

6. **A resposta é d).** As veias faciais, que seguem com as artérias faciais ou paralelas a elas, são veias avalvulares responsáveis pela drenagem superficial primária da face. As tributárias da veia facial incluem a veia facial profunda, que drena o plexo venoso pterigóideo da fossa infratemporal. Inferiormente à margem da mandíbula, a veia facial se une ao ramo anterior (comunicante) da veia retromandibular. A veia facial drena direta ou indiretamente para a veia jugular interna (VJI). No ângulo medial do olho, a veia facial comunica-se com a veia oftálmica superior, que drena para o seio cavernoso. A veia retromandibular é um vaso profundo da face formado pela união da veia temporal superficial com a veia maxilar, sendo que esta drena o plexo venoso pterigóideo (MOORE, 2014).

7. **A resposta é b).** A artéria etmoidal anterior, calibre maior, penetra da órbita para as células etmoidais pelo orifício etmoidal anterior e irriga o terceiro septo anterior e parede lateral do nariz com ramos anteriores da artéria esfenopalatina na área anterior do septo nasal formando, neste nível, o que é conhecido como plexo de Kiesselbach ou área de Little, que corresponde à área que produz mais epistaxe. A artéria etmoidal posterior

penetra 3 a 7 mm na frente do nervo óptico, desce da folha de peneira irrigando o corneto parte superior e superior da partição (HERNANDEZ, 2018).

8. **A resposta é a).** A função do nervo facial é controlar os músculos da expressão facial e fornecer a sensação gustativa nos dois terços anteriores da língua. Além disso, leva fibras parassimpáticas para as glândulas submandibular, sublingual e para as glândulas lacrimais. Ainda temos fibras eferentes viscerais responsáveis pelas porções posteriores das fossas nasais e palato mole (POETA, 2019).

9. **A resposta é d).** O ducto nasolacrimal se abre no meato inferior. Os seios frontais, maxilares e porção anterior dos etmoides drenam no meato médio. Em regiões da parede lateral do meato médio, há regiões sem lâmina óssea entre a cavidade nasal e o seio maxilar, são as chamadas fontanelas (MOORE, 2014).

10. **A resposta é b).** O meato nasal superior é a passagem estreita entre as conchas nasais superior e média, no qual se abrem os seios etmoidais posteriores por meio de um ou mais orifícios. O recesso esfenotmoidal está situado em posição superoposterior à concha nasal superior e recebe a abertura do seio esfenoidal. A comunicação entre o meato nasal médio e o seio frontal é denominada infundíbulo etmoidal. Meato médio é onde se abre o ducto nasolacrimal (MOORE, 2014).

11. **A resposta é c).** As células etmoidais posteriores abrem-se diretamente no meato superior (MOORE, 2014).

12. **A resposta é e).** A crista de galli é um processo triangular na linha mediana da lâmina horizontal (crivosa) do osso etmoide (MOORE, 2014).

13. A lesão do nervo facial ocorreu do lado esquerdo, pois as lesões periféricas são homolaterais. Enquanto isso, as lesões centrais são contralaterais, acometendo apenas os músculos da metade inferior da face, poupando os músculos da metade superior, mas com contrações involuntárias da musculatura mímica do lado paralisado (MACHADO, 2014).

14. No osso etmoide existe a lâmina cribiforme que contém os forames olfatórios que dão passagem a filetes do nervo olfatório (I) que podem ser lesados (anosmia), esses filetes nervosos (revestidos por meninge) e a crista etmoidal (que dá fixação à dura-máter), são revestidos por meninges e ao serem lesados, podem fazer com que o líquido extravase para a cavidade nasal (rinoliquorrea), via os forames olfatórios da lâmina cribiforme (MOORE, 2014).

15. A veia facial faz conexões clinicamente importantes com o seio cavernoso através da veia oftálmica superior, e o plexo venoso pterigóideo através das veias oftálmica inferior e facial profunda. Em razão dessas conexões, a infecção da face pode propagar-se para o seio cavernoso e o plexo venoso pterigóideo. Em geral, o sangue do ângulo medial do olho, nariz e lábios drena inferiormente pela veia facial, sobretudo quando a pessoa está em posição ortostática. Como a veia facial não tem válvulas, o sangue pode atravessá-la na direção oposta. Conseqüentemente, o sangue venoso da face pode entrar no seio cavernoso. Em indivíduos com tromboflebite da veia facial, inflamação da veia facial com formação secundária de trombos, fragmentos de um coágulo infectado podem

estender-se para o sistema venoso intracraniano e causar tromboflebite do seio cavernoso (MOORE, 2014).

REFERÊNCIAS BIBLIOGRÁFICAS

HERNANDEZ, V. et al. **Epistaxis. Consideraciones generales y manejo clínico.** *Cuadernos de Cirugía.* 19(1), 54-59, 2018.

MACHADO, Angelo B.M.; HAERTEL, Lúcia Machado. **Neuroanatomia funcional.** 3.ed. São Paulo: Atheneu, 2014.

MOORE, Keith L. **Anatomia orientada para a clínica.** 7. ed. Rio de Janeiro: Guanabara Koogan, 2014

POETA, Josiel Schilling et al. **Trauma do nervo facial e terapias de tratamento.** *Arquivos Catarinenses de Medicina,* [S.l.], v. 48, n. 2, p. 107-116, jun. 2019.

VOEGELS, R.L.; LESSA M.; PÁDUA F.G. **Atlas de Anatomia e Radiologia dos Seios Paranasais.** 2006. Capítulos 1 e 2.

CAPÍTULO II – SEMIOLOGIA OTORRINOLARINGOLÓGICA

Victor Eulálio Sousa Campelo
Luana Alves Mendonça
Maria Carolina de Negreiros Feitosa
DOI-Capítulo: 10.47538/AC-2021-10.02

QUESTÕES

1. (FUNRIO – Rio de Janeiro– 2017) Sobre o teste de Rinne, é correto afirmar que:
 - a) Com a audição normal, a via aérea é menos sensível que a óssea; sendo assim, a percepção do som será maior quando o diapasão estiver localizado à frente do trago (via aérea). Essa condição é denominada Rinne positivo.
 - b) Com a audição normal, a via aérea é mais sensível que a óssea; sendo assim, a percepção do som será maior quando o diapasão estiver localizado à frente do trago (via aérea). Essa condição é denominada Rinne positivo.
 - c) Perdas auditivas neurosensoriais, o teste de Rinne será sempre negativo.
 - d) No caso das perdas condutivas, a percepção auditiva por via óssea passa a ser pior que a por via aérea.
 - e) Em pacientes com otosclerose, a tendência é o Rinne deixar de ser negativo quanto mais grave for o diapasão utilizado.

2. (EBSERH/HUJB – UFCG – 2017) Utilizando-se o diapasão, qual das situações a seguir indica perda auditiva condutiva unilateral à esquerda?
 - a) Via aérea direita e esquerda semelhantes, via óssea melhor que via aérea à direita.
 - b) Via aérea direita e esquerda semelhantes, teste de Weber lateralizando para direita.
 - c) Via aérea pior à esquerda, via óssea melhor que via aérea à esquerda.
 - d) Via aérea pior à esquerda, teste de Weber lateralizando para direita.
 - e) Via aérea pior à esquerda, via óssea pior que via aérea bilateralmente.

3. Na perda auditiva neurosensorial, o teste de Rinne apresenta condução aérea:
 - a) Maior do que a condução óssea.
 - b) Menor do que a condução óssea.
 - c) Igual à condução óssea.
 - d) Menor ou igual à condução óssea.
 - e) Ausente e condução óssea normal.

4. Durante a anamnese de um paciente com queixa de perda auditiva o fator mais importante a ser pesquisado para o diagnóstico diferencial entre perda auditiva induzida por ruído (PAIR) e trauma acústico é:
 - a) Histórico clínico-ocupacional.
 - b) Identificação.
 - c) Resultado de exames audiológicos.
 - d) Histórico familiar.
 - e) Sintomatologia.

5. A otoscopia está entre as ferramentas diagnósticas da otologia que tem como ponto de partida a análise da membrana timpânica. Não é característica da membrana timpânica normal:

- a) Integridade.
- b) Opacidade.
- c) Coloração neutra.
- d) Posição levemente côncava.
- e) Mobilidade.

6. (EBSERH/HUJB – UFCG – 2017) Em relação ao zumbido, assinale a alternativa correta.

- a) Deve ser tratado, mesmo que tenham sido afastadas potenciais doenças após extensa investigação, caso traga desconforto ao paciente.
- b) Por se tratar de um sintoma, deve ser minimizado com tratamento adequado, dispensando investigação etiológica.
- c) O zumbido refere-se ao sintoma causado por doenças localizadas na orelha interna e nervo auditivo e não inclui doenças da orelha média ou externa em sua etiologia.
- d) Não necessita ter sua etiologia investigada em situações em que sua intensidade não ofereça incômodo ao paciente.
- e) Raramente tem sua etiologia envolvendo lesões das células ciliadas cocleares.

7. Um dos principais sintomas nasossinusais é a rinorreia. Sobre essa queixa marque a incorreta:

- a) É também chamada de coriza, corrimento ou secreção nasal.
- b) As características do fluido têm relação direta com a sua origem.
- c) Há uma quantidade necessária a ser produzida diariamente com características viscoelásticas e inflamatórias como parte do sistema de proteção das vias aéreas superiores.
- d) As avaliações citológica e histológica dos fluidos serão indicadas quando houver queixa de corrimento nasal pois são indispensáveis para elucidar a relação dos fluidos nasais com a etiologia.
- e) Quaisquer processos que levam ao aumento da produção de muco ou a incapacidade de seu escoamento acabarão por determinar sintomatologia nasossinusal.

8. Sobre o exame físico nasossinusal:

I – O exame inicia-se pela inspeção e palpação da pirâmide nasal, na busca de desvios de linha média, sinais inflamatórios externos, pontos dolorosos, tumorações; e das narinas, tentando determinar a permeabilidade e outras alterações (desvios, tumores, pólipos, corpos estranhos, etc.).

II – No exame físico nasal, a rinoscopia com espéculo pode ser dispensada, já que não podem ser identificadas todas as estruturas nasais.

III – Para proceder à rinoscopia anterior, é utilizado o espéculo nasal com o tamanho adequado de acordo com a narina do paciente

IV – As endoscopias acopladas ou não a dispositivos de captura de imagem para visualização e documentação são ferramentas muito importantes na complementação do exame pelo especialista e devem ser sempre realizadas.

Analise:

- a) I e II estão corretas.

- b) Apenas a II está incorreta.
- c) Apenas I e III estão corretas.
- d) Apenas a III está correta.
- e) Todas corretas.

9. Sobre as principais queixas nasossinusais no consultório, analise:

I – Em caso de queixa de sangramento nasal, as características do sangramento a partir da anamnese permitem uma diferenciação dos pacientes entre aqueles que apresentam sangramentos anteriores, que são mais graves, e posteriores, que não representam risco.

II – A obstrução nasal traz consigo uma relação de causa e efeito com os denominados respiradores orais ou bucais em grande parte dos casos.

III – Nos casos de queixa de corrimento nasal, o exame da parede lateral do nariz permite verificar se há saída de secreção purulenta dos meatos, o que auxilia no diagnóstico das rinossinusites.

Sobre as afirmações:

- a) I, II e III estão corretas.
- b) apenas I e II estão corretas.
- c) apenas I e III estão corretas.
- d) apenas II e III estão corretas.
- e) nenhuma está correta.

10. Sobre o exame físico da cavidade oral marque a INCORRETA:

a) Os principais sintomas relacionados à cavidade bucal manifestados pelos pacientes são a presença de ulcerações ou feridas, manchas, halitose e alterações de sensibilidade como anestesia e ardência.

b) Para o exame da cavidade bucal, realiza-se a oroscopia utilizando uma fonte de luz e abaixadores de língua para otimizar o exame.

c) O abaixador deve ser colocado no terço anterior e médio da língua, a fim de evitar reflexo nauseoso.

d) A inspeção dos óstios dos ductos de Stensen e Warthon é rotina, sendo fundamental realizar a palpação das estruturas da boca.

e) Posteriormente à cavidade bucal, localiza-se a laringe, dessa forma é possível ainda na oroscopia iniciar o seu exame, avaliando o formato e a dimensão das tonsilas.

11. Sobre o exame físico da laringe marque a incorreta:

a) Os sintomas de patologias laríngeas mais frequentemente apresentados pelos pacientes são alterações do padrão vocal como a disfonia; disfagia; odinofagia; dispneia; pigarro e tosse.

b) A visualização da laringe é denominada laringoscopia indireta, os endoscópios empregados podem ser rígidos ou flexíveis.

c) Na laringoscopia, objetiva-se identificar alterações de movimento das pregas vocais, áreas de estreitamento, alterações do relevo das pregas vocais, ulcerações e edemas do forro mucoso da laringe.

d) Exames endoscópicos são sempre realizados desde que o paciente apresente queixas, sendo necessário anestesia e sala de centro cirúrgico.

e) Durante o exame, é solicitado ao paciente que realize emissões vocais especialmente com a vogal “i”, pois isso propicia a elevação da laringe, possibilitando sua melhor visualização.

12. Sobre a avaliação da região cervical no exame otorrinolaringológico, julgue os itens:
I – O exame deve começar pela palpação cervical com intuito de identificar as estruturas normais como músculos, cartilagens, glândulas salivares, tireoide e os diferentes grupos de linfonodos.

II – A presença de uma massa cervical pode ser secundária a uma queixa da via aerodigestiva superior ou primária, como queixa única no pescoço.

III – Processos inflamatórios e infecciosos da boca, faringe e laringe podem se estender para espaços profundos da região cervical, bem como outras infecções específicas com repercussão ganglionar.

Estão corretas:

- a) I e II.
- b) I e III.
- c) II e III.
- d) Apenas I.
- e) Todas.

13. Sobre as principais queixas laríngeas, marque a correta:

a) A odinofagia diz respeito ao sintoma de dor ou ardência na garganta, que pode ser leve até muito intensa, mas sem causar dificuldade para engolir (disfagia).

b) A causa mais frequente de odinofagia são as infecções por fungos.

c) A disfagia deve ser imediatamente associada a um trauma, pois, raramente é ocasionada por outros fatores.

d) A rouquidão é o sintoma mais frequente nas doenças da laringe, sendo limitada àquelas localizadas na região glótica. Consiste no sintoma mais frequente e mais importante para o diagnóstico e tratamento dos tumores da laringe (outros sintomas, como disfagia e dispnéia podem estar associados, mas com incidência menor).

e) O ronco é mais frequente em mulheres jovens, mas pode ocorrer em qualquer idade e em ambos os sexos.

14. Sobre exame físico otorrinolaringológico:

I – A palpação do pescoço é muito importante, assim como a observação da crepitação laríngea, que é o atrito produzido pela cartilagem cricoide na coluna torácica, que quando presente, representa sinal de alerta.

II – A úvula deve ser examinada estática e dinamicamente, quanto a desvios, para avaliar problemas de musculatura faríngea.

III – Deve-se suspeitar de uma fratura nasal quando um trauma fechado produzir epistaxe. O diagnóstico pode ser estabelecido palpando levemente o dorso do nariz, avaliando-se a presença de deformidade, instabilidade crepitação e pontos dolorosos, e pode ser confirmado por meio da radiografia.

Estão corretas:

- a) I e II.
- b) I e III.
- c) II e III.
- d) Apenas I.
- e) Todas.

15. Sobre o exame físico otológico, marque a incorreta:

- a) Os sintomas mais comuns na área da otologia costumam ser dor, prurido/coceira, corrimento (supuração, otorreia, liquorreia, otorragia), surdez (hipoacusia), zumbido, tontura/vertigem e paralisia facial.
- b) A otoscopia é um recurso semiológico importante para avaliação da membrana timpânica.
- c) Na avaliação auditiva um exame importante é a acumetria com diapasão, mesmo não sendo possível por esse método o direcionamento sobre o tipo de perda auditiva (neurossensorial ou condutiva).
- d) Avaliação auditiva é realizada utilizando-se três testes: comparação das vias aéreas, teste de Weber e teste de Rinne.
- e) O exame padrão-ouro para determinar o tipo de perda auditiva é audiometria.

16. A otalgia (ou otodinia), quer seja primária ou referida, costuma ser um sintoma muito desconfortável e é queixa frequente no consultório otorrinolaringológico. Sobre otalgia marque a incorreta:

- a) Deve-se tentar esclarecer, durante a anamnese, as características da dor e o surgimento de linfonodos retro ou infra-auriculares aumentados.
- b) A simples mobilização do pavilhão pode aumentar a dor, o que deve levar a supor que o processo esteja localizado na orelha interna.
- c) A otoscopia bem realizada deve mostrar, antes de visualizar a membrana timpânica, a presença de alguma lesão no meato e no conduto auditivo externo que possa ser causa da otalgia.
- d) A identificação de uma membrana timpânica alterada, com sinais flogísticos agudos, principalmente hiperemia e abaulamento, indica a origem do processo na orelha média.
- e) Um sinal de alerta que deve remeter o paciente ao especialista é a presença de secreção escassa, fétida, com a evolução arrastada e acompanhada de hipoacusia.

17. Sobre otorreia, marque a incorreta:

- a) A otoscopia dá condições de verificar a origem do problema: orelha externa ou média.
- b) O exame macroscópico da secreção pode ajudar quanto à sua origem, pois quando ela é viscosa ou mucoide, provém da orelha média.
- c) Havendo perfuração da membrana timpânica, é preciso definir se é central, marginal ou epitimpânica e quantos quadrantes estão comprometidos.
- d) A perfuração timpânica central apresenta maior gravidade do que a perfuração marginal.
- e) A presença de secreção aquosa saindo pelo meato acústico externo após trauma cranioencefálico ou cirurgia otológica alerta para a perda de líquido cerebrospinal.

18. Sobre vertigem:

I – As crises vertiginosas são causadas apenas por desordens labirínticas podendo ocorrer perda de consciência.

II – O sinal característico da crise vertiginosa periférica é a presença de nistagmo - movimento dos olhos, rítmico, sincrônico, com dois componentes, um rápido e um lento, de fácil comprovação.

III – Avaliação dos pares cranianos deve ser realizada rotineiramente nesses pacientes.

IV – Deve-se pesquisar a função dos reflexos vestibuloespinais e cerebelares por meio da avaliação do equilíbrio estático (prova de Romberg e Romberg sensibilizado),

dinâmico (avaliação da marcha e teste de Unterberger Fukuda) e de testes de coordenação (dismetria de disdiadocinesia).

Sobre os itens:

- a) Todas estão corretas.
- b) Apenas I está incorreta.
- c) Apenas a IV está correta.
- d) I e II estão incorretas.
- e) Todas estão incorretas.

19. (EBSERH/CESPE– UnB– 2018 – Modificada) Julgue os itens a seguir, relativos à semiologia de doenças comuns em otorrinolaringologia:

I – Um quadro clínico de aumento de glândula, de consistência amolecida, pele local avermelhada, dor, saída de secreção purulenta pelo orifício do ducto à palpação bimanual e à expressão glandular é sugestivo de infecção bacteriana, mais comum na glândula parótida e cujo principal agente etiológico é o *Staphylococcus aureus*.

II – A infecção viral das glândulas salivares ocorre geralmente por via retrógrada pelo ducto da glândula e ocasionalmente por disseminação hematogênica, sendo o citomegalovírus o agente etiológico mais comum de parotidite viral.

III – Oftalmoplegia, ausência de reflexo pupilar, amaurose, dor ocular, quemose e proptose acentuadas sugerem quadro de abscesso intraconal, uma infecção pós-septal que pode progredir rapidamente para amaurose se não for realizada a descompressão orbital, pois a degeneração irreversível do nervo óptico e da retina ocorre com oclusão arterial por mais de noventa minutos.

Sobre os itens:

- a) Todos estão corretos.
- b) Apenas II está incorreto.
- c) Apenas o II e o III estão corretos.
- d) I e II estão incorretos.
- e) Todos estão incorretos.

20. (CEFET – Bahia – 2017) Paciente, sexo masculino, 26 anos, vítima de agressão há três dias. Refere que apresentou otorragia à esquerda e equimose na região da mastoide há um dia. Paciente refere diversas crises de tontura rotatória após o trauma. O exame otorrinolaringológico evidenciou perfuração de membrana timpânica à esquerda, além da presença de sinal de Battle.

Sobre esse caso clínico, analise as assertivas e identifique com V as verdadeiras e com F as falsas.

() O tipo mais comum de vertigem pós-traumática é a vertigem posicional paroxística benigna.

() Esse paciente deve ser investigado para fratura de base de crânio, pois o sinal de Battle é sugestivo dessas fraturas, mesmo quando aparecem dias após a lesão.

() As perfurações traumáticas da membrana timpânica, geralmente, não se curam espontaneamente, devendo-se alertar o paciente para a possibilidade de uma cirurgia de timpanoplastia.

A alternativa que contém a sequência correta, de cima para baixo, é

- a) V F V.
- b) V V F.
- c) F V V.

- d) F F V.
- e) V V V.

21. (EBSERH/CESPE– UnB– 2018 – Modificada) Com relação às afecções e síndromes otoneurológicas, julgue os próximos itens

I – A vertigem postural paroxística benigna (VPPB) é a causa mais comum de vertigem de origem periférica, cujo diagnóstico pode ser obtido por meio de manobra que identifica nistagmo de posicionamento fatigável em pacientes com episódios de vertigem de curta duração desencadeada por mudanças de posição da cabeça e/ou do corpo.

II – Na VPPB há inversão do nistagmo, durante as manobras de posicionamento, há inversão no sentido do nistagmo ao colocar o paciente sentado.

III – Na manobra de Dix-Hallpike, quando positiva, o que se observa é um nistagmo com componente vertical para cima e outro componente rotatório batendo no sentido do “ouvido de baixo”.

Estão corretas:

- a) I e II.
- b) I e III.
- c) II e III.
- d) Apenas I.
- e) Todas.

22. (EBSERH/HUJB – UFCG – 2017 – Modificada) Em um paciente com congestão nasal bilateral e rinorreia mucopurulenta de instalação recente, qual informação deve ser pesquisada na anamnese sobre a história da doença atual, que representa o melhor argumento para indicação de antibioticoterapia?

- a) Piora clínica após período de melhora.
- b) Duração de dez dias.
- c) Febre no início do quadro.
- d) Presença de cefaleia.
- e) Presença de velamento maxiloetmoidal bilateral na radiografia.

23. Na avaliação oral, um achado do exame da mucosa que representa um sinal precoce de sarampo é:

- a) Leucoplasia pilosa.
- b) Manchas de Koplik.
- c) Epúlida.
- d) Petéquias.
- e) Grânulos de Fordyce.

24. Paciente submetido ao exame otorrinolaringológico e durante o exame da cavidade oral se constatou língua lisa, dolorosa e perda de papilas, condizente com glossite atrófica, esse achado pode significar:

- a) Estágio secundário da sífilis.
- b) Carcinoma oral.
- c) Condição intratável característica do envelhecimento.
- d) Deficiência de niacina ou vitamina B12.
- e) Infecção por cândida.

25. A anamnese é ponto fundamental para um bom exame otorrinolaringológico. Em relação a isso, discorra sobre pontos essenciais a serem levantados nos casos de queixas otorrinolaringológicas.
26. S.P.L, masculino, 23 anos, chega ao consultório com queixa de “dor de ouvido” à esquerda há cerca de 2 semanas. Relata dor intensa de início progressivo. A otoscopia mostrou membrana timpânica sem alterações e ausência de lesões no meato e no conduto auditivo externo. Ao realizar a mobilização auricular, o paciente referiu aumento da dor. De acordo com as informações desse caso, qual a localização mais provável do processo patológico? Justifique.
27. Um paciente de 40 anos de idade queixa-se de perda de audição e vertigem quando ouve som muito alto. Não há história familiar de surdez e ele não tem outros problemas. Quais testes no exame físico são indispensáveis nesse caso?
28. A respeito da paralisia facial periférica, explique 2 testes que podem ser usados para o diagnóstico topográfico da lesão.
29. Masculino, 46 anos, relata perda de audição no ouvido direito há 1 mês. Ao exame físico, no teste de Weber o paciente referiu que o som é mais alto no ouvido comprometido e no teste de Rinne o estímulo por condução óssea foi percebido mais intensamente que o estímulo por condução aérea. De acordo com esses resultados, qual o tipo de perda auditiva nesse caso? Justifique.
30. O exame inicial da laringe é feito através da laringoscopia indireta. Discorra sobre o exame, como é feito e o que deve ser observado.

RESPOSTAS E COMENTÁRIOS

- 1. A resposta é b).** O teste de Rinne compara a capacidade auditiva pela condução aérea com a capacidade auditiva pela condução óssea. A haste do diapasão em vibração é colocada em contato com o processo mastoide (para condução óssea); as pontas do diapasão são colocadas em seguida próximo à aurícula (para a condução aérea) e solicita-se ao paciente que indique qual estímulo é mais alto. Normalmente, o estímulo é ouvido mais intensamente pela condução aérea (AC) que pela condução óssea (BC), assim, a proporção $AC > BC$. Nesse caso, disse-se que o teste é positivo (BERKOW, 2000). Sobre a letra c, com a perda auditiva neurossensorial, ocorre redução da percepção por ambas as conduções, mas o teste é positivo, pois AC continua maior que BC. A letra e está errada, pois, no paciente com otosclerose, a tendência é o Rinne ir deixando de ser negativo quanto mais agudo for o diapasão utilizado. Geralmente, em frequências entre 256 e 512 Hz nota-se uma melhor percepção pela via óssea do que pela via aérea, sendo assim o teste caracterizado com Rinne negativo. Se for utilizado diapasões mais agudos o Rinne será positivo com melhor percepção pela via aérea (PIGNATARI, 2018).
- 2. A resposta é c).** Quando existe uma perda auditiva condutiva, o estímulo por condução óssea é percebido mais intensamente que o estímulo por condução aérea ($AC > BC$) (BERKOW, 2000).
- 3. A resposta é a).** Com a perda auditiva neurossensorial, ocorre redução da percepção por ambas as condições, mas a proporção se mantém a mesma, como aquela para audição normal em que o estímulo é ouvido mais intensamente pela condução aérea que pela condução óssea (BERKOW, 2000).
- 4. A resposta é a).** A perda auditiva por trauma é súbita, decorrente de uma única exposição a ruído intenso. Já a perda auditiva induzida por ruído (PAIR), ocorre quando a exposição ao ruído é contínua, sendo o agravo mais frequente à saúde dos trabalhadores, estando presente em diversos ramos de atividade, principalmente siderurgia, metalurgia, gráfica, têxteis, papel e papelão, vidraria, entre outros (BRASIL, 2006).
- 5. A resposta é b).** A membrana timpânica normal possui 5 características básicas: integridade; transparência (na verdade é semitransparência); coloração (âmbar – neutra); posição (levemente côncava com ponto de depressão máximo no umbigo do martelo); e mobilidade (que pode ser aferida pela otoscopia pneumática) (PILTCHER, 2015).
- 6. A resposta é a).** Quando constantes, os zumbidos tornam-se uma justificativa para a busca persistente por causas e tratamentos nessa população afetada, pois estão relacionados com um importante desconforto e interferência na qualidade de vida (PILTCHER, 2015).
- 7. A resposta é d).** Mesmo não sendo um exame de rotina, somente para elucidar a relação dos fluidos nasais com a patologia subjacente, as avaliações citológica e histológica poderão traduzir que tipo de resposta inflamatória está ocorrendo (aguda, crônica, bacteriana, viral, fúngica, etc.) (PILTCHER, 2015).

8. **A resposta é c).** II- Na rinoscopia com espéculo, raramente são identificadas todas as estruturas nasais, o que, no entanto, não diminui a possível contribuição desse recurso semiológico no exame objetivo do nariz, quando se procura descrever desvios da parte anterior do septo, a cabeça dos cornetos inferiores e a da mucosa nasal. IV- Apesar de possivelmente útil, quadros agudos com sintomatologia e história clínica claras não precisam de endoscopia de rotina, porém qualquer situação de dúvida diagnóstica, cronicidade de sintomas ou suspeita de lesões devem ser sempre complementadas por esse tipo de exame (PILTCHER, 2015).

9. **A resposta é d).** A alternativa I está incorreta: é importante uma diferenciação dos pacientes entre aqueles que apresentam sangramentos tipicamente anteriores e que, apesar de causadores de transtornos sociais, não oferecem risco ao paciente, e aqueles que têm sangramentos com potencial para morbidade e mortalidade (posteriores) de vasos mais calibrosos (PILTCHER, 2015).

10. **A resposta é e).** A orofaringe localiza-se posteriormente à cavidade bucal. Semiologicamente, o exame da faringe inicia-se em continuidade com o exame da cavidade bucal pela oroscopia. É importante avaliar o formato e a dimensão das tonsilas, a parede posterior da orofaringe, movimento e as alterações de sensibilidade e integridade da mucosa do palato mole (PILTCHER, 2015).

11. **A resposta é d).** Os exames endoscópicos são realizados, se necessário, com anestesia tópica do nariz e da orofaringe e executados invariavelmente no consultório, não exigindo preparo especial (PILTCHER, 2015).

12. **A resposta é e).** As queixas provenientes da cavidade bucal, da faringe e da laringe exigem sempre o exame do pescoço, pois ele pode ser sede secundária de metástases provenientes dessas regiões, além de processos inflamatórios e infecciosos que podem ter repercussão ganglionar (PILTCHER, 2015).

13. **A resposta é d).** Na odinofagia a dor pode ser leve até muito intensa, quando intensa, causa em algumas situações dificuldades para engolir a própria saliva, as causas mais frequentes de odinofagia são as infecções por vírus, seguidas de bactérias e fungos (mais raramente). Sobre a disfagia, pode ter diversas causas, sendo divididas em causas orofaríngeas (orofaríngea temporária - processos inflamatórios e infecciosos agudos as de longa duração - patologias que acarretam obstrução mecânica da via digestiva) e esofágicas. Efeitos adversos de medicamentos, pós-cirúrgico, radioterapia e alterações estruturais da via digestiva também são causas de disfagia. Sobre o ronco, pode acontecer em qualquer idade e em ambos os sexos, porém é mais comum nos homens e entre pessoas com mais de 50 anos. Aproximadamente 60% dos homens com mais de 50 anos roncam (PILTCHER, 2015).

14. **A resposta é c).** A crepitação laríngea é o atrito produzido pela cartilagem cricóides na coluna cervical e representa normalidade. A ausência desta crepitação é vista nos casos de infiltração cancerosa e edemas das cartilagens tireóideas (MINITI, 2000).

15. **A resposta é c).** O exame padrão ouro para determinar o tipo de perda auditiva é a audiometria. Entretanto, existem situações que não admitem a espera de um exame

audiológico, assim, é fundamental que o médico faça o diagnóstico diferencial ainda na primeira consulta. Para isso realiza-se no consultório a otoscopia com iluminação adequada e acumetria com diapásio, com a combinação dos resultados dos três testes (comparação das vias aéreas, teste de Weber e teste de Rinne) direcionando o diagnóstico do tipo de perda auditiva - neurossensorial ou condutiva (PILTCHER, 2015).

16. **A resposta é b).** O aumento da dor pela mobilização do pavilhão auricular indica que o processo está localizado na orelha externa (PILTCHER, 2015).

17. **A resposta é d).** A perfuração timpânica central caracteriza a chamada otite média crônica simples, enquanto a perfuração marginal e a atical (epitimpânica) alertam para a gravidade do processo, pois podem evoluir para otite média crônica colesteatomatosa, cujo tratamento, antes que surjam complicações, é sempre cirúrgico (PILTCHER, 2015).

18. **A resposta é b).** A alternativa I está incorreta: é de grande importância, ao se atender um paciente com crise vertiginosa, estabelecer clinicamente o diagnóstico diferencial entre uma vertigem de origem periférica, vertigem de origem central ou um evento cardiovascular (síncope), para posteriormente se definir a real etiologia do quadro. A perda de consciência não é uma característica da vertigem labiríntica otorrinolaringológica, necessitando avaliação do neurologista (PILTCHER, 2015).

19. **A resposta é b).** A alternativa II está incorreta: A parotidite viral infecciosa ou caxumba é causada por um paramixovírus - vírus de RNA da família Paramyxoviridae (PILTCHER, 2015).

20. **A resposta é b).** A terceira alternativa é falsa, pois as perfurações timpânicas traumáticas na maioria das vezes se resolvem espontaneamente, se não houver infecção presente. A cicatrização do tímpano se dá em alguns dias (MINITI, 2000).

21. **A resposta é e).** O diagnóstico de VPPB é clínico e deverá sempre ter como base o nistagmo evocado. O nistagmo vestibular é um movimento rítmico dos olhos. É constituído por um componente rápido e outro lento, podendo ser horizontal, vertical ou rotatório. A direção do nistagmo é determinada pela direção do componente rápido, pois este é visto mais facilmente. Entretanto, o componente lento é a resposta mais fundamental à estimulação vestibular, enquanto o componente rápido é compensatório. O componente lento move-se na direção do movimento da endolinfa.

As manobras mais eficientes para provocar o nistagmo típico da VPPB de canal posterior são as manobras de Dix- Hallpike e de Semont. A manobra de Dix-Hallpike é a manobra diagnóstica mais conhecida e ao ser realizada, inicia-se com o paciente sentado na maca, faz-se uma rotação de 45 graus para o lado testado e em seguida deita-se o paciente na maca com uma extensão de 30 graus da cabeça mantendo a cabeça girada (PILTCHER, 2015).

22. **A resposta é a).** Os quadros de rinossinusites agudas (RSA) geralmente se iniciam como uma infecção de causa viral. A grande maioria destes casos apresenta resolução espontânea dentro de 7 a 10 dias, havendo clara melhora após 5 dias de evolução. Somente em 0,5 a 2% dos casos há evolução para RSA bacteriana no adulto, e de 5-13% na criança. Segundo as diretrizes americanas para rinossinusites (2015), devemos considerar o

diagnóstico de RSA bacteriana quando os sintomas cardinais persistirem por mais de 10 dias, sem evidência de melhora em curto prazo, ou ainda quando pioram após um período de melhora inicial, o que é chamada de dupla-piora. Nesses casos, pode ser considerada antibioticoterapia, evidenciando a importância dessa investigação na anamnese (PILTCHER, 2017).

23. **A resposta é b).** Enfermidade de etiologia viral que atinge, além da pele, pulmões e meninges, a mucosa bucal. As manifestações orais se apresentam de dois a quatro dias antes dos sintomas gerais. São chamadas manchas de Koplik e consistem em pápulas puntiformes, isoladas ou agrupadas, esbranquiçadas ou branco-amareladas, sobre um fundo vermelho e edemaciado. Normalmente, desaparecem após o surgimento do rash cutâneo (MINITI, 2000).

24. **A resposta é d).** O complexo vitamínico B apresenta-se com mais de 20 integrantes, entretanto, acham-se descritas manifestações bucais nos casos de deficiência de tiamina, riboflavina e niacina. A deficiência de vitamina B possui manifestações orais como: hiperemia, ulceração e erosão da mucosa, especialmente da língua; a qual pode estar cianótica (magenta); despapilada; com edema de língua e rachaduras nos bordos laterais; formação de crostas; fissuras e erosões nos lábios e comissuras labiais (MINITI, 2000).

25. A história relatada pelo paciente é fundamental para uma orientação do caso. Iniciamos pela queixa principal, explorando de forma detalhada a queixa do paciente e a duração dos sintomas. Deve-se investigar início, instalação, duração, intensidade, características, lateralidade, frequência, fatores desencadeantes, fatores agravantes, fatores atenuantes, fatores associados, medicações utilizadas e episódios anteriores semelhantes aos sintomas atuais. A seguir, a história pregressa da moléstia atual, interrogatório sobre os diversos aparelhos e antecedentes pessoais e familiares. São importantes os antecedentes familiares, principalmente diante de pacientes alérgicos e determinados tipos de surdez. Saber se os sintomas são crônicos ou agudos também orientam o diagnóstico para certas moléstias. Os hábitos do paciente, como tabagismo, etilismo e outros, são essenciais em algumas doenças, como por exemplo em queixas de disfonia na qual se suspeita de câncer laríngeo. Na história otorrinolaringológica dirigida, devemos indagar sobre todos os sintomas otorrinolaringológicos, mesmo os que não fizerem parte do aparelho objeto da queixa principal (MINITI, 2000). De acordo com a idade do paciente, as perguntas devem ser feitas de forma a explorar as principais hipóteses diagnósticas para aquela faixa etária. Em atendimento de crianças, os antecedentes pré, peri e pós-natais precisam ser investigados, como, por exemplo, infecção por rubéola, hipóxia ou anóxia neonatal; consanguinidade dos pais; antecedentes familiares de perda auditiva; infecções da mãe no período pré-natal, entre outras. Além disso, o crescimento ponderal e desenvolvimento da comunicação e aprendizado da criança precisam também ser avaliados durante a consulta (REZENDE, 2016).

26. Orelha externa, devido ao aumento da dor durante a mobilização do pavilhão auricular, o que é muito sugestivo, além de membrana timpânica sem alterações, pois se tivesse anormalidades seria indicativo do processo na orelha média (PILTCHER, 2015).

27. Os testes de diapasão de Weber e Rinne. A combinação do resultado desses testes direciona o diagnóstico do tipo de perda auditiva, se condutiva ou neurosensorial (PILTCHER, 2015).

28. O teste de Schirmer, ou pesquisa do lacrimejamento, indica se a lesão está acima ou abaixo da emergência do nervo petroso superficial maior, e a avaliação da gustação dos dois terços anteriores da língua indica se a lesão está acima ou abaixo da emergência do nervo corda do tímpano (MINITI, 2000).

29. Perda auditiva condutiva unilateral à direita. No teste de Weber, quando o paciente apresenta uma perda auditiva condutiva unilateral, ele refere que o som é mais alto no ouvido comprometido, já que, quando há surdez condutiva, neste teste o som se lateraliza para o ouvido acometido porque o bloqueio aéreo atenua os ruídos do ambiente, ao passo que a vibração do diapasão continua sendo transmitida ao ouvido interno pela condução óssea, sendo por isso detectada pelo ouvido comprometido. E quando o paciente apresenta uma perda auditiva neurosensorial unilateral, refere ouvir o som mais alto no ouvido não afetado porque o diapasão estimula ambos os ouvidos internos da mesma maneira e o paciente percebe o estímulo mais intensamente no lado cujo trajeto nervoso permanece íntegro. Já no teste de Rinne, quando existe uma perda auditiva condutiva, o estímulo por condução óssea é percebido mais intensamente que o estímulo por condução aérea e com a perda auditiva neurosensorial, ocorre redução da percepção por ambas as conduções (BERKOW, 2000).

30. A laringoscopia é feita com espelho próprio e iluminação indireta. Solicita-se ao paciente que abra bem a boca e coloque a língua para fora, segurando a língua firmemente com auxílio de um abaixador. Introduzindo o espelho com a outra mão, procura-se não tocar nenhuma estrutura na boca para não desencadear reflexos nauseosos. O espelho deve ser direcionado para a hipofaringe, com pequenos movimentos anteroposteriores. Com emissões vocais de "a", "é" e "i", pode-se ver a faringe, o seio piriforme, a base da língua, a epiglote, as pregas ariepiglóticas e glossepiglóticas, cartilagem aritenóide, pregas vocais, ventrículo laríngeo, cordas vocais, cartilagem aritenoide e parte superior da traqueia. Deve-se procurar visualizar todas as cordas vocais com as suas comissuras anterior e posterior, pedindo para o doente emitir sons para ver mobilidade, forma, atrofia, pólipos, coloração e massas sobre as cordas (MINITI, 2000).

REFERÊNCIAS BIBLIOGRÁFICAS

BERKOW, R. **Manual Merck de medicina: diagnóstico e tratamento**. 17.ed. São Paulo: Roca, 2000.

BRASIL. Ministério da Saúde, Secretaria de Atenção à Saúde, Departamento de Ações Programáticas Estratégicas. **Perda auditiva induzida por ruído (PAIR)** (Série A. Normas e Manuais Técnicos). Brasília: Editora do Ministério da Saúde, 2006.

CALDAS NETO, Silvio et al. **Tratado de otorrinolaringologia: fundamentos**. v. 1. São Paulo: Roca, 2011.

MINITI, Aroldo; BENTO, Ricardo Ferreira; BUTUGAN, Ossamu. **Otorrinolaringologia: Clínica e Cirúrgica**. São Paulo: Editora Atheneu, 2000.

PIGNATARI, Shirley Shizue Nagata; ANSELMO-LIMA, Wilma Terezinha. **Tratado de otorrinolaringologia**. 3a ed. Rio de Janeiro: Elsevier, 2018. 991 p.

PILTCHER, Otávio Bejzman et al. **Rotinas em Otorrinolaringologia**. Porto Alegre: Artmed, 2015.

PILTCHER, Otávio Bejzman; TAMASHIRO, Edwin; et al. **I Campanha sobre uso de antibióticos em infecções de vias aéreas superiores**. ABORL-CCF. São Paulo, 2017.

REZENDE, Carlos Eduardo Borges et al. **Manual prático em Otorrinolaringologia**. Salvador: SANAR, 2016.

CAPÍTULO III - CORPOS ESTRANHOS EM OUVIDO, NARIZ E GARGANTA

Victor Eulálio de Sousa Campelo
Vinícius Veras Pedrosa
Gabriela Mariane de Paiva
DOI-Capítulo: 10.47538/AC-2021-10.03

QUESTÕES

1. (Médico - Otorrinolaringologia – Pref. Bombinhas/SC 2019 FEPESE) As urgências e emergências em Otorrinolaringologia são desordens comuns e de baixa morbimortalidade, em sua maioria.

Assinale a alternativa que representa a principal causa de atendimentos nas emergências dos hospitais e unidades de pronto-atendimento.

- a) Epistaxe
- b) Corpos estranhos
- c) Inflamação/Infecção
- d) Trauma otológico
- e) Distúrbios neurossensoriais

2. (Médico - Otorrinolaringologia - Pref. Campinas/SP 2016 FCC) Mãe traz seu filho de 4 anos ao atendimento médico por queixa de obstrução nasal e rinorréia amarelada e malcheirosa em fossa nasal direita há cerca de 1 mês. Nega quadro infeccioso de vias aéreas superiores recente. A principal hipótese diagnóstica é:

- a) Corpo estranho em fossa nasal direita.
- b) Rinossinusite aguda pós-viral.
- c) Rabdomyosarcoma.
- d) Atresia de coana direita.
- e) Fibrose cística.

3. Em qual das situações abaixo a lavagem otológica para a retirada de um corpo estranho do meato acústico externo é formalmente contraindicada?

- a) Obstrução tubária.
- b) Bola fúngica.
- c) Perfuração timpânica.
- d) Otorragia.
- e) Descamação epitelial.

4. Sobre os corpos estranhos localizados no ouvido, assinale a alternativa correta:

- a) São mais prevalentes na orelha externa.
- b) São mais prevalentes na orelha média.
- c) São mais prevalentes na orelha interna.
- d) São mais prevalentes em adultos.
- e) Na maioria das vezes, o corpo estranho de orelha é muito sintomático.

5. Qual o sintoma mais comum associado à presença de corpo estranho no ouvido?

- a) Prurido.
- b) Dor.
- c) Otorragia.
- d) Vômitos.
- e) Disacusia.

6. Alguns sintomas e/ou sinais devem ser pesquisados no atendimento inicial de pacientes com corpo estranho no ouvido, pois alertam para um possível agravamento do quadro. Assinale a alternativa incorreta:

- a) Zumbido intenso, tontura ou vertigem e teste de Weber sugestivo alertam para a ocorrência de perda auditiva neurossensorial, necessitando de avaliação emergencial por audiometria.
- b) Otorragia sugere possibilidade de lesão de membrana timpânica e de outras estruturas da orelha média.
- c) A otorreia e o edema do meato sugerem complicação infecciosa secundária de corpo estranho em orelha externa, incluindo o relato de mastoidite.
- d) O diagnóstico do CE de orelha em geral é definido pela otoscopia, que flagra a presença dele no meato acústico externo (MAE), sendo sempre necessários exames de imagem para seu diagnóstico definitivo.
- e) Em todos esses casos, uma abordagem bastante criteriosa e cuidadosa deve ser adotada, tanto por questões médicas como legais, sobretudo, em casos de manipulação prévia por outro profissional.

7. A miíase é a presença de larva de inseto, sobretudo de moscas, e pode ser primária ou secundária. Acerca desse tema, assinale a alternativa correta quanto ao tratamento:

- a) Não remover as larvas e usar ivermectina (dose única, via oral, de 6 mg, a cada 30 kg de peso).
- b) Não remover as larvas e não utilizar medicações, já que o quadro é autolimitado.
- c) Remover as larvas, usar ivermectina (dose única, via oral, de 6 mg, a cada 30 kg de peso) e aplicar doses repetitivas de iodofórmio em pó.
- d) Remover as larvas e não usar medicamentos.
- e) Remover as larvas e usar ciprofloxacino.

8. Diante de pacientes com corpos estranhos (CE) animados (insetos em geral) localizados no ouvido, deve-se, antes da remoção do CE:

- a) Utilizar soro fisiológico para facilitar a retirada.
- b) Fazer a imobilização do inseto por "afogamento" em óleo mineral (vaselina) ou vegetal para evitar o desconforto do paciente pela sua movimentação espontânea.
- c) Fazer a imobilização do inseto por "afogamento" em iodofórmio para evitar o desconforto do paciente pela sua movimentação espontânea.
- d) Utilizar iodofórmio para facilitar a retirada.
- e) Apenas retirar o inseto sem realizar nenhum procedimento prévio.

9. Diante de pacientes com corpos estranhos como baterias elétricas no ouvido, deve-se:

- a) Fazer a lavagem e realizar a retirada o mais breve possível.
- b) Fazer a lavagem e realizar a retirada após 24 horas.
- c) Evitar a lavagem e realizar a retirada o mais breve possível.

- d) Evitar a lavagem e realizar a retirada após 24 horas.
- e) n.d.a.

10. Em qual grupo abaixo é mais comum a ocorrência de corpo estranho nasal?

- a) Crianças.
- b) Adultos.
- c) Idosos.
- d) Pacientes psiquiátricos.
- e) Recém-nascidos.

11. Sobre o diagnóstico de corpo estranho nasal, assinale a alternativa correta:

- a) São sempre muito sintomáticos, facilitando o diagnóstico precoce.
- b) São assintomáticos nas primeiras horas, porém tornam-se muito sintomáticos em 48 horas.
- c) Por serem indolores, dependendo do material e do tamanho da fossa nasal, podem ser encontrados anos depois do evento na forma de rinolitos.
- d) Por seres indolores, são absorvidos e com o tempo desfeitos pela ação de enzimas líticas.
- e) O diagnóstico sempre requer utilização de exames de imagem, como Tomografia Computadorizada.

12. Em relação ao diagnóstico de corpo estranho nasal, assinale a alternativa incorreta:

- a) A rinoscopia anterior é capaz de evidenciar a maioria dos corpos estranhos.
- b) A radiografia simples pode ser útil nos corpos estranhos metálicos ou calcificados.
- c) Já a tomografia computadorizada (TC) de seios paranasais serve para a confirmação diagnóstica em casos de rinolitíase, com identificação de lesão de superfície irregular e com atenuação de partes ósseas.
- d) A tomografia computadorizada (TC) serve também para a definição exata da anatomia nasal para exploração cirúrgica.
- e) Em pacientes com corpo estranho animado, os sintomas tendem a ser unilaterais.

13. Em relação ao manejo de corpo estranho nasal, assinale a incorreta:

- a) Após a retirada do corpo estranho, a fossa nasal deve ser examinada, assim como a fossa nasal contralateral.
- b) Deve-se ter cuidado no processo de remoção, uma vez que o corpo estranho pode cair na rinofaringe e ser aspirado, principalmente em crianças agitadas com choro intenso.
- c) Pode ser feita lavagem nasal com soro fisiológico a 0,9% ou aspiração da secreção.
- d) A técnica e o instrumental a serem utilizados dependem da localização do objeto, de sua forma e composição.
- e) Quando o corpo estranho estiver em posição de mais difícil remoção e o paciente for pouco colaborativo, a opção por um ambiente hospitalar com sedação é adequada. Alguns instrumentais que podem ser utilizados são ganchos rombos e Sondas de ltard, sendo as pinças tipo baioneta e Hartman contraindicadas.

14. Em paciente adulto com doença psiquiátrica apresentando quadro de hemorragia nasal, deve-se excluir o seguinte diagnóstico:

- a) Modificações barométricas.
- b) Desvios do septo e deformidades.

- c) Rinite.
- d) Corpo estranho.
- e) Tumores.

15. Com relação à sintomatologia de corpos estranhos alojados na laringe, assinale a alternativa incorreta:

- a) Quando localizados na supraglote, causam disfagia, dificuldade para engolir alimentos e a própria saliva.
- b) Quando localizados na glote causam principalmente disfonia.
- c) Quando localizados na subglote, causam dispneia.
- d) Não causam tiragem intercostal.
- e) Podem causar dor laríngea.

16. Com relação aos corpos estranhos na via aérea, assinale a alternativa incorreta:

- a) Uma radiografia normal exclui a presença de CE em via aérea.
- b) O diagnóstico de ACE é facilmente estabelecido com radiografias simples quando o objeto é radiopaco.
- c) Se durante a laringoscopia, o CE for identificado na cavidade oral ou estiver impactado na laringe, o mesmo deverá ser retirado com pinça de Magill, mesmo por não endoscopistas em situações de emergência.
- d) Se a desobstrução não for possível, uma cricotomia ou traqueotomia de emergência deverá ser realizada.
- e) Quando o CE está obstruindo a traqueia e não se move com os procedimentos de emergência, o paciente deverá ser submetido à IOT.

17. Criança de 6 anos começa a apresentar rinorréia unilateral, fétida, sem dores ou febre e sem história de infecção de vias aéreas superiores prévia. Diante desse quadro clínico assinale a alternativa que contém o diagnóstico mais provável:

- a) Sinusite fúngica.
- b) Corpo estranho nasal.
- c) Sinusite aguda bacteriana.
- d) Doença granulomatosa nasal.
- e) Polipose nasal com sinusite.

18. Em relação aos pacientes que chegam ao Pronto-Socorro com queixa de corpo estranho (CE) no ouvido, deve-se encaminhar para especialista:

- a) Quando há necessidade de realizar anestesia para retirada do CE.
- b) Quando há trauma no canal ou membrana timpânica.
- c) Quando o CE não for visualizado ou estiver fortemente aderido ou tocando a membrana timpânica.
- d) Quando houver falha na remoção do CE.
- e) Todos acima.

19. A primeira conduta em crianças maiores com corpo estranho nasal é:

- a) Fazer o paciente assoar enquanto a saída de ar na narina contralateral é ocluída.
- b) Conter a cabeça, visualizar o corpo estranho, aplicar vasoconstritor local e removê-lo com estilete apropriado.
- c) Conter a cabeça, visualizar o corpo estranho e retirá-lo usando cateter de foley.

- d) Fazer sedação para evitar aspiração do corpo estranho para o pulmão.
- e) Fazer aspiração direta do corpo estranho.

20. São complicações dos corpos estranhos no conduto auditivo externo, exceto:

- a) Distúrbios no equilíbrio.
- b) Otite média.
- c) Ruptura da membrana timpânica.
- d) Sangramento.
- e) Lacerações no conduto auditivo externo.

21. Sobre corpos estranhos (CE) de nariz, ouvido e garganta, assinale a alternativa incorreta:

- a) Os casos de CE raramente são assintomáticos, sendo que o tempo de permanência do CE determina a sintomatologia.
- b) Nas cavidades nasais os sintomas iniciam-se com espirros, coriza serosa e obstrução nasal, evoluindo em alguns dias para rinorréia: unilateral, fétida e purulenta.
- c) Nos ouvidos o quadro pode se iniciar com hipoacusia, otorragia, otorreia ou zumbido, sendo o diagnóstico confirmado pela otoscopia.
- d) No CE de orofaringe, o principal sintoma é a odinofagia.
- e) Nos CEs de ouvido é raro a ocorrência de complicações devido às pequenas dimensões do meato acústico externo e a não proximidade com estruturas importantes.

22. Com relação aos corpos estranhos localizados na garganta, assinale a alternativa incorreta:

- a) O diagnóstico de corpo estranho acidental na nasofaringe é incomum.
- b) É mais frequente em outros sítios da via aerodigestiva como fossas nasais, amígdalas, esfíncter esofágico superior, árvore traqueobrônquica.
- c) A gravidade do quadro clínico, por sua vez, habitualmente está relacionada à localização, natureza e dimensões do corpo estranho, bem como a presença ou não de complicações infecciosas, obstrutivas e inflamatórias, como a necrose adjacente por pressão, que podem estar associadas a um diagnóstico tardio.
- d) Em relação ao diagnóstico, observa-se que a história clínica dos corpos estranhos situados na rinofaringe é quase sempre assintomática.
- e) Embora existam relatos de longa permanência de objetos na nasofaringe, levando a complicações infecciosas menores como nasofaringites e rinossinusites, a aspiração de corpos estranhos, possível durante o sono, a partir desta localização, constitui um risco iminente e potencialmente fatal.

23. É discutível se o cerúmen pode ser considerado corpo estranho, pois sua presença é normal no meato acústico externo. Porém, em casos que ocorra oclusão total do meato:

- a) Não deve ser removido, porém deve-se utilizar emolientes.
- b) Não deve ser removido, porém o paciente deve ser aconselhado a fazer a limpeza local em casa.
- c) Deve ser removido por lavagem otológica ou manipulação instrumental, eventualmente precedida do uso de emolientes.
- d) Deve ser removido por lavagem otológica ou manipulação instrumental, eventualmente precedida do uso de iodofórmio.
- e) n.d.a.

24. Em relação ao corpo estranho nasal, assinale a alternativa correta:

- a) Os corpos estranhos são mais comuns na faixa etária pediátrica, entre 2 e 8 anos, pois os primeiros anos da criança são de exploração e interação com o ambiente, e ela passa a ter acesso a uma variedade de objetos.
- b) Os acidentais são causados por objetos animados que penetram nas fossas nasais, principalmente insetos.
- c) As principais complicações dos corpos estranhos nasais são epistaxe, asma e infecções broncopulmonares decorrentes de sua aspiração.
- d) Podem ser encontrados em qualquer porção da cavidade nasal, apesar de frequentemente serem descobertos no soalho nasal, logo abaixo da concha inferior. Outra localização comum é imediatamente anterior à concha nasal média.
- e) Todas estão corretas.

25. Garota de 4 anos chega ao pronto-socorro com disfagia e dispneia nos últimos 2 dias. Mãe refere que a filha inseriu há 3 semanas uma bateria de relógio digital na cavidade nasal direita, entretanto o corpo estranho só foi removido 14 dias após sua introdução. Ao exame físico, sinais vitais normais, porém havia presença de rigidez nucal, trismo, espasmos e rigidez dos membros superiores e da musculatura abdominal. Diante da história clínica, qual o possível diagnóstico? Quais complicações estão associadas a esse tipo específico de corpo estranho?

26. Um garoto de 8 anos chega ao otorrinolaringologista plantonista de um hospital com história de corpo estranho no seu ouvido esquerdo há 1 dia. O exame otoscópico mostrou um objeto elíptico, de superfície lisa e localizado profundamente no meato acústico esquerdo. Lacerações e hemorragia também foram observadas, decorrentes de duas tentativas da mãe e uma do médico plantonista do pronto atendimento de retirarem o corpo estranho. De acordo com o caso clínico citado, comente a atuação do médico de plantão do pronto socorro e diga a possível forma de tratamento na atual situação do garoto.

27. Um idoso de 74 anos, com doença de Alzheimer, se queixa de otalgia direita e otorreia de aspecto negro e sanguinolento há 2 dias. Foi realizada a retirada cirúrgica do corpo estranho (CE), uma vez que a otoscopia revelou o CE ser uma bateria alocada profundamente no meato acústico externo direito com presença de edema em sua região proximal. Após a retirada, verificou-se a presença de tecido necrótico na pele que recobria o meato, chegando a erodir o osso subjacente e a membrana timpânica. Diante desse caso clínico, comente o cuidado no manejo de pilhas como CE no conduto auditivo externo e o potencial destrutivo desse tipo específico de CE.

28. Homem de 29 anos chega ao pronto socorro com história de odinofagia, sialorreia e sensação de fisgada na garganta. Refere ter almoçado traíra assada e relata não ter o hábito de comer peixes. Qual o provável diagnóstico e a conduta frente a esse caso?

29. Menino de 9 anos é trazido por sua mãe com suspeita de corpo estranho na orelha direita. Já haviam procurado outro serviço de pediatria em que fora feita manipulação instrumental seguida de dor e otorragia. Questionada, a criança refere que, “alguns dias atrás”, havia introduzido uma bateria elétrica na orelha. Ao exame, a otoscopia evidenciou a presença de coágulo sanguíneo no meato acústico externo esquerdo, não permitindo

aspiração. Foi, então, solicitada radiografia de crânio (incidências: anteroposterior e perfil) que confirmou imagem metálica ovalada e plana, compatível com o objeto informado. Elabora a melhor conduta diante desse caso clínico.

30. Homem de 25 anos chega ao pronto socorro bastante ansioso e agitado com história de zumbido na orelha direita, relatando sensação de ouvido fechado e refere que algum tipo de inseto entrou em sua orelha. Com base no relato do paciente, estabeleça a melhor conduta.

RESPOSTAS E COMENTÁRIOS

1. **A resposta é c).** Dentre os atendimentos em pronto-socorro de Otorrinolaringologia avaliados no estudo, 62,77% correspondem a casos de urgência/emergência, com predomínio na subespecialidade de otologia. Entre os atendimentos urgência/emergência, foi observado predomínio de casos de etiologia inflamatório/infecciosa, houve baixa prevalência de casos com necessidade de internação e intervenção cirúrgica (ANDRADE, 2013).

2. **A resposta é a).** Alguns corpos estranhos são inertes e podem permanecer na cavidade nasal por anos sem causar alterações na mucosa. Entretanto, a maioria dos objetos inalados provoca congestão da mucosa, com a possibilidade de causar necrose, ulceração e/ou epistaxe. A retenção de secreção, a decomposição do corpo estranho e a ulceração podem resultar em odor fétido. Assim como em outras patologias nasossinusais, os sintomas se repetem com pouca especificidade, mas a unilateralidade em crianças com secreção fétida deve ser considerada, a prova em contrário, indicativo da presença de algum corpo estranho (PILTCHER, 2015).

3. **A resposta é c).** A lavagem otológica está contraindicada nos casos de perfuração da membrana timpânica, corpo estranho orgânico ou vegetal e pilhas ou baterias. No caso de vegetais, a explicação é que eles podem absorver a água, inchando e piorando a impactação. Quanto às baterias, há aumento do extravasamento de seu conteúdo e possível necrose de liquefação (PILTCHER, 2015).

4. **A resposta é a).** O corpo estranho tem maior prevalência na orelha externa, mas pode acometer também a média e, mais raramente, a interna. O corpo estranho de ouvido é mais prevalente na infância. Na maioria das vezes, é assintomático ou pouco sintomático (PILTCHER, 2015).

5. **A resposta é e).** A queixa clínica de disacusia (termo aplicável a qualquer alteração da percepção sonora) é a mais comum, podendo ser caracterizada ainda, na história, hipoacusia (sensação de percepção em volume diminuído da fonte externa), autofonia (percepção aumentada da própria voz) e/ou percepção exacerbada de sons corpóreos (mastigação/pulsão de vasos sanguíneos). Sintomas de dor, otorragia e incômodo pela sensação de corpo estranho também podem ocorrer (PILTCHER, 2015).

6. **A resposta é d).** Uma abordagem bastante criteriosa e cuidadosa deve ser adotada, tanto por questões médicas como legais, sobretudo, em casos de manipulação prévia por outro profissional, sendo fundamental o registro correto dos dados no prontuário, sobretudo referente aos achados antes e após a retirada do corpo estranho. Otorragia pode estar relacionada com lesão de membrana timpânica e de outras estruturas da orelha média, mas geralmente reflete uma lesão no conduto auditivo externo causado pela introdução do objeto ou tentativa de retirada. A mastoidite não é uma complicação esperada para um corpo estranho em orelha externa. O diagnóstico dos CE's de ouvido em geral é definido pela simples otoscopia, que flagra a presença dele no MAE. Raramente são necessários exames de imagem para seu diagnóstico, mas estes podem ser úteis para uma avaliação mais detalhada e planejamento de sua retirada, sobretudo em

casos com envolvimento da orelha média ou interna, ou por questões médico-legais (PILTCHER, 2015).

7. **A resposta é c).** O tratamento em ambas as situações deve ser feito pela remoção das larvas, que é facilitada pelo uso de ivermectina (dose única, via oral, de 6 mg, a cada 30 kg de peso) e/ou aplicações tópicas repetitivas de iodofórmio em pó. Eventualmente, também deve ser tratada a dermatite/celulite bacteriana secundária (PILTCHER, 2015).

8. **A resposta é b).** No caso de CE's animados (insetos em geral), antes da remoção, deve-se fazer a imobilização deste por "afogamento" em óleo mineral (vaselina) ou vegetal para evitar o desconforto do paciente pela sua movimentação espontânea (PILTCHER, 2015).

9. **A resposta é c).** No caso de baterias elétricas, deve-se evitar a lavagem, pelo risco de oxidação, e realizar a remoção o mais breve possível. O extravasamento das substâncias químicas que compõem as baterias elétricas pode gerar grande componente inflamatório do meato acústico externo e dificultar sua remoção (PILTCHER, 2015).

10. **A resposta é a).** Os corpos estranhos são mais comuns na faixa etária pediátrica, entre 2 e 8 anos, pois os primeiros anos da criança são de exploração e interação com o ambiente, e ela passa a ter acesso a uma variedade de objetos (PILTCHER, 2015).

11. **A resposta é c).** O corpo estranho, quando bem aderido e impactado, pode ser incrustado, parcial ou completamente, por tecido de granulação e envolvido por cálcio, fosfato de magnésio e carbonato, transformando-se em um rinolito. O rinolito geralmente se forma no assoalho nasal, tem o núcleo formado por diversos materiais (animal, vegetal ou mineral) e é radiopaco. Por serem indolores, dependendo do material e do tamanho da fossa nasal, podem ser encontrados anos depois do evento na forma de rinolitos (PILTCHER, 2015).

12. **A resposta é e).** Em pacientes com corpo estranho nasal animado, os sintomas tendem a ser bilaterais: obstrução nasal, cefaléia, espirros com descarga serossanguinolenta. O exame da cavidade nasal pode revelar extensa destruição de mucosa, osso e cartilagem. O movimento das larvas em diferentes estágios pode ser visualizado. As larvas ficam aderidas e são de difícil remoção (PILTCHER, 2015).

13. **A resposta é e).** Quando o corpo estranho estiver em posição de mais difícil remoção e o paciente for pouco colaborativo, a opção por um ambiente hospitalar com sedação, apesar dos custos e riscos agregados, torna-se uma opção mais confortável e efetiva. Instrumental que pode ser utilizado (FIGUEIREDO et al., 2006):

- Ganchos rombos
- Sondas de Itard
- Pinças tipo baioneta
- Pinças tipo Hartman
- Aspiração

14. **A resposta é d).** Em crianças ou adultos doentes mentais com ocorrência de sangramento nasal, deve ser pesquisada a presença de corpo estranho. De modo geral, há também sinais de inflamação local e secreções fétidas (PILTCHER, 2015).

15. **A resposta é d).** Além da dificuldade respiratória leve, moderada ou grave, a presença de corpos estranhos pode vir acompanhada de tiragem intercostal, supraclavicular, supraesternal ou universal. Apresenta estridor inspiratório no primeiro e segundo caso e bifásico no terceiro caso (GONÇALVES; CARDOSO; RODRIGUES, 2011).

16. **A resposta é a).** A maioria dos corpos estranhos aspirados não é radiopaca, sendo que aproximadamente 20% das radiografias em pacientes com ACE confirmada são normais. Portanto, uma radiografia normal não exclui a presença de corpo estranho em via aérea (GONÇALVES; CARDOSO; RODRIGUES, 2011).

17. **A resposta é b).** A introdução de corpos estranhos (CE) nas fossas nasais é relativamente frequente em crianças ou adultos com déficit cognitivo. Normalmente pode se apresentar como uma rinite aguda com os sintomas iniciais correspondendo à irritação local da mucosa, como coceiras, espirros, lacrimejamento e, passando-se alguns dias, manifestações típicas que nos levam ao diagnóstico, como: secreção abundante e fétida unilateral, obstrução nasal desse mesmo lado, epistaxes frequentes. A mucosa apresenta-se edemaciada, congestionada e com abundante secreção purulenta (TIAGO et al., 2006).

18. **A resposta é e).** Quando encaminhar ao especialista? Na necessidade de anestesia, quando há trauma no canal ou membrana timpânica (MT), CE não visualizado, fortemente aderido ou tocando a MT, quando houve falha na remoção. A manipulação excessiva pode gerar edema, hematoma ou deslocar o CE em direção à MT (PORTELA; MOUSSALLE, 2014).

19. **A resposta é a).** A primeira conduta em crianças maiores é fazer o paciente assoar enquanto a saída de ar na narina contralateral é ocluída. Em casos de falha: Conter a cabeça, visualizar o corpo estranho, aplicar vasoconstritor local e removê-lo com estilete apropriado com movimentos de cima para baixo até o assoalho nasal trazendo-o para fora. Corpo estranho de superfície lisa e arredondados podem ser removidos com cateter Foley nº 5 ou 6 lubrificadas com lidocaína 2% gel, passando-se pelo objeto, inflando-se o balonete com 2 a 3 mL de ar e tracionando-se o cateter. Aspiração direta também pode ser utilizada (PORTELA; MOUSSALLE, 2014).

20. **A resposta é a).** Ruptura da membrana timpânica, lacerações do conduto auditivo externo e sangramento são complicações normalmente decorrentes do excesso de manipulação ao se tentar retirar o corpo estranho (CE). Após uma tentativa falha de retirada de CE no PS por não-especialista, seja encaminhado para um otorrinolaringologista. Otite média pode ser decorrente de uma maior penetração do CE e deve ser suspeitada toda vez que se tiver otorreia após a retirada do CE, sendo necessário realizar a antibioticoterapia (PILTCHER, 2015).

21. **A resposta é e).** Nos corpos estranhos de ouvido podem ocorrer complicações devido às pequenas dimensões do meato acústico externo e à proximidade de estruturas importantes. A remoção torna-se difícil quando o corpo estranho está próximo da

membrana timpânica ou no meato acústico externo ósseo, onde, devido à maior sensibilidade, pode desencadear dor intensa. Dentre as complicações mais frequentes pode-se encontrar: laceração do meato acústico externo, perfuração timpânica, otite externa e hematoma (PILTCHER, 2015).

22. **A resposta é d).** Em relação ao diagnóstico, observa-se que a história clínica dos corpos estranhos situados na rinofaringe pode variar desde a ausência de sinais e sintomas até epistaxis e franca rinorreia purulenta, uni ou bilateral. Naqueles pacientes, ao exame físico, um objeto com dimensões suficientes pode abaular o palato mole e ter sua presença sugerida à orofaringoscopia. Por sua vez, a impactação de corpos estranhos no esôfago pode levar à sialorreia, alterações da lordose cervical, disfonia, disfagia e dor local que pode limitar a mobilização cervical passiva ou ativa. Finalmente, uma rinorreia purulenta e fétida unilateral ou epistaxe pode ser o único achado na presença de um corpo estranho na fossa nasal (PILTCHER, 2015).

23. **A resposta é c).** É discutível se o cerúmen pode ser considerado corpo estranho, pois sua presença é normal no meato acústico externo. Porém, no caso de oclusão total do meato, ele deve ser removido por lavagem otológica ou manipulação instrumental, eventualmente precedida do uso de emolientes. Uma atenção especial deve ser dada em situações de imunossupressão que aumentam risco de ocorrência de infecção após a remoção. O uso de hastes flexíveis deve ser formalmente contraindicado (PILTCHER, 2015).

24. **A resposta é e).** Os corpos estranhos são mais comuns na faixa etária pediátrica, entre 2 e 8 anos, pois os primeiros anos da criança são de exploração e interação com o ambiente, e ela passa a ter acesso a uma variedade de objetos. Em adultos, os casos podem ser voluntários ou acidentais. Os acidentais são causados por objetos animados que penetram nas fossas nasais, principalmente insetos. Faltam informações sobre a verdadeira prevalência desse problema na população brasileira. As principais complicações dos corpos estranhos nasais são epistaxe, asma e infecções broncopulmonares decorrentes de sua aspiração. Podem ser encontrados em qualquer porção da cavidade nasal, apesar de frequentemente serem descobertos no assoalho nasal, logo abaixo da concha inferior. Outra localização comum é imediatamente anterior à concha nasal média (GONÇALVES; CARDOSO; RODRIGUES, 2011).

25. O diagnóstico mais provável é de tétano. O quadro clínico (presença de espasmos, rigidez de nuca, trismo e contratura dos membros e musculatura abdominal) é sugestivo de tétano. A associação com o corpo estranho (bateria) e tétano é rara, porém pode ocorrer. A pilha extravasa espontaneamente quando exposta à umidade e sua exposição ao meio nasal ácido pode provocar a corrosão e dissolução de seu envoltório, que é formado de ferro. Essa reação aumenta a saída de conteúdo da pilha, o qual é altamente alcalino, promovendo necrose liquefativa e dano tecidual através de queimaduras elétricas e químicas. Associado ao fato de que a presença de ferro no meio diminui o potencial de óxido redução, o ambiente torna-se pobre em oxigênio, condição ideal para o crescimento do *Clostridium* e produção de tetanospasmina, causando o tétano (PILTCHER, 2015).

26. Os corpos estranhos lisos e arredondados são difíceis de retirar. A mãe já havia tentado, sem sucesso, retirar o objeto, levando a lacerações do conduto auditivo externo. Diante desse panorama, o médico plantonista não devia tentar retirar o corpo estranho, pois as chances de insucesso e complicações são altas. Singh GB et al. propõem que a retirada de CE seja realizada em 3 etapas: primeiramente retira-se diretamente o corpo estranho com auxílio de lâmpada (Bull'slamp) usando instrumentos de rotina como pinça crocodilo; se a tentativa falhar, tenta-se retirar com sucção ou lavagem; finalmente, no terceiro estágio, deve-se retirar cirurgicamente sob visão microscópica com anestesia inalatória (PILTCHER, 2015).

27. As pilhas e baterias são corpos estranhos que geram uma descarga elétrica, que é potencializada pelo cerúmen, que possui alta condutividade. Essas correntes levam a progressivas queimaduras cumulativas que promovem exsudação do tecido. Nesse ambiente úmido, ocorre o extravasamento da pilha, com a consequente saída do conteúdo altamente alcalino e mais dano através de necrose liquefativa. Possíveis complicações incluem erosão da cadeia ossicular, lesão ao nervo facial e necrose da parede medial da orelha média, resultando em surdez sensorio-neural e dano ao labirinto vestibular. Lembrando-se que tais CE não podem ser retirados através de lavagem devido ao aumento no extravasamento e outras consequências. A utilização de ímãs é de extremo valor se ainda assim houver dificuldade na retirada, o manejo cirúrgico deve ser adotado e em regime de urgência por otorrinolaringologista (TIAGO et al., 2006).

28. CE na orofaringe, mais especificamente espinha de peixe. Tais corpos estranhos são mais comuns na população adulta, diferentemente dos CE's estudados até aqui. Entre os achados mais comuns estão as espinhas de peixe e pequenos ossos de galináceos. Normalmente, o local onde se alojam são as tonsilas e a base da língua. Permitem visualização direta sob boa iluminação na maioria das vezes, porém em alguns casos necessita de espelho laríngeo ou nasoendoscópio. Se ainda assim permanecer dúvidas, uma radiografia cervical em perfil pode ajudar. Caso não seja encontrado nenhum CE, o paciente encontra-se bem, capaz de engolir e sem sinais de CE ao estudo de imagem, provavelmente trata-se de abrasão da faringe, devendo o paciente ser reexaminado dentro de 48 horas. As espinhas alojadas nas tonsilas podem ser retiradas com pinça de Tilley. Se na base da língua, valécula ou fossa piriforme, devem ser removidos sob anestesia local. Se em regiões mais baixas, pode-se lançar mão de nasoendoscópio e extrair a espinha com a pinça acoplada ao instrumento (própria para isso) (PILTCHER, 2015).

29. Como existe o risco de vazamento dos líquidos corrosivos da bateria, a visualização do corpo estranho está prejudicada e já houve manipulação prévia com trauma local, a melhor conduta diante deste caso é a retirada do corpo estranho sob sedação ou anestesia geral com microscópio em centro cirúrgico. Após a retirada pode-se fazer prescrição domiciliar de ciprofloxacina tópica por 7 dias e proteção contra a entrada de água no banho com algodão embebido em óleo. No retorno em 7 dias, deve ser avaliado se o edema da pele do meato acústico externo desapareceu e se a membrana timpânica se apresenta normal. Caso positivo, o paciente recebe alta (PILTCHER, 2015).

30. Para os casos de insetos no conduto auditivo externo, a conduta inicial deve considerar primeiro a imobilização do animal, através da instilação de óleo mineral, lidocaína 1% ou álcool. Após isso, ele pode ser retirado através de pinça jacaré ou de lavagem otológica.

Nos casos em que houver otorréia após a retirada do inseto, deve-se considerar o caso como uma otite e a antibioticoterapia adequada deve ser iniciada. Em crianças, principalmente as menos cooperativas, às vezes pode ser necessária a anestesia geral para a retirada do inseto (PILTCHER, 2015).

REFERÊNCIAS BIBLIOGRÁFICAS

- ANDRADE, José Santos Cruz de et al. Perfil dos atendimentos em pronto-socorro de Otorrinolaringologia em um hospital público de alta complexidade. **Braz. j. otorhinolaryngology**, São Paulo, v. 79, n. 3, p. 312-316, June 2013.
- BORIN, A. Corpo estranho de orelha. *In*: PILTCHER, Otávio B. et al. **Rotinas em Otorrinolaringologia**. Porto Alegre: Artmed, 2015. p 57-60.
- FIGUEIREDO, R. R. et al. Nasal foreign bodies: description of types and complications in 420 cases. **Brazilian Journal of Otorhinolaryngology**, v. 72, n. 1, p. 18–23, 2006.
- GONÇALVES, M. E. P.; CARDOSO, S. R.; RODRIGUES, A. J. Corpo estranho em via aérea. **Pulmão RJ**, v. 20, n. 2, p. 54–58, 2011.
- PORTELA, S.; MOUSSALLE, S. K. Corpo estranho em conduto auditivo e vias aéreas superiores. p. 1–6, [s.d.].
- TIAGO, R. S. L. et al. Corpo estranho de orelha, nariz e orofaringe: Experiência de um hospital terciário. **Revista Brasileira de Otorrinolaringologia**, v. 72, n. 2, p. 177–181, 2006.

CAPÍTULO IV - ATENDIMENTO INICIAL AO PACIENTE POLITRAUMATIZADO

Luciana Almeida Moreira da Paz Oliveira
Aeligton Filho Arcoverde Nogueira Belo
Juliana Guimarães de Macau Furtado
DOI-Capítulo: 10.47538/AC-2021-10.04

QUESTÕES

1. Em relação às complicações da traqueostomia, não se pode afirmar que:
 - a) A ruptura da artéria carótida externa é uma complicação tardia.
 - b) A realização do procedimento por profissional inexperiente facilita a ocorrência de complicações.
 - c) O enfisema subcutâneo é uma complicação precoce e pode ser causado por uma sutura muito hermética na pele.
 - d) Algumas de suas complicações estão relacionadas com o fato de ser considerado um procedimento potencialmente contaminado.
 - e) Apesar da traqueostomia ser um procedimento potencialmente contaminado, o índice de infecção é reduzido em decorrência da oxigenação da ferida operatória.

2. (SBCCP - Prova de título de especialista de cirurgia de cabeça e pescoço – 2018 - Modificada) Mulher de 42 anos, em ventilação mecânica há 13 dias devido a complicações neurológicas de uma cirurgia de correção de aneurisma de artéria cerebral média, apresentando melhora neurológica lenta, sem previsão de ser retirada da ventilação mecânica. É obesa, com índice de massa corpórea calculado em 38kg/m². Foi solicitada avaliação do cirurgião de cabeça e pescoço para realização de traqueostomia. Baseado no caso, assinale a alternativa correta.
 - a) O fato de a paciente ser obesa é contraindicação absoluta para realização de traqueostomia.
 - b) O transporte da paciente ao centro cirúrgico não oferece riscos, e a presença da obesidade leva a uma forte preferência para a traqueostomia percutânea dilatacional.
 - c) A obesidade configura um risco relativo para a traqueostomia percutânea e devem ser ponderados os riscos de transporte ao centro cirúrgico e as condições anatômicas do pescoço para a escolha da técnica mais segura.
 - d) O uso preferencial da técnica percutânea dilatacional é em situações de emergência, especialmente em quadros de obstrução aérea por tumores laríngeos ou mesmo fratura da cartilagem e deve-se evitar seu uso em pacientes com via aérea já garantida.
 - e) A literatura sugere a realização da traqueostomia apenas após 30 dias de ventilação mecânica e, para esse caso, o provimento deve ser postergado para uma reavaliação após decorrido este prazo.

3. (SMS/Prefeitura do Rio de Janeiro – 2017 - Modificada) Na epistaxe em criança do sexo masculino, a hemofilia caracteriza-se por acentuado retardamento do tempo de coagulação, devido à insuficiência de produção dos fatores anti-hemofílicos. Na hemofilia A e B, há ausência dos respectivos fatores de coagulação:
 - a) VII e VIII.
 - b) VIII e IX.

- c) X e XI.
- d) XI e XII.
- e) VII e XI.

4. (SMS/Prefeitura do Rio de Janeiro – 2017 - Modificada) Para melhor avaliação das cavidades esfenoidais, em um exame radiográfico, deve-se optar pela seguinte incidência radiológica:

- a) Axial submento-vértice (Incidência de Hitz).
- b) Oblíqua tangencial.
- c) Mento-naso.
- d) Fronto-naso.
- e) Incidência de Caldwell.

5. Em relação à epistaxe, quais das seguintes alternativas são indicações de tamponamento nasal posterior?

- I - Visualização de sangramento nasal posterior.
 - II - Tamponamento nasal anterior insatisfatório.
 - III - Paciente cardíaco.
- a) I e II.
 - b) I e III.
 - c) II e III.
 - d) I, II e III.
 - e) Nenhuma das alternativas.

6. Não é indicação de traqueostomia:

- a) Tumor laríngeo.
- b) Fratura da laringe decorrente de acidente.
- c) Pneumotórax espontâneo.
- d) Tumor da faringe.
- e) Queimaduras da face e do pescoço.

7. Em relação às fraturas de mandíbula, analise as afirmativas:

- I - Nessas fraturas, a radiografia costuma ser suficiente.
- II - É o segundo tipo mais frequente de fratura na face.
- III - Em caso de fratura associada à perda óssea, enxertos autógenos fazem-se necessários.

Indique a resposta correta.

- a) Apenas a afirmativa I é verdadeira.
- b) Apenas as afirmativas I e II são verdadeiras.
- c) Apenas a afirmativa II é verdadeira.
- d) Todas as afirmativas são falsas.
- e) Todas as afirmativas são verdadeiras.

8. Ainda sobre as fraturas de mandíbula, analise as afirmações:

- I - O reimplante sempre deve ser feito nos casos de avulsão dental.
- II - A cirurgia aberta sempre está indicada nos casos de fraturas do côndilo.
- III - Para a maioria dos casos de fratura de mandíbula, o tratamento é principalmente restaurar a função (restaurar oclusão e movimentos normais sem dor de ambas as articulações temporomandibulares).

- a) III está falsa.
- b) II está falsa.
- c) II e III estão falsas.
- d) I e III estão falsas.
- e) Todas as afirmações são falsas.

9. A incidência e causa de fraturas ósseas faciais é influenciada, globalmente, pelos seguintes fatores:

- I - Localização geográfica.
 - II - Tendências sociais.
 - III - Abuso de álcool e drogas.
 - IV - Legislação de tráfego rodoviário.
 - V - Temporadas (sazonais).
- a) Apenas a I está relacionada.
 - b) Apenas a II está relacionada.
 - c) Apenas a I, II e III estão relacionadas.
 - d) Apenas a I, II e IV estão relacionadas.
 - e) Todas as afirmativas estão relacionadas.

10. De uma perspectiva maxilofacial, qual(is) não representa(m) uma necessidade de intervenção imediata no politraumatizado?

- I - Manutenção das vias aéreas.
 - II - Intuito de reparo definitivo de uma fratura facial.
 - III - Sangramento facial profuso.
- a) I.
 - b) II.
 - c) III.
 - d) I e II.
 - e) Nenhuma das situações.

O CASO CLÍNICO A SEGUIR REFERE-SE ÀS QUESTÕES 11 E 12:

Paciente A.F.A., 42 anos, lavrador, masculino, chega ao seu consultório após trauma em região temporal há 1 dia. Apresenta paralisia facial no lado da face correspondente ao trauma. Paciente refere sentir “um gosto de ferro na boca”. Ao exame físico, presença de hemotímpano e perda auditiva condutiva; teste de Schirmer sem alterações. Sem outras queixas ou sinais.

11. Dentre as possíveis fraturas do osso temporal, nesse caso, qual a mais provável?

- a) Não se suspeita de fratura.
- b) Longitudinal.
- c) Sagital.
- d) Transversal.
- e) Cominutiva.

12. Dentre as possibilidades de lesão nervosa relacionada ao quadro, qual o segmento do nervo facial mais provável de ter sido lesado?

- a) Não se suspeita de lesão do nervo facial.
- b) Segmento pontinho.

- c) Segmento meatal.
- d) Segmento timpânico/mastóideo.
- e) Segmento labiríntico.

13. Sobre a traqueostomia, avalie as afirmações:

I - Indicada em casos que necessitem de ventilação artificial prolongada.

II - Pode ser utilizada em casos de cirurgias extensas a fim de garantir uma recuperação pós-operatória segura.

III - Para cirurgias inexperientes, é mais indicada a sua utilização em detrimento da cricotireoidostomia cirúrgica.

- a) Apenas a I está falsa.
- b) Apenas a I e a II estão falsas.
- c) Apenas a II está falsa.
- d) Apenas a II e a III estão falsas.
- e) Apenas a III está falsa.

14. Relativo às contraindicações e complicações da traqueostomia:

I - Procedimento considerado relativamente demorado em relação ao atendimento inicial do paciente e acesso de vias aéreas.

II - Dificulta a anestesia durante cirurgias reparadoras de injúrias complexas da face.

III - Procedimento potencialmente inseguro (risco de contaminação e sangramento, por exemplo).

Da análise dessas afirmativas:

- a) Apenas a I é verdadeira.
- b) Apenas a II é verdadeira.
- c) Apenas a III é verdadeira.
- d) Apenas a II é falsa.
- e) Apenas a I é falsa.

15. Em relação à fratura de Le Fort, indique a melhor técnica de incidência radiográfica.

- a) Caldwell.
- b) Waters.
- c) Hirtz.
- d) Lawrence.
- e) Oblíqua de mento-naso.

16. Qual, entre as seguintes opções, é considerada a consequência final comum às causas de proptose decorrente de trauma que leva à cegueira?

- a) Isquemia
- b) Herniação cerebral.
- c) Enfisema.
- d) Síndrome orbitária compartimental.
- e) Deslocamento ósseo.

17. Em relação à neuropatia óptica traumática, indique a afirmativa falsa:

- a) Após uma contusão, pode haver lesão do nervo óptico no seu trajeto pelo canal ósseo para a órbita.

- b) Fraturas deslocadas ao redor do ápice orbital podem comprimir o nervo e ocasionar a neuropatia.
- c) Raramente vem acompanhada de perda visual.
- d) Tal neuropatia pode ocorrer mesmo na ausência de fraturas.
- e) Seu diagnóstico é clínico.

18. Sobre a incidência de Caldwell, indique a alternativa falsa.

- a) É a técnica de incidência radiográfica também chamada de fronto-naso.
- b) Deve ser realizada com o paciente em decúbito dorsal.
- c) Estará correta quando os rochedos superpuserem a borda inferior das órbitas, não ultrapassando o limite inferior da fissura orbitária e a lâmina papirácea for simétrica.
- d) Nela, visualizamos com mais evidência os seis frontais, etmoidais e maxilares.
- e) Região anterior da cabeça deve estar posicionada mais próxima ao filme e as mãos apoiadas lateralmente ao corpo.

19. Em relação aos oto-hematomas, indique a principal estrutura do aparelho auditivo acometida pela lesão.

- a) Tímpano.
- b) Lóbulo da orelha.
- c) Martelo.
- d) Terço superior do pavilhão auricular.
- e) Bigorna.

20. Em relação aos oto-hematomas, indique a alternativa falsa.

- a) A punção simples é o tratamento de escolha.
- b) Na ausência de tratamento, a evolução da lesão se dá de forma lenta.
- c) Mesmo na inexistência de infecção associada, há a possibilidade de deixar sequelas na estética do pavilhão.
- d) A sua principal causa é traumática.
- e) Pode estar relacionado a casos de discrasia sanguínea.

21. Todos são achados clínicos comuns das fraturas dos ossos temporais, exceto:

- a) Perda auditiva.
- b) Tonturas.
- c) Zumbidos.
- d) Paralisia facial periférica.
- e) Diplopia.

22. Sobre as fraturas do terço médio da face, qual a alternativa correta?

- a) Não é possível dar o diagnóstico das mesmas na ausência de radiografia.
- b) Nas fraturas do tipo Le Fort, o exame clínico geralmente é fidedigno.
- c) Na maioria das vezes não há acometimento nasal.
- d) A anamneses somada a um exame físico minucioso são o mais importante para realização do diagnóstico.
- e) É desnecessária a realização de exame físico, bastando a análise de imagens.

DE ACORDO COM O CASO CLÍNICO A SEGUIR, RESPONDA ÀS QUESTÕES 23 E 24.

Paciente R.T.M, 32 anos, chega ao consultório com relato de diminuição súbita da audição após envolvimento em uma briga em que sofreu trauma do lado direito da cabeça, sendo a perda auditiva no lado da agressão. Nega tonturas e outros sintomas de relevância. O exame otorrinolaringológico mostra presença de sangue no conduto auditivo externo e perfuração timpânica homolateral.

23. Qual o tipo de perda auditiva esperada para o caso?

- a) Anacusia à direita.
- b) Hipoacusia neurosensorial à direita.
- c) Hipoacusia condutiva à direita.
- d) Hipoacusia mista.
- e) Anacusia à esquerda.

24. Qual das fraturas a seguir possui provável maior correlação com o quadro do paciente?

- a) Fratura longitudinal do osso temporal.
- b) Fratura transversal do osso temporal.
- c) Fratura oblíqua do osso temporal.
- d) Fratura complexa do osso temporal.
- e) Fratura cominutiva do osso temporal.

25. Do ponto de vista de uma intervenção maxilofacial, cite as três situações que necessitam de intervenção imediata no paciente politraumatizado.

26. Em relação a um paciente politraumatizado com trauma maxilofacial, cite 5 indicações absolutas para realização de traqueostomia.

27. Quais as 4 principais causas de perda visual traumática que estão associadas com traumas da face?

28. Diferencie as fraturas de Le Fort dos tipos I, II e III.

29. Cite ao menos 5 complicações relacionadas à realização de traqueostomia.

30. Paciente apresentando fratura das cartilagens da laringe e da traqueia, qual sua conduta?

RESPOSTAS E COMENTÁRIOS

01. **A resposta é a).** A ruptura de artéria carótida externa está entre as complicações agudas na realização da traqueostomia (FILHO; CAMPOS, 1994).

02. **A resposta é c).** A traqueostomia é um procedimento com poucas contraindicações em geral, entre as existentes e relativas, necessitando de uma avaliação mais completa do paciente e da situação de realização do procedimento estão a obesidade (não sendo, então, uma contraindicação absoluta) e a presença de carcinoma laríngeo. O transporte do paciente ao centro cirúrgico apresenta alguns riscos que devem ser ponderados. A traqueostomia de urgência inicialmente era uma contraindicação absoluta para TP, hoje em dia já se advoga que a TP pode ser realizada em casos de emergência, desde que por equipes experientes. Para pacientes que ficarão em ventilação mecânica prolongada há a indicação de realização de traqueostomia precoce, apesar de não haver um consenso de quando a mesma deve ser realizada, considera-se, de forma geral, que, para pacientes que ficarão em ventilação por um tempo superior a 14 dias, a traqueostomia deve ser realizada de forma mais breve possível (FILHO; CAMPOS, 1994).

03. **A resposta é b).** A hemofilia é causada pela deficiência dos fatores VIII (A) e IX (B). Sendo que a deficiência do fator VIII é mais comum, em torno de 80% dos casos. Os outros fatores estão relacionados a outros tipos de discrasias sanguíneas (VOEGELS, 2000).

04. **A resposta é a).** A incidência de Hirtz (incidência submento-vértice) é a mais indicada para visualizá-los. Esta incidência é importante na verificação da invasão de lesões nas estruturas da base do crânio. Demonstra as células etmoidais anteriores e posteriores, seios esfenoidais, seios frontais, as três linhas de Baclesse, lâminas pterigóides e estruturas e buracos do crânio. Também podemos utilizar a incidência em Perfil e Waters modificado com boca aberta (figura desta incidência). É o seio mais difícil de visualização devido à sua profundidade na base do crânio, osso facial em volta e estrutura cavitária nasal (ROSA et al., 2014).

05. **A resposta é a).** Em casos de sangramento advindo da borda posterior da coana, a hemorragia é bilateral, sendo o tamponamento anterior insuficiente. Quando o sangramento é de ordem que o tamponamento anterior não é efetivo para o parar, é indicada a utilização de tamponamento posterior associado ao anterior. Apesar de problemas cardíacos, como a hipertensão arterial sistêmica ser um fator que ocasiona epistaxe, a simples presença de doença cardíaca associada à epistaxe não é considerada uma indicação para o tamponamento nasal posterior. (FILHO; CAMPOS, 1994).

06. **A resposta é c).** Obstrução das vias aéreas (OVA) em consequência de traumas de face ou pescoço é uma indicação clara de traqueostomia e frequentemente requer sua realização emergente e urgente; proteção das vias aéreas; facilitação da ventilação assistida; toailete pulmonar; redução no espaço morto ventilatório; OVA por anomalias congênitas, corpo estranho, neoplasias; paralisia bilateral de cordas vocais; intubação orotraqueal prolongada; edema devido a queimaduras, infecções ou anafilaxia (FILHO; CAMPOS, 1994).

07. **A resposta é e).** A fratura na face mais comum é a nasal, seguida pela fratura mandibular. Apesar de existirem exames de imagens mais complexos e de maior sensibilidade, como a tomografia computadorizada, a radiografia costuma ser suficiente na visualização das fraturas de mandíbula. E em caso de perda óssea, a indicação é a realização de enxerto autólogo (PERRY; BROWN; BANKS, 2015).

08. **A resposta é b).** Devido à remodelação óssea da fratura condílica ocorrer de acordo com o estresse funcional da lei de Wolff, o tratamento conservador é aceito, e inclui a colocação de barras de Erich e imobilização maxilomandibular por período de 2 a 4 semanas, dependendo do grau do desvio e da associação de outras fraturas. Redução aberta com osteossíntese dos fragmentos ósseos é um procedimento tecnicamente difícil e que coloca o nervo facial em risco potencial. Desde que a grande maioria das fraturas condílicas responda satisfatoriamente ao tratamento conservador, raramente há indicação de exploração aberta, e quando indicada, deverá ser realizada por especialista experiente com o procedimento (FILHO; CAMPOS, 1994).

09. **A resposta é e).** Numerosos estudos já mostraram relações claras entre vida urbana e lesões faciais, possivelmente ligadas ao consumo de álcool e privação social. Nos anos mais recentes nas áreas urbanas, a violência interpessoal representou uma proporção crescente de lesões ósseas faciais. Em muitos países, o abuso de álcool e drogas é o principal fator na etiologia das lesões traumáticas. O design de segurança do veículo foi influenciado pela pesquisa e pela legislação e, em muitos países, o uso do cinto de segurança foi tornada obrigatória em lei, gerando uma queda na incidência de traumas em geral e, em específico, na face. As fraturas faciais mostram uma variação sazonal na maioria das zonas temperadas, que reflete o aumento do tráfego e aumento da violência urbana durante os meses de verão e as condições adversas da estrada na presença de neve e gelo no meio do inverno (PERRY; BROWN; BANKS, 2015).

10. **A resposta é b).** O reparo definitivo de uma fratura facial nunca é uma medida considerada salvadora da vida, enquanto que a manutenção de vias aéreas e parada de sangramentos profusos o são (PERRY; BROWN; BANKS, 2015).

11. **A resposta é b).** As fraturas longitudinais representam a maioria das fraturas do osso temporal (aproximadamente 85%). Apesar da paralisia ser mais comum nas transversais, também é possível ocorrer nas longitudinais, sendo os outros sintomas característicos dessa fratura (FILHO; CAMPOS, 1994).

12. **A resposta é d).** Pelo teste de Schirmer estar inalterado, a lesão está abaixo do gânglio geniculado e a alteração da gustação indica lesão acima da emergência do nervo corda do tímpano, terço final do segmento mastóideo (FILHO; CAMPOS, 1994).

13. **A resposta é e).** A traqueia é mais profunda que a membrana cricotireóidea, e sangramento é mais provável se o istmo da tireóide for lesado. Desse modo, para o cirurgião inexperiente, uma cirurgia de cricotireoidostomia é muito mais rápida e segura de ser realizada. (PERRY; BROWN; BANKS, 2015).

14. **A resposta é d).** A traqueostomia é um procedimento considerado relativamente demorado e de potencial insegurança. Entretanto uma de suas indicações é para facilitar

a anestesia durante cirurgias de reparo de lesões faciais complexas (PERRY; BROWN; BANKS, 2015).

15. **A resposta é b).** A incidência de Waters é a melhor para visualização de seios maxilares, a mesma evidencia as margens orbitárias, seios maxilares, arcos zigomáticos, processo frontal, seios frontais e ossos nasais (ROSA et al., 2014).

16. **A resposta é a).** A proptose tem uma série de causas após o trauma, como a síndrome compartimental orbital, o deslocamento ósseo, enfisema, herniação cerebral, sangramento, entre outras. Entretanto, independente da causa, a consequência comum a elas que causa cegueira na proptose é a isquemia. Dessa forma, todas as outras alternativas contêm causas de proptose decorrentes de trauma e que podem levar a um quadro de cegueira. Entretanto, a consequência dessas causas que leva a esse quadro é a isquemia (PERRY; BROWN; BANKS, 2015).

17. **A resposta é c).** Em aproximadamente metade dos pacientes acometidos com neuropatia óptica traumática há perda de visão de forma permanente (PERRY; BROWN; BANKS, 2015).

18. **A resposta é b).** A incidência de Caldwell deve ser feita com o paciente em posição ortostática ou sentado, com a região anterior da cabeça posicionada mais próximo ao filme (ROSA et al., 2014).

19. **A resposta é d).** O oto-hematoma é o acúmulo de sangue entre a cartilagem da orelha do terço superior do pavilhão auricular e a pele (BENTO, 1998).

20. **A resposta é a).** A punção simples não está indicada por não ser eficiente na aspiração dos coágulos organizados, apenas o líquido seroso (BENTO, 1998).

21. **A resposta é e).** São achados mais comuns das fraturas dos ossos temporais: perda de audição, zumbido, paralisia central ou periférica; no exame físico podem ainda ser encontrados: equimose retroauricular (Sinal de Battle), equimose periorbitária, otorragia, nistagmo, paralisia do facial, liquorréia. A otorragia por laceração da pele do conduto auditivo externo ou por fraturas em qualquer nível do osso causa ruptura na membrana e consequente saída de sangue. Hipoestesia e diplopia (lesões do V e VI nervo) ocorrem menos frequentemente do que os outros sintomas, surgindo a partir de fraturas múltiplas ou transversas (BENTO, 1998).

22. **A resposta é d).** Na história, a causa da lesão é importante, como também a presença de epistaxe, obstrução nasal e perda do olfato. Devem ser obtidas informações da função do sistema nervoso central, visão, respiração, qualidade da voz, deglutição e audição. O exame físico é de grande importância, devendo ser avaliada a aparência e a função nasal através da observação de desvios da pirâmide e do septo, alterações da projeção, do dorso e da columela; pele e mucosa devem ser inspecionadas para identificar a presença de lacerações e hematomas. O exame radiográfico possibilita a visualização de apenas 50% das lesões, aproximadamente (FILHO; CAMPOS, 1994).

23. **A resposta é c).** A presença de sangue é provável consequência de otorragia proveniente de orelha média através da perfuração timpânica notada, ocasionando hipoacusia condutiva pelo hemotímpano ou por algum deslocamento ossicular (FILHO; CAMPOS, 1994).

24. **A resposta é a).** As fraturas longitudinais levam mais à perda condutiva ou mista, sendo então as fraturas transversais mais relacionadas à paralisia facial e as oblíquas ou complexas correlatas com uma mistura dos acometimentos das anteriores, com envolvimento mais frequente da cápsula ótica (FILHO; CAMPOS, 1994).

25. 1-Manutenção das vias aéreas. 2- Sangramento facial profuso. 3-Lesões visíveis ou ameaçadoras da visão (PERRY; BROWN; BANKS, 2015).

26. 1-Quando é necessária ventilação artificial prolongada (por exemplo, lesões na cabeça e no peito associadas). 2- Para facilitar a anestesia durante o reparo cirúrgico de lesões faciais complexas (considere também intubação submental). 3- Para garantir uma recuperação pós-operatória segura após cirurgia extensiva. 4- Após obstrução das vias aéreas por edema da laringe ou ocasionando lesão direta na base da língua e orofaringe. 5- Após hemorragia grave nas vias aéreas, principalmente quando uma hemorragia secundária adicional é uma possibilidade (PERRY, BROWN, BANKS, 2015).

27. 1- Síndrome compartimental orbital e hemorragia retrobulbar. 2- Neuropatia óptica traumática. 3- Lesões no globo abertas e fechadas. 4- Perda da integridade das pálpebras (PERRY; BROWN; BANKS, 2015).

28. Fratura de Le Fort I - a linha de fratura passa ao longo do assoalho de seios maxilares, na junção da cortical óssea sinusal com o osso palatino, estendendo posteriormente até as lâminas pterigóideas. Fratura de Le Fort II - chamada de “fratura piramidal”, sendo a base o palato e o ápice, o teto do nariz. A linha de fratura estende-se através da sutura nasofrontal, inferiormente à lâmina orbital do osso etmoidal, atravessa o assoalho da órbita perto do canal do nervo infraorbital, atinge a margem orbitária inferior e as placas pterigóideas. Fratura de Le Fort III - também conhecida como disjunção craniofacial, porque as linhas de fraturas envolvem as articulações ósseas do crânio e da maxila. A linha de fratura inicia-se no teto do nariz, próximo à placa crivosa do osso etmoidal, atinge a sutura frontozigomática e atravessa a fossa temporal em direção às placas pterigóideas (FILHO; CAMPOS, 1994).

29. Hemorragia, fístula traqueoesofágica, pneumotórax, pneumomediastino, incapacidade de manter a permeabilidade das vias aéreas, bradicardia, hipotensão arterial, intubação do brônquio principal, lesão de nervos laríngeos recorrentes (FILHO; CAMPOS, 1994).

30. Nos casos em que o exame endoscópico mostra discreto deslocamento dos fragmentos, o tratamento pode se limitar a uma redução fechada. A redução fechada compreende a reposição dos fragmentos das cartilagens em sua posição normal, seja com a ponta do broncoscópio ou com a ajuda de pinças e colocação de molde, ou pela simples colocação do molde. O molde é colocado por laringoscopia direta, sob anestesia geral, e é empregado para manter a posição dos fragmentos até que ocorra a cicatrização. Uma

atitude conservadora só é justificada nos traumatismos menos graves, nos quais o paciente não apresenta sintomatologia sugestiva de comprometimento das vias respiratória ou digestiva e o exame endoscópico não mostra dilacerações da mucosa ou deslocamento das cartilagens, sendo este grupo de traumatismos representado pelas contusões e pelos hematomas (FILHO; CAMPOS, 1994).

REFERÊNCIAS BIBLIOGRÁFICAS

BENTO, R.F. et al. **Tratado de Otologia**. 1.ed. São Paulo: Editora da Universidade de São Paulo; Fundação Otorrinolaringologia; FAPESP, 1998.

FILHO, O.L.; CAMPOS, C.A.H. **Tratado de Otorrinolaringologia**. 1.ed. São Paulo: Editora Roca, 1994.

PERRY, Michael; BROWN, Andrew; BANKS, Peter. **Fractures of the facial skeleton**. 2.ed. Chichester: Wiley Blackwell, 2015.

ROSA, Marco F. F. et al. **Avaliação Radiológica convencional dos seios paranasais**. Rio de Janeiro: Cad Bras Med XXVII (3): 1-58, 2014. Acesso em: <<http://www.seer.unirio.br/index.php/cadernosbrasileirosdemedicina/article/download/4427/3988>>.

CAPÍTULO V - RADIOLOGIA EM OTORRINOLARINGOLOGIA

Victor Eulálio Sousa Campelo
Marcos Henrique de Oliveira Morais
Marília Francisca da Silva Pereira
DOI-Capítulo: 10.47538/AC-2021-10.05

QUESTÕES

1. Assinale a alternativa incorreta em relação aos exames de imagem em otorrinolaringologia na avaliação de laringe.
 - a) A tomografia computadorizada (TC) e a ressonância magnética (RM) estão entre os exames de imagem utilizados na avaliação de laringe.
 - b) A diagnose diferencial de massas tumorais é possibilitada através da tomografia computadorizada de laringe.
 - c) As incidências anteroposteriores de uma radiografia na avaliação de laringe não permitem uma avaliação satisfatória em patologias infecciosas.
 - d) A tomografia é um exame útil para avaliação do paciente com câncer de laringe.
 - e) A radiografia simples da laringe permite uma avaliação inicial além de possibilitar a identificação de corpos estranhos radiopacos, estreitamentos e desvio de estruturas.

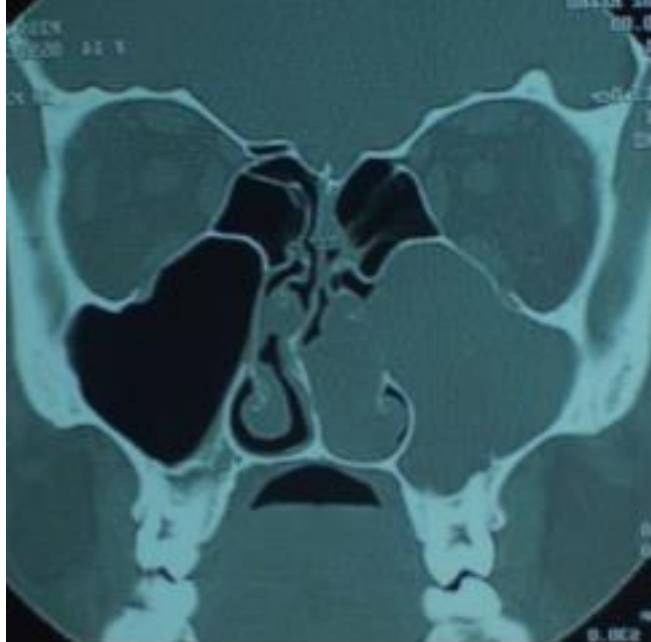2. Observe as suspeitas clínicas abaixo e relacione cada item ao método de avaliação por imagem mais indicado, sendo “A” - tomografia computadorizada e “B” – Ressonância Nuclear Magnética.
 Presença de cálculo salivar.
 Tumores de ângulo ponto-cerebelar.
 Tumores de cartilagem de laringe.
 Fratura dos ossos da face.
 Schwannoma intracanalicular do nervo vestibulococlear.
Assinale a alternativa que apresenta a relação correta, de cima para baixo.
 - a) A, B, B, A, B.
 - b) A, B, B, A, A.
 - c) B, A, B, A, A.
 - d) A, A, B, B, A.
 - e) B, B, A, A, B.

3. Quanto às fraturas maxilares, o tipo de exame de imagem mais indicado para confirmação diagnóstica, avaliação, planejamento terapêutico e análise de possíveis complicações é:
 - a) Radiografia convencional.
 - b) Ressonância nuclear magnética.
 - c) Ultrassonografia de alta resolução.
 - d) Tomografia computadorizada em cortes sagitais, coronais e 3D.
 - e) Tomografia computadorizada em cortes sagitais.

4. Paciente de 18 anos, previamente hígido, relata queixa de obstrução nasal unilateral há aproximadamente oito meses. Traz consigo uma imagem de tomografia computadorizada

(Figura 5.1). A partir da queixa, dados apresentados e aspecto da imagem abaixo, qual a hipótese diagnóstica mais provável?

Figura 5.1 - Imagem de tomografia computadorizada



Fonte: Maurizio G. Vizili, Otorrinolaringologista.

- a) Rinossinusite crônica com polipose nasal.
- b) Mucocele maxilar.
- c) Pólipo de Killian.
- d) Papiloma invertido.
- e) Bola fúngica.

5. Dentre os exames para diagnóstico de um schwannoma do VIII par de nervo craniano, assinale o exame que apresenta maior sensibilidade.

- a) Ressonância nuclear magnética ponderada em T2.
- b) Angiotomografia.
- c) Ressonância nuclear magnética ponderada em T1.
- d) Tomografia computadorizada.
- e) Todas as alternativas anteriores estão incorretas.

6. Dentre os tumores de ângulo ponto-cerebelar estão paragangliomas, que são tumores benignos vasculares derivados da crista neural primitiva. Tais tumores podem ser melhor analisados através da ressonância nuclear magnética. Assinale a alternativa que apresenta os achados sugestivos de um paraganglioma na ressonância nuclear magnética.

- a) Imagem com sinal intermediário em T1, podendo não aparecer imagem em T2.
- b) Imagem em sal e pimenta em T1 e T2 com intenso realce após contraste.
- c) Imagem fraca em T1 com imagem extremamente clara em T2.
- d) Imagem em sal e pimenta em T1 sem contraste.
- e) Todas as alternativas anteriores estão incorretas.

7. No diagnóstico de rinossinusite não complicada, qual das técnicas apresentada nas alternativas abaixo é mais sensível?

- a) Radiografia simples.
- b) Tomografia computadorizada com janela óssea.
- c) Tomografia computadorizada com janela para partes moles.
- d) Ressonância magnética nuclear ponderada em T1.
- e) Ressonância magnética nuclear ponderada em T2.

8. Em relação à avaliação por imagem dos seios paranasais, julgue os itens a seguir em “V” para verdadeiro e “F” para falso. A seguir, assinale a alternativa que apresenta a sequência correta.

É possível, através da radiografia simples para avaliação de seios da face, visualizar os seios etmoidal e maxilar em uma criança de 6 anos.

Níveis líquidos, cistos ou tumores podem ser visualizados através de exames de imagem.

Na avaliação radiográfica dos seios paranasais só se utilizam duas incidências principais: posteroanterior e perfil.

- a) V – F – V
- b) V – F – F
- c) V – V – F
- d) F – V – V
- e) F – F – F

9. As rinossinusites são quadros inflamatórios que podem ser secundárias a diversas patologias, como infecção de vias aéreas superiores (IVAS) ou rinite alérgica. Em relação à rinossinusite bacteriana aguda, assinale a alternativa correta sobre a indicação de radiografia simples dos seios da face para o diagnóstico dessa patologia.

a) Consideram-se critérios radiológicos para as rinossinusites agudas: espessamento mucoperiosteal de 1 mm ou mais, nível hidroaéreo ou opacificação parcial do seio avaliado.

b) A radiografia é um exame adequado para realizar investigação de rinossinusites.

c) A radiografia simples tem baixa sensibilidade e especificidade, fazendo com que a ausência de alterações não consiga excluir o diagnóstico.

d) Opacificação parcial do seio avaliado não é um critério radiológico para rinossinusites bacterianas agudas.

e) Nenhuma das alternativas anteriores está correta.

10. Na investigação inicial de rinossinusite aguda, a tomografia computadorizada de seios paranasais estará indicada em quais casos?

a) Para exclusão de rinossinusite crônica.

b) Para realização do diagnóstico, pois o quadro clínico e exame físico endoscópico não são suficientes.

c) Quando a endoscopia nasal não estiver disponível.

d) Quando se tratar do segundo episódio em menos de um ano.

e) Em caso de suspeita de complicação orbitária.

11. Para avaliação de extensão e programação cirúrgica de um colesteatoma, o melhor exame de imagem a ser solicitado é:

- a) Ressonância magnética.
- b) Ultrassonografia.
- c) Angiografia.
- d) Tomografia computadorizada.
- e) Radiografia de face.

12. Os traumas laríngeos estão divididos em 5 grandes grupos: trauma fechado, penetrante, por inalação, por ingestão e intubação. Qual o melhor exame para avaliação do esqueleto cartilaginoso no trauma de laringe?

- a) Ressonância nuclear magnética
- b) Radiografia simples.
- c) Endoscopia digestiva alta.
- d) Tomografia computadorizada.
- e) Ultrassonografia.

13. Na avaliação dos tumores do ângulo ponto cerebelar, o exame de imagem mais indicado é a:

- a) Cintilografia.
- b) Ultrassonografia.
- c) Ressonância magnética.
- d) Tomografia computadorizada.
- e) Radiografia simples.

14. Para melhor avaliação das cavidades esfenoidais, em um exame radiográfico, deve-se optar pela seguinte incidência radiológica:

- a) Axial submento-vértice.
- b) Oblíqua tangencial.
- c) Mento-naso.
- d) Fronto-naso.
- e) Todas as alternativas anteriores estão incorretas.

15. A incidência radiológica fronto-naso ou incidência de Caldwell permite visualizar, com maior nitidez, as cavidades:

- a) Maxilares e etmoidais anteriores.
- b) Etmoidais anteriores e posteriores.
- c) Etmoidais anteriores e frontais.
- d) Frontais e maxilares.
- e) Todas as alternativas anteriores estão incorretas.

16. Para confirmação diagnóstica e planejamento cirúrgico de um neurinoma do acústico, qual o exame de imagem mais indicado?

- a) Tomografia computadorizada.
- b) Ultrassonografia.
- c) Cintilografia.
- d) Ressonância magnética.
- e) Radiografia simples.

17. Para avaliação diagnóstica durante a investigação de tumores malignos de glândula salivar, o exame de imagem mais indicado dentre as opções a seguir é:

- a) Sialografia.
- b) Ultrassonografia.
- c) Radiografia simples.
- d) Radiografia contrastada.
- e) Nenhum dos exames anteriores pode ser útil para avaliação diagnóstica.

18. São achados da otite média crônica colesteatomatosa na tomografia computadorizada de mastoides:

- a) Alargamento do *aditus ad antrum*.
- b) Sinal de Schwartz positivo.
- c) Preservação da parede lateral do ático.
- d) Cadeia ossicular íntegra.
- e) Septo de Korner bem individualizado.

19. Em relação ao estudo radiológico dos seios da face, pode-se afirmar que:

- a) A radiografia convencional é útil nos processos subagudos ou crônicos, não sendo recomendada para avaliação de quadros agudos.
- b) A ressonância magnética permite melhor diferenciação das estruturas de partes moles, avaliando bem as interfaces entre a cortical óssea e os espaços aéreos das cavidades paranasais.
- c) O objetivo da maioria dos métodos de imagem nasossinusais é proporcionar avaliação pré-operatória e mapa cirúrgico.
- d) Para estudos radiológicos dos seios paranasais não há indicação de uso de meios de contraste.
- e) A tomografia computadorizada é o melhor exame de imagem para melhor caracterização da extensão infraorbitária.

20. O estudo radiológico dos colesteatomas demonstra a existência de características específicas desse tipo de tumor. Assinale a alternativa que contenha uma característica nos exames de imagem do colesteatoma.

- a) A presença de timpanosclerose com fixação de cadeia ossicular e fibrose na tomografia computadorizada são altamente sugestivas de presença de colesteatoma.
- b) A ressonância magnética fornece informações detalhadas quanto aos sinais de destruição óssea e a tomografia computadorizada traz informações sobre os limites da lesão e características dos tecidos, estruturas vasculares e nervosas adjacentes.
- c) A ressonância magnética pode trazer informações adicionais como integridade do tégmen timpânico e proximidade do canal do nervo facial em relação à massa colesteatomatosa.
- d) A tomografia computadorizada (TC) ainda é considerada o método de escolha para diagnóstico e avaliação da extensão do colesteatoma.
- e) Colesteatoma e granuloma de colesterol não podem ser diferenciados através da ressonância magnética.

21. Qual a localização foco de radioluscência que está mais relacionado à otoesclerose coclear na tomografia computadorizada de alta resolução dos ossos temporais?

- a) No canal semicircular posterior.

- b) Na região pericoclear.
c) No giro basal da cóclea.
d) No aqueduto vestibular.
e) Todas as alternativas anteriores estão incorretas.
22. Dentre as incidências abaixo, qual a mais indicada para o estudo radiológico do rochedo e dos elementos anatômicos do labirinto?
a) Schüller.
b) Altschul.
c) Stenvers.
d) Mayer.
e) Nenhuma das alternativas anteriores está correta.
23. Para o estudo de sinusite crônica, o melhor exame complementar é:
a) Ultrassonografia digital dos seios paranasais.
b) Nasofibrosopia com luz estroboscópica.
c) Rinomanometria.
d) Tomografia dos seios paranasais.
e) Radiografia simples
24. Assinale a alternativa correta acerca dos estudos radiológicos em otorrinolaringologia.
a) Na ressonância magnética, o aspecto clássico que schwannoma vestibular apresenta é a impregnação de contraste em T1 (hipersinal em T1) e uma “falha de enchimento” no líquido hiperintenso em T2 (hipossinal em T2).
b) A característica da mucocele de seios paranasais, na tomografia computadorizada, é de uma massa contrastada de alta densidade que preenche o seio.
c) Os pólipos, na polipose nasossinusal, impregnam-se fortemente com contraste na tomografia contrastada, o que não ocorre com a mucosa que os circunda.
d) A radiografia simples da face é um método sensível e específico para o diagnóstico de sinusite aguda purulenta do seio maxilar.
e) Todas as afirmativas estão incorretas.
25. Qual é o papel atual dos métodos de imagem na avaliação dos processos inflamatórios nasossinusais?
26. Quais os exames de imagem mais utilizados e o que os achados desses exames sugerem na sinusite crônica?
27. Cite os principais achados nos exames de imagem na avaliação diagnóstica de paraganglioma jugular.
28. Qual é o papel da Ressonância Nuclear Magnética (RNM) na avaliação do colesteatoma?
29. Qual é o significado da presença de nível hidroaéreo em uma cavidade paranasal?
30. Quais são os sinais tomográficos de polipose nasossinusal?

RESPOSTAS E COMENTÁRIOS

1. **A resposta é letra c).** A alternativa “c” é incorreta, pois as incidências anteroposteriores e laterais associadas permitem uma boa avaliação em patologias infecciosas, como epiglotite e abscesso retrofaríngeo. A alternativa “a” está correta, visto que a laringe pode ser estudada por vários métodos de diagnóstico por imagem, que compreendem radiografias simples, tomografia linear, laringografia, xerorradiografia, tomografia computadorizada e ressonância nuclear magnética. A alternativa “b” encontra-se correta, pois a aplicação da tomografia computadorizada auxilia na diferenciação entre massas císticas e massas sólidas, entre processos bem delimitados e infiltrativos, além de permitir a visualização de estruturas como linfonodos cervicais aumentados, estenoses e malformações. A alternativa “d” está correta, visto que no câncer de laringe, a tomografia computadorizada é útil para avaliar as comissuras anterior e posterior, os espaços paralaríngeos como o seio piriforme e as estruturas supra e infraglóticas. A radiografia simples oferece uma primeira avaliação em processos que acometem a laringe, permitindo a visualização das vias aéreas superiores e inferiores, presença de corpos estranhos radiopacos, desvios de estruturas e estreitamentos, tornando a alternativa “e” correta (BENTO et al., 2000).

2. **A resposta é letra a).** A tomografia computadorizada (TC) de feixe cônico é a modalidade de imagem preferível para o diagnóstico de cálculo salivar (ALVES, 2014). Os tumores de ângulo ponto-cerebelar, bem como os schwannoma são melhor analisados através da ressonância nuclear magnética (RNM) (PRANDO, 2014). A TC e RNM têm papel fundamental na avaliação pré-terapêutica dos tumores laríngeos, mas estudos comparando os achados histopatológicos com os da TC e RM desses pacientes, quando submetidos à cirurgia, observaram maior acurácia por parte da RNM (DEDIVITIS, 2011). Para análise de estruturas como os ossos da face em situações de fratura recomenda-se o uso da tomografia computadorizada (PRANDO, 2014).

3. **A resposta é letra d).** A tomografia computadorizada (TC) com cortes sagitais e coronais é um método útil para observar deslocamento e volume dos deslocamentos ósseos, mostrando as dimensões quantitativas da extensão das fraturas. Além disso, a tomografia computadorizada oferece melhor visualização da linha da fratura, orientação, deslocamento dos fragmentos, maior rapidez na obtenção, melhor qualidade de imagem em relação às radiografias convencionais e pode ser realizada com menos riscos quanto à manipulação do politraumatizado. A tomografia computadorizada com reconstrução tridimensional (TC-3D) permite, de maneira segura, análise qualitativa e quantitativa, livre de distorções, do tecido ósseo, das alterações patológicas, dos traumas do complexo maxilofacial e da ATM (CAVALCANTE et al., 2012) (COSTA, 2013) (ROCHA et al., 2011).

4. **A resposta é letra c).** O pólipio antrocoanal ou pólipio de Killian é uma lesão polipóide solitária benigna, que acomete principalmente crianças e adultos jovens. Na tomografia computadorizada, observa-se opacificação e preenchimento homogêneo da cavidade do seio maxilar, da cavidade nasal ipsilateral e, eventualmente, do cavum, podendo evidenciar também desvio das paredes nasais, alargamento do complexo óstio-meatal e, em especial, do septo nasal, mas sem destruição óssea. A tomografia computadorizada é considerada o melhor exame de imagem para essa afecção (FREITAS et al., 2006).

5. **A resposta é letra a).** Ressonância nuclear magnética (RNM) é o exame de escolha na suspeita de patologia do ângulo ponto-cerebelar. Quando realizado com contraste, apresenta uma especificidade de praticamente 100%, mesmo para pequenos tumores (2 mm). É um método não invasivo que permite excelente visualização de partes moles, bem como a observação do líquido e dos fluidos do ouvido interno. Quando ponderada em T2, a RNM é útil para detectar a relação entre o tumor, o canal auditivo interno, o ouvido interno e os pares cranianos adjacentes (HOLST et al., 2004).

6. **A resposta é letra b).** Nos paragangliomas, após a injeção venosa do meio de contraste, observa-se lesão com aspecto de “sal e pimenta” com intenso realce pós contraste em T1 e T2. A descrição contida na letra “a” está mais relacionada à característica do Schwannoma de VII par. Os achados contidos na alternativa “c” estão relacionados ao colesteatoma congênito, que possui imagem em T2 extremamente clara, assemelhando-se a líquido. A alternativa “d” está incorreta, pois não é possível visualizar imagem em aspecto “sal e pimenta” em T1 sem contraste no paraganglioma (HOLST et al., 2004).

7. **A resposta é letra b).** A tomografia computadorizada no plano coronal e em janela óssea é a modalidade de escolha para a avaliação das rinossinusites. O plano coronal evidencia a unidade ostiomeatal e a relação do cérebro com o teto do etmóide e das órbitas com os seios paranasais. As imagens em cortes axiais são indicadas para evidenciar as células etmoidais posteriores e os seios esfenoidais (VOEGELS, 2005).

8. **A resposta é letra c).** Na radiografia simples de seios da face pode-se visualizar o seio etmoidal ao redor de um ano; e o seio maxilar, por volta dos quatro anos. A título de curiosidade, o seio frontal começa sua expansão no osso frontal aos dois anos, sendo identificado pela radiografia simples geralmente a partir dos sete anos de idade. Os exames por imagem basicamente verificam a integridade das paredes ósseas, o tamanho e a transparência dos seios paranasais e podem ser usados também para visualizar a presença de níveis líquidos, cistos ou tumores nas cavidades paranasais. A radiografia simples é o método mais usado até hoje, tanto por sua confiabilidade como pelo seu custo reduzido. Sua desvantagem é a sobreposição de imagens ósseas na avaliação dos seios esfenóide e etmoidal. Usam-se quatro incidências principais: Waters, Caldwell, Axial de Hirtz e perfil (BENTO et al., 2000).

9. **A resposta é letra c).** Consideram-se critérios radiológicos para as rinossinusites agudas: espessamento mucoperiostal de 3 mm ou mais, nível hidroaéreo ou opacificação completa do seio avaliado, tornando a alternativa “a” e “d” incorretas. No entanto, observou-se que 30% dos pacientes com alterações sugestivas de rinossinusite à tomografia computadorizada tinham radiografia sem alterações. De um modo geral, a radiografia é um exame de baixa sensibilidade e especificidade, não sendo geralmente indicada nas rinossinusites agudas ou crônicas, tornando a alternativa “b” incorreta. Exemplificando, um paciente com quadro clínico de rinossinusite aguda com radiografia de seios da face normal terá indicação de tratamento da mesma maneira, visto que o exame é pouco sensível. A radiografia então não é um exame adequado para realizar investigação de rinossinusites, além de não ser um exame capaz de excluir complicações locais (ABORL, 2012).

10. **A resposta é letra e).** O quadro clínico associado ao exame físico endoscópico é mais específico para o diagnóstico da rinossinusite aguda, e a tomografia computadorizada deve ser solicitada para complementar o diagnóstico, especialmente diante de suspeita de complicações das rinossinusites, em pacientes imunodeprimidos que exigem forte suspeita clínica (uma vez que os sintomas e sinais são frustrados), nas suspeitas de rinossinusites em pacientes internados em UTI com febre de origem indeterminada (após exclusão de outras causas), assim como nas rinossinusites agudas de repetição para a busca de fatores anatômicos predisponentes e, em pré-operatórios, para o estudo das estruturas ósseas. (FOKKENS, 2007)

11. **A resposta é letra d).** A tomografia computadorizada é o exame de escolha para definir a extensão da doença, o comprometimento da cadeia ossicular e o grau de pneumatização da mastoide. Pode auxiliar no diagnóstico de fístulas de canais semicirculares e erosões do tégmen timpânico. Tem indicação rotineira no pré-operatório, uma vez que auxilia na definição da abordagem cirúrgica a ser empregada (PILTCHER, 2015).

12. **A resposta é letra d).** Em casos de trauma laríngeo, a tomografia computadorizada (TC) auxilia no diagnóstico, principalmente na suspeita de fratura de cartilagem. Na literatura a TC tem sido considerada o método radiológico de escolha para avaliação de trauma laríngeo (FRAGA et al., 2011).

13. **A resposta é letra c).** Ressonância nuclear magnética (RNM) é o exame de escolha na suspeita de patologia do ângulo ponto-cerebelar. Quando realizado com contraste, apresenta uma especificidade de praticamente 100%, mesmo para pequenos tumores (2 mm). É um método não invasivo que permite excelente visualização de partes moles, bem como a observação do líquido e dos fluidos do ouvido interno. Quando ponderada em T2, a RNM é útil para detectar a relação entre o tumor, o canal auditivo interno, o ouvido interno e os pares cranianos adjacentes (HOLST, 2004).

14. **A resposta é letra a).** Incidência de Hirtz (submento-vértice ou vértice submento) é uma incidência importante na verificação da invasão de lesões nas estruturas da base do crânio. Demonstra as células etmoidais anteriores e posteriores, seios esfenoidais, seios frontais, as três linhas de Baclesse, lâminas pterigoides e estruturas e buracos do crânio (ROSA, 2014).

15. **A resposta é letra c).** Na incidência de Caldwell visualizamos com mais evidência os seios frontais, etmoidais e maxilares. Os seios esfenoidais aparecem logo abaixo da sela túrcica com pouca definição. Observam-se também as órbitas, fossas nasais, arcadas zigomáticas e lâmina papirácea (ROSA, 2014).

16. **A resposta é letra d).** Na suspeita de uma patologia do ângulo ponto-cerebelar (neurinoma do acústico é uma delas), o exame de escolha é sem dúvida a ressonância magnética, principalmente quando realizada com a injeção de contraste (gadolínio) que dá uma fidedignidade de praticamente 100%, sendo muito rara a ocorrência de falso-negativo. Além disso, a ressonância é, normalmente, o melhor exame para se avaliar partes moles. Outro exame que poderia ser solicitado é a tomografia computadorizada. Entretanto, a tomografia computadorizada é falha em tumores pequenos em virtude da

“sombra” projetada pelos ossos temporais na imagem da fossa posterior, não sendo este o mais indicado e tornando a alternativa “a” incorreta. A ultrassonografia é descartável pela incapacidade distinguir essa região com o transdutor, tornando a alternativa “b” incorreta. A cintilografia e radiografia não são muito eficazes nesses casos, tornando as alternativas “c” e “e” incorretas (BENTO et al., 2012) (HOLST, 2004).

17. A resposta é letra b). O primeiro exame de imagem no processo diagnóstico de uma neoplasia de parótida é geralmente a ultrassonografia. A ultrassonografia é um exame de imagem muito útil e não invasivo para esse tipo de caso, que revela facilmente se há ou não nódulos e se estes são císticos ou sólidos, mesmo não sendo o padrão-ouro, tornando a alternativa “e” incorreta e alternativa “b” correta. Neoplasias geralmente aparecem como nódulos sólidos, exceto o tumor de Whartin. A sialografia e as radiografias não estão muito indicadas, pois são mais úteis para evidenciar a presença de cálculos (sialolitíase), tornando as alternativas “a”, “c” e “d” incorretas. Como não se encontra nas alternativas a tomografia computadorizada, que é considerada o padrão-ouro para diagnóstico por imagem desse tipo de tumor, a resposta correta é a letra “b” (MAAHS et al., 2015) (NEVILLE et al., 2016) (OCHAL-CHOIńska et al., 2019).

18. A resposta é letra a). Entre as alternativas, temos o alargamento patológico do “aditus ad antrum”, que consiste no sinal radiológico mais importante e seguro de colesteatoma do “aditus”. As outras alternativas estão incorretas pois apresentam achados que não indicam otite média crônica colesteatomatosa (ABORL, 2011).

19. A resposta é letra c). A alternativa “c” apresenta-se totalmente correta, já que o principal objetivo dos métodos de imagem nasossinusais é proporcionar avaliação pré-operatória e mapa cirúrgico. Na alternativa “a” ocorre uma inversão, já que a radiografia convencional é mais útil nos quadros agudos, não sendo tão indicada nos quadros subagudos ou crônicos. A alternativa “b” está incorreta, pois é mencionado erroneamente que a ressonância avalia bem as interfaces entre a cortical óssea e os espaços aéreos das cavidades paranasais, já que ela não é tão útil para isso e por isso para essa avaliação deve-se preferir a tomografia computadorizada. Na alternativa “d”, há um equívoco devido ao fato de que o uso de contrastes permite uma melhor visualização dos seios paranasais, tornando-a incorreta. A tomografia computadorizada não permite uma melhor caracterização infraorbitária, pois está mais relacionada à ressonância magnética, tornando a alternativa “e” incorreta (PRANDO et al., 2014).

20. A resposta é letra d). A tomografia computadorizada ainda é considerada o método de escolha para diagnóstico e avaliação da extensão do colesteatoma, pois demonstra erosão ossicular e possíveis complicações como erosão do tegmen timpânico e fístula para o canal semicircular lateral. Os achados apresentados na alternativa “a” não são sugestivos de presença de colesteatoma. Na alternativa “b” ocorre uma inversão entre a ressonância magnética e a tomografia computadorizada, sendo a primeira melhor para fornecer informações sobre os limites da lesão e características dos tecidos, estruturas vasculares e nervosas adjacentes; e a segunda melhor para informações sobre destruição óssea. A ressonância não é muito útil para trazer as informações mencionadas na alternativa “c”, sendo a tomografia o melhor método por evidenciar melhor, por exemplo, o canal do nervo facial, tornando essa alternativa incorreta. Na alternativa “e”, o erro

consiste em afirmar que essas estruturas não podem ser diferenciadas na ressonância magnética; mesmo que, a ressonância tem a capacidade de diferenciá-las (MOURA, 2012) (PRANDO et al., 2014).

21. A resposta é letra b). A tomografia computadorizada demonstra com precisão as lesões otoscleróticas ativas ou espongíóticas que são visualizadas como focos de hipodensidade ou radioluscência na cápsula ótica, podendo ser únicos, múltiplos ou confluentes, causados pelo processo de desmineralização óssea inerente a esse estágio da doença. Essas áreas de esclerose ou radiopacidade na tomografia computadorizada somente são visualizadas nos casos em que a doença provoca o espessamento da platina do estribo, a obliteração das janelas vestibular e coclear, a distorção do contorno labiríntico e/ou a ossificação intralabiríntica. No acometimento coclear é possível identificar, à tomografia computadorizada de múltiplos detectores, a característica aparência da dupla hipodensidade da cóclea produzida pela desmineralização da camada endocondral envolta da membrana coclear hipodensa e que pode ser limitada a um segmento da cóclea ou mesmo envolver todo o seu contorno. Esses focos pericocleares podem ainda ser divididos em dois tipos: sem envolvimento endosteal e com envolvimento endosteal, sendo este último considerado uma forma mais severa da otosclerose (GAIOTTI, 2013).

22. A resposta é letra c). Dentre as incidências citadas a que melhor nos permite um estudo radiológico do rochedo e dos elementos anatômicos do labirinto é a incidência de Stenvers; pois nessa incidência, também chamada de incidência posteroanterior oblíqua, toda a extensão do osso petroso é demonstrada por sua colocação paralela ao filme de raios X com o raio incidente passando em ângulo reto em relação a ele. Uma posição radiológica de Stenvers pode demonstrar a ponta do osso petroso e o meato auditivo interno, os canais semicirculares (superior e lateral), a fenda da orelha média, o antro do mastóide e o processo mastoide (PRANDO et al., 2014).

23. A resposta é letra d). Dentre os exames citados o único que nos permite uma melhor avaliação dos seios paranasais, que são acometidos na rinossinusite crônica é a tomografia, já que a ultrassonografia não consegue uma boa visualização, pois os seus são circundados por estruturas ósseas, impossibilitando a sua visualização, tornando a alternativa “d” correta e a alternativa “a” incorreta. As alternativas “b” e “c” são incorretas pois a nasofibrosopia com luz estroboscópica e a rinomanometria não conseguem nos auxiliar no diagnóstico por não terem acesso aos seios paranasais. Outro exame que poderia ser útil é a ressonância nuclear magnética, mas como não está presente nas alternativas, tornando a alternativa “d” mais coerente (BOARI, 2005).

24. A resposta é letra a). A impregnação de contraste em T1 (hipersinal em T1) e uma “falha de enchimento” no líquido hiperintenso em T2 (hipossinal em T2) são os achados clássicos da ressonância magnética no schwannoma vestibular. A característica da mucocèle de seios paranasais, na tomografia computadorizada, é de uma massa com baixa captação de contraste de densidade partes moles que preenche o seio, tornando a alternativa “b” incorreta. Na alternativa “c”, o erro consiste em afirmar que a mucosa que circunda os pólipos não se impregna como os pólipos, visto que a mucosa se impregna tanto quanto os pólipos. A radiografia simples não é um método sensível e específico para o diagnóstico de sinusite aguda purulenta, necessitando de exames mais complexos como

uma tomografia computadorizada com contraste, tornando a alternativa “d” incorreta (BENTO et al., 2000).

25. Atualmente, a tomografia computadorizada (TC) é considerada o padrão ouro na avaliação das cavidades nasossinusais. É particularmente importante na avaliação pré-cirúrgica endonasal, permitindo um adequado mapeamento das estruturas ósseas. A TC possibilita adequada avaliação das fossas nasais e cavidades paranasais e de suas respectivas vias de drenagem: complexo ostiomeatal, responsável pela drenagem dos seios maxilares e células etmoidais anteriores; recessos frontais, responsáveis pela drenagem dos seios frontais; e recessos esfenoidais, responsáveis pelas drenagens das células etmoidais posteriores e seios esfenoidais. A avaliação das vias de drenagem e possíveis obstruções é importante nos processos inflamatórios nasossinusais. Além disso, a TC evidencia variantes anatômicas, que podem estar relacionadas com a sinusite. Uma desvantagem da TC é a radiação, porém, atualmente, preconiza-se a utilização de protocolos de baixa dosagem, que reduzem significativamente a radiação à qual o paciente é submetido, sendo comparável a de uma radiografia. A radiografia dos seios paranasais tem, atualmente, um papel limitado na avaliação nasossinusal. A radiografia evidencia as dimensões e a opacificação das cavidades paranasais e o desvio septal, porém a avaliação dos seios etmoidais e esfenoidais é dificultada no método. A Ressonância Nuclear Magnética (RNM) tem a vantagem da ausência de radiação ionizante e de permitir melhor a diferenciação das estruturas sólidas do que a TC. Mas, por ser mais cara e mais demorada, está indicada apenas na suspeita de complicações intracranianas da sinusite (PRANDO, 2014) (BENTO et al., 2000).

26. Os exames utilizados são a tomografia computadorizada e a ressonância nuclear magnética. A mucosa inflamada apresenta impregnação pelo meio de contraste caracterizando realce periférico linear na cavidade paranasal acometida tanto na Tomografia Computadorizada (TC) como na Ressonância Nuclear Magnética (RNM), associada a edema submucoso e à presença de secreção no interior do seio. Outros achados são: presença de cisto de retenção e espessamento ósseo decorrente da osteíte adjacente à mucosa inflamada. A secreção crônica fica espessa e com alto conteúdo proteico, apresentando-se com atenuação maior do que o músculo na TC, com valor de atenuação entre +30 e +60 UH. Na RM, o sinal da secreção também depende do conteúdo proteico:

1. Hipossinal em T1 e hipersinal em T2: secreção aquosa, com conteúdo protéico menor que 9%
2. Hipersinal em T1 e hipersinal em T2: secreção com conteúdo proteico leve a moderado (20% a 25% de conteúdo proteico)
3. Hipersinal em T1 e hipossinal em T2: secreção com alto teor proteico (25% a 28% de conteúdo proteico)
4. Hipossinal em T1 e hipossinal em T2: quando a secreção é muito ressecada, quase totalmente sólida (conteúdo protéico maior que 28%) (PRANDO et al., 2014).

27. Paragangliomas são tumores benignos vasculares derivados da crista neural primitiva. Podem ser: jugular, vagal ou carotídeo. O jugular tem centro no forame jugular e margens ósseas permeativas na Tomografia Computadorizada (TC). O vagal tem centro a cerca de 2,0 cm abaixo da base do crânio, e afasta a veia jugular interna da artéria carótida interna. E o carotídeo é geralmente centrado na bifurcação das artérias carótidas, determinando

desvio posterolateral da artéria carótida interna. Essas lesões apresentam sinal de alto fluxo em T1 na Ressonância Nuclear Magnética (RNM) (aspecto de “sal e pimenta”, mais evidente nas grandes lesões relacionadas a focos de hemorragias). As características de imagem podem diferenciar a origem do tumor com relação à localização. Na TC, observa-se lesão lítica permeativa no forame jugular. Pode haver erosão da parede posterior do segmento vertical intrapetroso da artéria carótida interna. Após a injeção venosa do meio de contraste, a lesão apresenta intenso realce. Na RNM, observa-se lesão com aspecto de “sal e pimenta” com intenso realce pós contraste. A lesão tende a se estender pelos planos de menor resistência, insinuando-se ao longo de fissuras, células, canais vasculares e forames. O tumor geralmente se estende pela veia jugular e pode invadir o sistema nervoso central. No paraganglioma timpânico, a lesão origina-se no promontório, e o assoalho do mesotímpano continua intacto. Nas lesões maiores, pode haver erosão da cadeia ossicular (PRANDO et al., 2014).

28. O colesteatoma apresenta as seguintes características na Ressonância Nuclear Magnética (RNM): ausência de impregnação pelo meio de contraste (já que é uma lesão avascular) e restrição à movimentação das moléculas de água na sequência difusão (DWI). Na avaliação pós-operatória dos pacientes tratados cirurgicamente a RNM é uma ferramenta importante, pois permite a diferenciação entre tecido de granulação e colesteatoma persistente ou recidivado (o tecido de granulação, ao contrário do colesteatoma, apresenta impregnação pelo meio de contraste e não restringe a movimentação das moléculas de água na sequência difusão). Na avaliação inicial do colesteatoma a RNM pode ser realizada ou não, sendo útil particularmente na avaliação de: extensão intracraniana da lesão quando houver erosão do tégmen timpânico, presença de meningoceles ou encefalocelos associadas, comprometimento do nervo facial em caso de deiscência do seu canal evidenciada pela Tomografia Computadorizada (TC) e fístulas labirínticas quando houver comprometimento dos canais semicirculares à TC. Com relação à sequência de difusão, deve-se optar pelo uso de técnicas non-EPI, que demonstram vantagens sobre as técnicas EPI por permitirem a realização de cortes mais finos e redução dos artefatos de suscetibilidade, além de apresentarem melhor resolução, aumentando a sensibilidade para lesões menores que 5 mm (e de até 2 mm) (PRANDO et al., 2014).

29. O significado da presença de nível hidroaéreo é variável dependendo da cavidade paranasal acometida. Alguns estudos mostram que, em algumas situações, o líquido no interior de uma cavidade paranasal pode ser estéril. Nos seios frontal e maxilar, o nível hidroaéreo sugere sinusite aguda, desde que associado a quadro clínico compatível com esse diagnóstico. No caso do seio maxilar, é importante descartar se houve realização de lavagem antral nos dias anteriores. A presença de nível hidroaéreo no seio esfenoidal em um paciente inconsciente, em decúbito dorsal, pode significar dificuldade da drenagem desse seio, e não necessariamente sinusite aguda (PRANDO et al., 2014).

30. Presença de formações nodulares nas fossas nasais, alargamento dos óstios dos seios, deformidade das paredes das cavidades paranasais com abaulamento das suas paredes ósseas e remodelagem dos septos etmoidais. O acometimento é geralmente bilateral. As localizações mais frequentes são no meato médio, nas porções superiores das cavidades nasais e nos seios etmoidais (PRANDO et al., 2014).

REFERÊNCIAS BIBLIOGRÁFICAS

- ABORL, **Diretrizes de Rinossinusite Aguda Bacteriana: Diagnóstico**. Associação Brasileira de Otorrinolaringologia, 2012.
- ABORL, **Tratado de Otorrinolaringologia**. Ed. Roca; 2º Ed. 2011.
- ALVES, NS et al. **Sialolito de grandes dimensões no ducto da glândula submandibular**. Rev Assoc Paul Cir Dent 2014; 68(1):49-53.
- BENTO, Ricardo Ferreira et al. **Otorrinolaringologia: clínica e cirurgia**. 2. ed. São Paulo: Atheneu, 2000.
- BENTO, Ricardo Ferreira; PINNA, Mariana Hausen; BRITO NETO, Rubens Vuono de. **Schwannoma vestibular: 825 casos - 25 anos de experiência**. Int. Arch. Otorhinolaryngol., São Paulo, v. 16, n. 4, p. 466-475, Dec. 2012.
- BOARI, L. et al. **Diagnóstico de rinossinusite crônica em pacientes com fibrose cística: correlação entre anamnese, nasofibrosopia, e tomografia computadorizada**. Rev. Bras. de Otorrinolaringologia. 2005; 71(6): 705-710.
- CAVALCANTE, Josuel Raimundo et al. **Aplicação da tomografia na CTBMF: Relatos de caso**. Rev. cir. traumatol. buco-maxilo-fac. 2012, vol.12, n.2, p. 53-58.
- COSTA, Ana Maria Doffémond et al. **Trauma dos ossos temporais e suas complicações: aspectos na tomografia computadorizada**. Radiol Bras, São Paulo, v. 46, n. 2, p. 101-105, Apr. 2013.
- DEDIVITIS, RA et al. **Câncer de Laringe: Diagnóstico**. Sociedade Brasileira de Cirurgia de Cabeça e Pescoço Associação Brasileira de Otorrinolaringologia e Cirurgia Cérvico-Facial, 2011.
- FRAGA, Gustavo Pereira ; PEREIRA, Gustavo Sevá ; Lopes, Luiz Roberto. **Atualidades em Clínica Cirúrgica: Intergastro e Trauma edição 2011**. 1. ed. São Paulo: Atheneu, 2011. v. 1. 617p; p. 75-87.
- FREITAS, Marcos Rabelo de et al. **Pólipo antrocoanal: uma revisão de dezesseis casos**. Rev. Bras. Otorrinolaringologia, São Paulo, v. 72, n. 6, p. 831-835, Dec. 2006.
- FOKKENS W, et al. **European Position Paper on Rhinosinusitis and Nasal Polyps group**. European position paper on rhinosinusitis and nasal polyps groups. Rhinol Suppl, 2007:1-136.
- GAIOTTI, Juliana Oggioni et al. **Diagnóstico tomográfico e aspectos relevantes da otosclerose**. Radiol Bras, São Paulo, v. 46, n. 5, p. 307-312, Oct. 2013.
- HOLST, B et al.. **Differenzialdiagnose von Raumforderungen im Kleinhirnbrückenwinkel**. Radiologe, 2004, 44: 1113.

MAAHS, Gerson Schulz et al. **Tumores de glândula parótida: estudo retrospectivo de 154 pacientes.** Braz. j. otorhinolaryngol., São Paulo, v. 81, n. 3, p. 301-306, Jun. 2015.

MOURA, Marina Vimieiro Timponi de et al. **Colesteatoma: utilidade da sequência de difusão sem echo-planar.** Radiol Bras, São Paulo, v. 45, n. 5, p. 283-287, Oct. 2012.

NEVILLE, Brad W. et al. **Patologia oral e maxilofacial.** 4. ed. Rio de Janeiro: Elsevier, 2016. 912 p.

OCHAL-CHOIńska, Aleksandra; BRUZGIELEWICZ, Antoni; OSUCH-WOJCIKIEWICZ, Ewa. **Múltiplos tumores síncronos unilaterais de glândula parótida de tipos histológicos benignos e malignos: relato de caso e revisão da literatura.** Braz. j. otorhinolaryngol., São Paulo, v. 85, n. 3, p. 388-392, Jun. 2019.

PILTCHER, Otávio B. et al. **Rotinas em Otorrinolaringologia.** Porto Alegre: Artmed, 2015.

PRANDO, Adilson et al. **Fundamentos de Radiologia e Diagnóstico por Imagem.** Editora Elsevier, 2ª Edição, 2014.

ROCHA, Natally de Souza Maciel; ANDRADE, Juliano Ribeiro; JAYANTHI, Shri Krishna. **Imagem no trauma de face / Imaging in facial trauma.** Rev Med (São Paulo). 2011 out.-dez.;90(4):169-73.

ROSA, Marco. **Avaliação Radiológica Convencional dos Seios Paranasais.** Cad Bras Med XXVII (3): 1-58, 2014.

VOEGELS R.L. **Rinossinusites.** p. 07. 16 de Fevereiro de 2005.

CAPÍTULO VI - EXAMES COMPLEMENTARES EM OTORRINOLARINGOLOGIA

Paulo de Tarso Moura Borges
Josilene Maria de Sousa
Jennifer Flavin dos Santos Frederico
DOI-Capítulo: 10.47538/AC-2021-10.06

QUESTÕES

1. (FUNDATEC-AMRIGS/ACM/AMMS- 2017) Paciente masculino, 40 anos, metalúrgico, procedente de Sapiranga, refere zumbido intenso e incômodo em ambas as orelhas que iniciou há um ano. Refere ainda insônia, falta de apetite, desânimo e falta de vontade para fazer as coisas. Sente-se triste. Refere bruxismo, sem tratamento no momento. Nega outras doenças ou uso de medicações. Refere que o zumbido incomoda para dormir e quando está no silêncio. Refere que trabalha 8 horas por dia sem uso de equipamentos de proteção individual. Analise as assertivas a seguir:

- I. Audiometria tonal.
- II. Ressonância nuclear magnética de crânio com ênfase em ângulo pontocerebelar.
- III. Glicose de jejum, colesterol total e frações, triglicerídeos, TSH e T4 livres.

Que exames devem ser solicitados para esse paciente?

- a) Apenas I.
- b) Apenas II.
- c) Apenas III.
- d) Apenas I e III.
- e) I, II e III.

2. (FUNDATEC-AMRIGS/ACM/AMMS- 2017) Fazem parte da orientação e tratamento desse paciente (questão anterior) com zumbido, EXCETO:

- a) Uso de aparelhos auditivos com gerador de som.
- b) Orientar sobre o uso de equipamentos de proteção individual durante o trabalho.
- c) Orientar para que evite ficar no silêncio absoluto e utilizar enriquecimento sonoro ambiental.
- d) Orientar que não existe cura ou tratamento para o zumbido e que o paciente tem que aprender a conviver com ele.
- e) Encaminhar o paciente para o psiquiatra.

3. (SBCCP/Título Especialista – Rio de Janeiro- 2018) Rapaz de 32 anos, previamente hígido, apresenta nódulos cervicais bilaterais ocupando os níveis II e Va de 3,5 cm de diâmetro com dois meses de evolução e crescimento progressivo. Qual exame você faria para iniciar a investigação e por quê?

- a) Nasofibrolaringoscopia, devido a possibilidade de carcinoma de nasofaringe.
- b) Punção aspirativa por agulha (PAAF), devido a possibilidade de neoplasia de origem tireoidiana.
- c) Tomografia computadorizada, devido à possibilidade de carcinoma de orofaringe.
- d) Biopsia excisional, devido à possibilidade de doença linfoproliferativa.
- e) PET-CT devido a possibilidade de neoplasia de origem desconhecida.

4. (SMS - Rio de Janeiro - 2017 - Modificada) A única forma objetiva de diagnosticar e quantificar a gravidade da síndrome da apneia e hipopneia obstrutiva do sono e sendo, também, utilizada para o controle da melhora e da cura da doença, após tratamento cirúrgico, é pelo exame de:

- a) Cefalometria.
- b) Laringoscopia.
- c) Polissonografia.
- d) Nasofibroscopia.
- e) Eletromiografia.

5. Os papilomas de laringe são lesões exofíticas e friáveis, pediculadas ou sésseis e mais comumente encontrados na laringoscopia, na região da:

- a) Epiglote.
- b) Glote.
- c) Comissura anterior.
- d) Prega aritenoepiglótica.
- e) Comissura posterior.

6. (SMS - Rio de Janeiro - 2017 - Modificada) Para melhor avaliação das cavidades esfenoidais, em um exame radiográfico, deve-se optar pela seguinte incidência radiológica:

- a) Axial submento-vértice.
- b) Oblíqua tangencial.
- c) Mento-naso.
- d) Fronto-naso.
- e) Perfil.

7. (SMS - Rio de Janeiro - 2017 - Modificada) Nas paralisias faciais, os exames elétricos têm importância fundamental na conduta e prognóstico desta patologia. O teste mais fidedigno, pois, informa o percentual da lesão, fator este importante na indicação de descompressão cirúrgica, é o de:

- a) Eletromiografia.
- b) Eletroneurografia.
- c) Estimulação mínima.
- d) Estimulação máxima.
- e) Avaliação da gustação.

8. (SMS - Rio de Janeiro - 2017 - Modificada) Na triagem auditiva neonatal, o primeiro exame a ser realizado é:

- a) Audiometria tonal.
- b) Eletrococleografia.
- c) Impedanciometria.
- d) Otoemissão acústica.
- e) Eletromiografia.

9. (SMS - Rio de Janeiro - 2017 - Modificada) Num exame impedanciométrico, a curva timpanométrica que confirma a presença de líquido ou massa na caixa do tímpano é a do tipo:

- a) Ad.
- b) Ar.
- c) B.
- d) C.
- e) D.

10. (IDECAN /CHOBM/Brasília - 2017 - Modificada) Paciente masculino, 55 anos, apresentando tumor laríngeo supraglótico, já com extensão para a glote, porém com pregas vocais normais. De acordo com o TNM, pode-se classificar esse tumor como:

- a) T1.
- b) T2.
- c) T3.
- d) T4.
- e) T4b.

11. Dentre as laringites crônicas infecciosas específicas, a tuberculose apresenta lesões exofíticas e áreas de ulceração. Qual exame complementar permite observar esses achados?

- a) Ressonância Magnética.
- b) Ultrassonografia.
- c) Eletromiografia.
- d) Laringoscopia.
- e) Rinoscopia.

12. (CEPERJ – Pref. Itaocara/RJ- 2018) O método menos utilizado rotineiramente no diagnóstico da rinite alérgica vem a ser:

- a) Endoscopia nasal.
- b) Testes subcutâneos.
- c) Pesquisa de imunoglobulinas específicas.
- d) Provocação nasal.
- e) Citologia nasal.

13. O diagnóstico de rinite alérgica é essencialmente clínico, mas há alguns testes que podem ser feitos:

- a) IgE total e citológico nasal.
- b) IgE específica e teste cutâneo (prick-test).
- c) IgE total e eosinófilos séricos.
- d) Exames de imagem.
- e) IgG total.

14. A rinossinusite crônica é uma doença que afeta diretamente a qualidade de vida do paciente, sendo considerada a doença crônica mais prevalente. O diagnóstico é essencialmente clínico, baseado na presença de sintomas e sinais endoscópicos nasossinusais. Dentre esses sinais temos, exceto:

- a) Secreção purulenta nos meatos nasais.
- b) Edema.
- c) Obstrução do meato médio.
- d) Pólipos nasais.

e) Hiposmia/anosmia.

15. A obstrução nasal congênita faz com que o bebê consiga assumir uma respiração oral, mediante obstrução alta, mesmo nos primeiros dias de vida. Os recém-nascidos são respiradores nasais obrigatórios ou exclusivos. Além da história clínica e do exame físico, pode ser solicitado exames de imagem, quando a avaliação clínica sugere alteração anatômica. Qual exame complementar fornece dados sobre estruturas ósseas e segue sendo o exame de escolha na suspeita de atresia de coanas?

- a) Radiografia do cavum.
- b) Rinoscopia anterior.
- c) Tomografia computadorizada.
- d) Ressonância Magnética.
- e) Nasofibroscopia.

16. Qual é o exame considerado como padrão-ouro para a confirmação diagnóstica de hiperplasia das adenoides?

- a) Endoscopia flexível nasal.
- b) Radiografia de cavum.
- c) Tomografia computadorizada da face.
- d) Polissonografia.
- e) Ressonância magnética do crânio.

17. O diagnóstico de rinosinusite aguda, sem sinais de complicação, é feito através de:

- a) Quadro clínico.
- b) Tomografia computadorizada da face dos seios da face.
- c) Ressonância nuclear magnética dos seios da face.
- d) Através dos aspectos da secreção nasal.
- e) Radiografia simples dos seios da face.

18. Os sintomas laríngeos resultantes da laringite alérgica não são específicos e incluem rouquidão, pigarro, tosse e sensação de globus. Assinale a alternativa que contém o exame que, ao ser realizado, encontrará os seguintes achados associados à laringite alérgica, como muco denso endolaríngeo, hiperemia e edema de prega vocal:

- a) Endoscopia.
- b) Estroboscopia.
- c) Laringoscopia.
- d) Clínico.
- e) Ultrassonografia.

19. Na avaliação videolaringoscópica dos pacientes com artrite reumatoide são observados sinais de acometimento laríngeo pela artrite reumatoide como a laringite posterior. Dentre os sinais de laringite posterior mais frequentes encontrados na avaliação videolaringoscópica temos, EXCETO:

- a) Hiperemia da mucosa supraglótica.
- b) Edema da mucosa aritenóide.
- c) Espessamento da mucosa interaritenóide.
- d) Edema da região retrocricóide.
- e) Nódulos de pregas vocais.

20. Rinite é a inflamação e/ou disfunção da mucosa de revestimento nasal e é caracterizada por alguns dos sintomas nasais: obstrução nasal, rinorreia anterior e posterior, espirros, prurido nasal e hiposmia. Geralmente ocorrem durante dois ou mais dias consecutivos por mais de uma hora na maioria dos dias. Dentre os recursos para diagnóstico, temos avaliação por imagem. Qual dos exames abaixo é mais utilizado para o diagnóstico de obstrução nasal por hipertrofia da tonsila faríngea (adenóide)?

- a) Tomografia computadorizada.
- b) Ressonância magnética.
- c) Cintilografia com tecnécio.
- d) Cintilografia com gálio.
- e) Radiografia simples.

21. Os nódulos vocais são lesões pequenas caracterizadas pelo espessamento da mucosa, normalmente bilaterais, estritamente simétricas, na borda livre da prega vocal, na junção do terço anterior e médio. Qual dos exames abaixo são observadas pregas vocais com vibrações simétricas ou discretamente reduzidas e com a onda mucosa presente?

- a) Laringoscopia direta.
- b) Laringoscopia indireta.
- c) Videolaringoestroboscopia.
- d) Clínico.
- e) Endoscopia.

22. Assinale a alternativa que corresponde à lesão com os seguintes sinais estroboscópico, devido à sua proximidade: a amplitude de vibração e a onda de mucosa encontram-se reduzidas ou ausentes.

- a) Nódulo.
- b) Edema de Reinke.
- c) Lipoma.
- d) Pólipo.
- e) Carcinoma.

23. Distonias são desordens orgânicas do processamento motor central, caracterizadas por contrações musculares involuntárias e espasmos à fonação nas formas laríngeas adutoras, com quebras de sonoridade. O diagnóstico é clínico e é baseado na avaliação perceptivo-auditiva da voz. Marque a alternativa que contém o exame que pode complementar o diagnóstico de distonia:

- a) Videonasofaringolaringoscopia.
- b) Estroboscopia.
- c) Cefalometria.
- d) Rinoscopia.
- e) Radiografia.

24. As displasias da laringe são precursoras do carcinoma escamocelular invasivo e constituem lesões pouco comuns, pois a maior parte dos casos é detectada como carcinoma invasor. Qual dos métodos abaixo seria o mais indicado para comparar o epitélio escamoso normal e o de transição?

- a) Histopatológico.
- b) Biópsia.

- c) Citologia.
- d) Imuno-histoquímica.
- e) Exame direto.

25. Paciente de 65 anos, diabético, chega à urgência do HU de Teresina-PI, com queixas de otalgia intensa à noite no ouvido esquerdo, otorreia purulenta e fétida, começando com otalgia. Relata que fez uso de dipirona comprimido de 500mg, prescrito pelo médico de um posto de saúde por 3 dias, 3 vezes ao dia, mas não resolveu a sua dor. Fez uso de glibenclamida. Nega hipertensão arterial. A otoscopia evidenciou edema e hiperemia do conduto auditivo externa, com presença de secreção purulenta. O médico suspeitou de otite externa necrosante (OEN).

- a) Diante de sua suspeita, qual exame radiológico é mais disponível e custo-efetivo que pode ser solicitado, para observar erosão dos ossos da orelha média e da base do crânio?
- b) No caso de suspeita de acometimento dos espaços profundos da face e do pescoço, além dos órgãos intracranianos, cite o exame radiológico mais indicado para essa situação.
- c) Cite o exame radiológico que detecta fases iniciais da osteíte, antes mesmo da erosão óssea ser visível.

26. Uma idosa de 67 anos deu entrada na UPA do Promorar em Teresina-PI, com queixas de otorragia, perda auditiva, vertigem e paralisia facial, após uma queda da própria altura em sua residência. Mora com o marido idoso de 70 anos, e foi acolhida pelos vizinhos, que a levaram para UPA. Nega diabetes e hipertensão, faz uso de sinvastatina para tratamento de colesterol elevado há 8 meses. Na otoscopia, observou-se perfuração da membrana timpânica e otorreia líquorica no ouvido direito. Na suspeita de fratura do osso temporal, responda os questionamentos abaixo:

- a) Cite o exame inicial para pesquisar e avaliar lesões traumáticas do osso temporal.
- b) Na suspeita de hemorragia labiríntica ou herniações do sistema nervoso central, escreva qual exame radiológico mais indicado.

27. Criança de nove anos foi levada pelos pais ao posto de saúde de seu bairro, com relatos de dor no ouvido direito e diminuição da acuidade auditiva há uma semana. Pais negam comorbidades na criança. Criança hipoativa devido à otalgia, corada e colaborativa. Diante dessa situação, qual a conduta a ser realizada na suspeita de corpo estranho? É necessário algum exame de imagem? Explique.

28. Homem de 45 anos, acompanhado de sua esposa, realizou uma consulta ambulatorial. A esposa relata que o marido apresentou perda auditiva e refere zumbido há um ano. Refere também episódios de cefaléia e tontura. O zumbido lhe causava irritabilidade diariamente, querendo ficar sozinho no quarto, além de apresentar tremores. Paciente não apresenta comorbidades e esposa comenta que seu marido é tabagista e faz uso de álcool aos finais de semana, além disso, trabalha em serraria das 06 horas da manhã até às 18 horas. O médico do posto de saúde suspeitou de perda auditiva induzida pelo ruído (PAIR). Qual o exame complementar principal para fechar o diagnóstico? Somente ele fecha o diagnóstico?

29. Uma criança de 5 anos de idade deu entrada na urgência acompanhada da mãe, que apresentava episódios de espirros com rinorreia serossanguinolenta pela fossa nasal

direita. Relata ainda que queixas de cefaléia e obstrução nasal. A criança não sabe informar se colocou algo na narina. O médico plantonista tentou realizar a rinoscopia anterior, mas não foi possível. Diante dessa situação, responda as alternativas abaixo:

- Cite o exame a ser realizado após o insucesso da rinoscopia.
- Se for necessária exploração cirúrgica, qual o exame complementar mais indicado?

30. Um homem de 35 anos deu entrada na UPA do bairro Promorar, em Teresina-PI, com queixas de água cor de rocha drenando pelo nariz (rinoliquorreia) há 3 dias à direita. Natural de Palmeirais, casado, 3 filhos, trabalha há 10 anos como mototáxi. Nega comorbidades e febre. Relata ter sofrido um acidente de moto há aproximadamente 8 anos, tendo ficado internado por 10 dias. Devido ao traumatismo craniano, realizou uma cirurgia para retirada de hematoma. Diante desse caso, o médico plantonista teve como diagnóstico principal fístula liquórica nasal. Quais exames complementares o ajudaria a fechar o diagnóstico e encaminhar o paciente para uma unidade de referência para tratamento?

RESPOSTAS E COMENTÁRIOS

1. **A resposta é d).** A audiometria tonal avalia as vias aérea e óssea. É o exame complementar principal para o diagnóstico de Perda auditiva induzida por ruído (PAIR). III. Glicose de jejum, colesterol total e frações, triglicerídeos, TSH e T4 livres. Os exames complementares fazem parte da investigação diagnóstica para doenças metabólicas como diabetes, hipotireoidismo e dislipidemia (LAVINSKY; NUDELMANN, 2015).

2. **A resposta é d).** O zumbido pode ter tratamento paliativo. O único caminho é a reabilitação com aparelhos de amplificação sonora individual, quando indicado. Não existe tratamento clínico ou cirúrgico para PAIR, por isso, a chave é a prevenção com o uso de equipamento proteção individual (EPI). No ambiente de trabalho, é importante a formação de uma equipe com diversos profissionais (médicos, fonoaudiólogos, técnicos de segurança) para a detecção dos níveis de ruídos nos diferentes ambientes e para a promoção de um programa de educação e monitoramento que vise à proteção auditiva (LAVINSKY; NUDELMANN, 2015).

3. **A resposta é a).** O exame complementar videonasofibrolaringoscopia irá avaliar a cavidade nasal até a laringe, e dessa forma pode ser visualizado a presença de tumor (MANICA; WOLFF; MALINSKY, 2015).

4. **A resposta é c).** A polissonografia (PSG) permanece como padrão ouro para a correlação objetiva das anormalidades ventilatórias associadas às alterações respiratórias do sono. Entretanto, as dificuldades associadas ao custo da PSG e suas dificuldades de realização em criança fazem deste um incômodo na prática pediátrica (GODINHO; SIH, 2015).

5. **A resposta é c).** O aspecto usual da laringoscopia da papilomatose laríngea é uma lesão tumoral, benigna, caracterizada por lesões exofíticas e friáveis, pediculadas ou sésseis. A laringe é o local mais comum de manifestação da papilomatose laríngea, principalmente na glote. Durante o exame é importante observar o local de origem, tamanho, extensão para outras regiões laríngeas e faríngeas, comprometimento da comissura anterior e processo vocal, mobilidade das pregas vocais e permeabilidade da via aérea (HACHIYA; TSUJI, 2015).

6. **A resposta é a).** A incidência axial submento - vértice é importante na verificação da invasão de lesões nas estruturas da base do crânio. Demonstram as células etmoidais anteriores e posteriores, seios esfenoidais, seios frontais, as três linhas de Baclesse, lâminas pterigoides e estruturas e buracos do crânio (ROSA et al., 2014).

7. **A resposta é b).** A eletroneurografia (ENoG) é indicada na avaliação de pacientes que apresentam paralisia facial periférica completa. Sendo assim o exame de escolha na fase inicial da paralisia, pois fornece com maior precisão informações sobre o prognóstico. Deve ser realizado a partir do 3º dia, momento em que se estabelece o início da degeneração walleriana. De acordo com a amplitude do potencial muscular, após comparação entre as duas hemifaces, tem-se um percentual de fibras degeneradas (TORRES; BURIGO, 2015).

8. **A resposta é d).** A otoemissão acústica ou emissões otoacústicas, utilizado na pesquisa de disacusia por meio de teste e reteste, com medidas fisiológicas e eletrofisiológicas da audição. Deve-se realizar a avaliação nas primeiras 24 a 48 horas de vida ou, no máximo, em até um mês, em situações que não permitam uma avaliação precoce (OLIVEIRA; ZANONI; KASSE, 2015).

9. **A resposta é c).** A curva timpanométrica que confirma a presença de líquido ou massa na caixa do tímpano é a do tipo **B**. A classificação mais utilizada na prática clínica considerou como anormal o timpanograma com curva B, que sugere a presença de efusão na caixa do tímpano, e a curva A como normal, indicando a orelha média aerada. Além desses, a curva tipo C, subdividida em C₁ e C₂, significou pressão negativa na orelha média, com o ponto de corte em -300 deca-pascals (daPa), com alguns considerando a presença de efusão na orelha média no tipo C₂ (VALENTE; ESCOBAR, 2010).

10. **A resposta é b).** **T1**-Tumor limitado a uma sublocalização anatômica da supraglote, com mobilidade normal da prega vocal; **T2**-Tumor que invade a mucosa de mais de uma sublocalização anatômica adjacente da supraglote ou a glote ou região externa à supraglote (por exemplo, a mucosa da base da língua, a valécula, a parede medial do recesso piriforme), sem fixação da laringe; **T3**-Tumor limitado à laringe com fixação da prega vocal e/ou invasão de qualquer uma das seguintes estruturas: área pós-cricóideia, tecidos pré-epiglóticos, espaço paraglótico e/ou com erosão mínima da cartilagem tireóideia (por exemplo, córtex interna); **T4**-Tumor que invade toda a cartilagem tireóide e/ou estende-se aos tecidos além da laringe, por exemplo, traqueia, partes moles do pescoço, incluindo músculos profundos/extrínsecos da língua (genioglosso, hioglosso, palatoglosso e estiloglosso), alça muscular, tireoide e esôfago; **T4b**-Tumor que invade o espaço pré-vertebral, estruturas mediastinais ou adjacentes à artéria carótida (DEDIVITIS et al., 2011).

11. **A resposta é d).** Laringoscopia. Na laringite tuberculosa, inclui achados heterogêneos que vão desde lesões exofíticas até áreas de ulceração. A glote, principalmente no terço posterior, é a região mais acometida (HACHIYA; TSUJI, 2015).

12. **A resposta é d).** Os testes de provocação nasal (TPN) são mais empregados na área de pesquisa. Os recursos diagnósticos são dividido em: a) diagnóstico etiológico - os exames subsidiários mais importantes são os *skin prick test* (SPT) e a avaliação dos níveis séricos de IgE alérgeno específicas, b) Avaliação da cavidade nasal - temos a citologia nasal, bacterioscopia, cultura de secreções nasais, avaliação do olfato c) Avaliação por imagem – radiografia simples, Ressonância Magnética e Tomografia computadorizada d) Avaliação complementar - são os questionários autoaplicáveis, avaliação dos distúrbios do sono e da qualidade de vida (SAKANO et al., 2018).

13. **A resposta é b).** Os testes diagnósticos são baseados na demonstração da presença de IgE específica para antígenos inalatórios na pele (teste cutâneo) ou no sangue (IgE específica), como RAST ou o IMUNOCAP. O diagnóstico de IgE total não auxilia no diagnóstico de rinite alérgica, sendo necessário lembrar que muitos indivíduos assintomáticos podem ter testes positivos para IgE específica irrelevantes (MION, 2015).

14. **A resposta é e).** A hiposmia e a anosmia fazem parte dos sintomas, juntamente com obstrução nasal/congestão facial, rinorreia anterior/posterior, dor ou pressão facial (PÁDUA; ARAUJO, 2015).

15. **A resposta é c).** A tomografia computadorizada (TC) fornece dados sobre estruturas ósseas e segue sendo o exame de escolha na suspeita de atresia das coanas ou de estenoses nasais congênitas. Já a ressonância magnética (RM) é fundamental para avaliar massas nasais, quando se procura definir a continuidade da lesão com o sistema nervoso central (SMITH, 2015).

16. **A resposta é a).** No diagnóstico da hiperplasia das adenoides, a endoscopia flexível nasal é o padrão-ouro. Avalia com precisão a função velofaríngea, o volume das conchas nasais e das adenoides, a gravidade do desvio septal e outras comorbidades (GODINHO; SIH, 2015).

17. **A resposta é a).** Os critérios estabelecidos para o diagnóstico de uma rinossinusite aguda são dois ou mais sintomas, dos quais um deve ser: obstrução/congestão nasal ou descarga nasal, associado ou não a pressão/dor facial e/ou alteração do olfato (PILTCHER; SELAIMEN, 2015).

18. **A resposta é c).** Embora nenhum sintoma laringoscópico específico seja patognomônico da laringite alérgica, os achados associados à laringite alérgica incluem muco denso endolaríngeo, hiperemia e edema de prega vocal. Esses sinais também são comuns em pacientes com refluxo laringofaríngeo (RLF) e, portanto, alguns estudos discutem a possibilidade de a laringite alérgica ser diagnosticada erroneamente com RLF (CAMPAGNOLO; BENNINGER, 2019).

19. **A resposta é e).** Na avaliação videolaringoscópica dos pacientes do estudo realizado neste artigo, foram observados sinais de acometimento laríngeo pela artrite reumatoide como a laringite posterior e nódulos de pregas vocais. Em 97,7% pacientes foram encontrados na videolaringoscopia sinais de laringite posterior. Destes sinais, os mais frequentes foram hiperemia da mucosa supraglótica (88,4%), edema da mucosa aritenóide (81,4%), espessamento da mucosa interaritenóide (65,1%) e edema da região retrocricóide em 65,1%. Na avaliação videolaringoscópica da base da língua, valécula e epiglote foram encontradas 48,9% alterações, assim distribuídas: 41,9% de hiperemia e 7% de estase salivar (MONTEIRO et al., 2019).

20. **A resposta é e).** A radiografia simples da rinofaringe é útil para o diagnóstico de obstrução nasal por hipertrofia da tonsila faríngea (adenóide) ou por outros processos tumorais da rinofaringe. A dos seios paranasais (incidências de Caldwell e Waters) não tem papel no diagnóstico da rinite alérgica. A tomografia computadorizada e a ressonância nuclear magnética de seios paranasais podem ser necessárias na avaliação de quadros inflamatórios e infecciosos crônicos sinusais, em complicações de quadros infecciosos agudos e na avaliação de processos tumorais benignos e malignos (SAKANO et al., 2018).

21. **A resposta é c).** No exame videolaringoscópico de pacientes com nódulos, foram observadas pregas vocais com vibrações simétricas ou discretamente reduzidas. Na

literatura estas vibrações são descritas como quase simétricas e com a onda mucosa presente (CIELO et al., 2011)

22. **A resposta é d).** Os sinais estroboscópicos em pólipos mostram diferenças de fase entre as duas pregas, especialmente onde a lesão está localizada. O pólipo vocal move-se com um ligeiro atraso em relação à prega vocal na qual se localiza, podendo interferir nos seus movimentos vibratórios, resultando em acentuada assimetria. A amplitude de vibração e a onda de mucosa encontram-se reduzidas ou ausentes na proximidade do pólipo, com a diminuição da vibração da mucosa, ocorre aumento da pressão subglótica e maior esforço necessário para superar a perda de energia durante vibração da prega vocal (CIELO et al., 2011).

23. **A resposta é a).** Distonias são desordens orgânicas do processamento motor central, caracterizadas por contrações musculares involuntárias ou espasmos incontrolláveis induzidos durante uma atividade. Como não existe exame específico, o diagnóstico é baseado em sinais clínicos: avaliação perceptivo-auditiva da voz e laringoscopia, em especial por meio do nasofibroscoópio com fibra óptica flexível (DE BIASE et al., 2006).

24. **A resposta é d).** As técnicas imuno-histoquímicas, entre outras indicações, contribuem para a graduação e para estabelecer o prognóstico das neoplasias, comparando-se o epitélio displásico com o normal e de transição (MENDONÇA et al., 2012)

25. **a).** Tomografia Computadorizada (TC) com contraste. A TC do osso temporal com contraste é o exame mais disponível e custo-efetivo, sendo geralmente o primeiro exame realizado na suspeita de otite externa necrosante (OEN). É possível observar erosão do osso timpânico e da base do crânio, envolvimento de tecidos moles parafaríngeos e do sistema nervoso central e acometimento do mastóide, em geral por infiltração parafaríngea no entorno da tuba auditiva, e posterior difusão para o conduto auditivo externo (CAE). **b).** Ressonância Magnética (RM). A RM é importante para a avaliação da extensão da doença através do ápice petroso, espaços profundos da face e pescoço, além de órgãos intracranianos e deve ser realizada sempre que possível quando houver suspeita desses acometimentos. **c).** Cintilografia com tecnécio-99. Esse exame detecta as fases iniciais de osteíte, antes mesmo que a erosão óssea se torne visível à TC. A cintilografia com gálio-67 não é útil para o diagnóstico de OEN, mas é um exame válido durante o seguimento desses pacientes (ANGELI; GIANISELLA, 2015).

26. **a).** Tomografia Computadorizada (TC). A TC é, atualmente, o exame inicial na pesquisa e avaliação de lesões traumáticas do osso temporal. Sua ampla disponibilidade, a excelente definição das partes ósseas, a rapidez na execução do exame nos aparelhos modernos e a ausência de contraindicações absolutas a tornam uma ferramenta muito útil no atendimento ao paciente vítima de trauma temporal. **b).** Ressonância Magnética (RM). A RM tem maior acurácia para certas alterações, como hemorragia labiríntica ou herniações do sistema nervoso central, sendo indicada em alguns casos suspeitos. Já as radiografias simples são pouco utilizadas devido sua baixa acurácia (TOLEDO; ROLNIK, 2015).

27. **Otoscopia.** Nesse caso a simples otoscopia detectaria o corpo estranho e sua presença no meato acústico externo. Raramente são necessários exames de imagem para seu diagnóstico, mas estes podem ser úteis para avaliação mais detalhada e planejamento de sua retirada, sobretudo em casos com envolvimento de orelha média ou interna, ou por questões médico-legais (BORIN, 2015).

28. **Audiometria tonal aéreo-óssea.** Este é o exame principal para o diagnóstico de PAIR. Mas além dele, deve ser realizado o exame físico otorrinolaringológico completo com especial atenção para otoscopia e/ou otomicroscopia; e a acumetria de Rinne e Weber (LAVINSKY; NUDELMANN, 2015).

29. **a).** Videoendoscopia nasal, que pode ser realizada tanto com o nasofibroscópio flexível quanto com o endoscópio rígido. A radiografia simples pode ser útil nos corpos estranhos metálicos ou calcificados. **b).** Tomografia computadorizada dos seios paranasais (TCSF), que pode ser utilizada para visualização da anatomia nasossinusal, para a confirmação diagnóstica em casos de rinolitíase, de rinosinusite, de lesões tumorais, podendo identificar lesão de superfície irregular e com atenuação de partes ósseas (SÁ; ESTEVÃO, 2015).

30. Tomografia computadorizada (TC) de alta resolução, cisternotomografia e ressonância magnética (RM) ponderada em T2. A TC permite detectar defeito ósseo em 50 a 82% dos pacientes com fístula liquórica nasal, e a cisternotomografia mostrou-se eficiente na localização de cerca de 80% dos casos. A RM ponderada em T2, sem necessidade de injeção de contraste, tornou-se uma investigação de imagem importante na avaliação pré-operatória de fístula liquórica, pois pode revelar o local da fístula, a presença de hérnia de parênquima cerebral no espaço extradural ou meningoceles, mesmo de tamanho reduzido (GUIMARÃES; BECKER; BECKER, 2015).

REFERÊNCIAS BIBLIOGRÁFICAS

ANGELI, Roberto D.; GIANISELLA, Giliane. Otite externa. *In: PILTCHER, Otávio B. et al. Rotinas em Otorrinolaringologia*. Porto Alegre: Artmed, 2015.p 15-20.

BORIN, Andrei. Corpo estranho de orelha. *In: PILTCHER, Otávio B. et al. Rotinas em Otorrinolaringologia*. Porto Alegre: Artmed, 2015.p 57-60.

CAMPAGNOLO, Andrea; BENNINGER, Michael S.. Allergic laryngitis: chronic laryngitis and allergic sensitization. **Braz. j. otorhinolaryngol.**, São Paulo, v. 85, n. 3, p. 263-266, June 2019. Disponível em:
<http://www.scielo.br/scielo.php?script=sci_arttext&pid=S1808-86942019000300263&lng=en&nrm=iso>. access on 30 Sept. 2019. Epub July 10, 2019. <http://dx.doi.org/10.1016/j.bjorl.2019.02.001>.

CIELO, Carla Aparecida et al. Lesões organofuncionais do tipo nódulos, pólipos e edema de Reinke. **Rev. CEFAC**, São Paulo, v. 13, n. 4, p. 735-748, ago. 2011. Disponível:<http://www.scielo.br/scielo.php?script=sci_arttext&pid=S1516-18462011000400018&lng=pt&nrm=iso>. acessos em 01 out. 2019. Epub 13-Maio-2011. <http://dx.doi.org/10.1590/S1516-18462011005000018>.

DE BIASE, Noemi Grigoletto et al. Distonia laríngea de adução: proposta e avaliação de protocolo de nasofibrolaringoscopia. **Rev. Bras. Otorrinolaringol.**, São Paulo, v. 72, n. 4, p. 443-446, ago. 2006. Disponível em:<http://www.scielo.br/scielo.php?script=sci_arttext&pid=S0034-72992006000400003&lng=pt&nrm=iso>. acessos em 01 out. 2019. <http://dx.doi.org/10.1590/S0034-72992006000400003>.

DEDIVITIS, RA; et al. Câncer de Laringe: Diagnóstico. **Projeto Diretrizes**. Associação Médica Brasileira e Conselho Federal de Medicina, 2011. Disponível em: https://diretrizes.amb.org.br/_BibliotecaAntiga. Acessado em: 01/10/19

GODINHO, Ricardo Neves; SIH, Tania. Obstrução Nasal relacionada a adenoides- anel linfático de Waldeyer. *IN: PILTCHER, Otávio B. et al. Rotinas em Otorrinolaringologia*. Porto Alegre: Artmed, 2015.p 212-219.

GUIMARÃES, R. E. S.; BECKER, H.M.G.; BECKER, C.G. Fístulas liquóricas nasais. *In: PILTCHER, Otávio B. et al. Rotinas em Otorrinolaringologia*. Porto Alegre: Artmed, 2015.p 193-198.

HACHIYA, Adriana; TSUJI, Domingos H. Disfonias orgânicas. *In: PILTCHER, Otávio B. et al. Rotinas em Otorrinolaringologia*. Porto Alegre: Artmed, 2015.p 351-359.

LAVINSKY, Joel; NUDELMANN, Alberto A. Perda Auditiva induzida pelo ruído. *In: PILTCHER, Otávio B. et al. Rotinas em Otorrinolaringologia*. Porto Alegre: Artmed, 2015.p 86-90.

MANICA, Denise; WOLFF, Michelle Lavinsky; MALINSKY, Rafael Rossel. Síndrome da apnéia obstrutiva do sono (SAOS). *In: PILTCHER, Otávio B. et al. Rotinas em Otorrinolaringologia*. Porto Alegre: Artmed, 2015.p332-338.

MENDONCA, Elisângela Barros Soares et al. Histomorfometria e índice proliferativo (Ki-67) no carcinoma escamocelular in situ de pregas vocais. **J. Bras. Patol. Med. Lab.**, Rio de Janeiro, v. 48, n. 6, p. 439-446, dez. 2012. Disponível em <http://www.scielo.br/scielo.php?script=sci_arttext&pid=S1676-24442012000600009&lng=pt&nrm=iso>. acessos em 01 out. 2019. <http://dx.doi.org/10.1590/S1676-24442012000600009>.

MION, Olavo. Rinite alérgica. *In: PILTCHER, Otávio B. et al. Rotinas em Otorrinolaringologia*. Porto Alegre: Artmed, 2015.p 161-167.

MONTEIRO, Mariana Raposo Alencar et al. Achados laringoscópicos em pacientes com artrite reumatóide em um serviço de referência em otorrinolaringologia da região norte. **Revista de Ciências de Saúde da Amazônia**, Amazonas, n. 01-2016, p. 4-17, jan. 2019. Disponível em: <http://repositorioinstitucional.uea.edu.br/handle/riuea/1258>. Acesso em: 15/04/2019.

OLIVEIRA, Luis Francisco de; ZANONI, Alessandra; KASSE, Cristiane A. Disacusia congênita. *In: PILTCHER, Otávio B. et al. Rotinas em Otorrinolaringologia*. Porto Alegre: Artmed, 2015.p 71-82.

PÁDUA, Francini G.M.; ARAUJO, Elisabeth. Rinossinusite crônica. *In: PILTCHER, Otávio B. et al. Rotinas em Otorrinolaringologia*. Porto Alegre: Artmed, 2015. p 184-189.

PILTCHER, Otávio B. et al. **Rotinas em otorrinolaringologia**- dados eletrônicos.- Porto Alegre: Artmed, 2015.

PILTCHER, Otávio B.; SELAIMEN, Fábio André. Rinossinusite Aguda. *In: PILTCHER, Otávio B. et al. Rotinas em Otorrinolaringologia*. Porto Alegre: Artmed, 2015. p.178-184.

ROSA, Marco Felipe Franco et al. Avaliação Radiológica Convencional dos Seios Paranasais. **Cad Bras Med Xxvii**, Rio de Janeiro, v. 3, p. 51-58, 2014.

SAKANO, Eulalia et al. IV Consenso Brasileiro sobre Rinite - atualização em rinite alérgica,. **Braz. j. otorhinolaryngol.**, São Paulo, v. 84, n. 1, p. 3-14, jan. 2018. Disponível em <http://www.scielo.br/scielo.php?script=sci_arttext&pid=S1808-86942018000100003&lng=pt&nrm=iso>. acessos em 30 set. 2019. <http://dx.doi.org/10.1016/j.bjorl.2017.10.006>.

SÁ, L. C. B.; ESTEVÃO, D.B. Corpos estranhos nasais. *In: PILTCHER, Otávio B. et al. Rotinas em Otorrinolaringologia*. Porto Alegre: Artmed, 2015.p 189-193

SMITH, Mariana Magnus. Obstrução nasal congênita. *In:* PILTCHER, Otávio B. et al. **Rotinas em Otorrinolaringologia**. Porto Alegre: Artmed, 2015.p 206-212.

TOLEDO, Ronaldo Nunes; ROLNIK, Ariel. Trauma do osso temporal. *In:* PILTCHER, Otávio B. et al. **Rotinas em Otorrinolaringologia**. Porto Alegre: Artmed, 2015.p 45-57.

TORRES, Tobias Garcia; BURIGO, Filipe Trento. Paralisia facial periférica.*In:* PILTCHER, Otávio B. et al. **Rotinas em Otorrinolaringologia**. Porto Alegre: Artmed, 2015.p 142-149.

VALENTE, Maria Helena; ESCOBAR, Ana Maria de Ulhôa; GRISI, Sandra Josefina Ferraz Ellero. Aspectos diagnósticos da otite média com derrame na faixa etária pediátrica. **Rev. Bras. Saude Mater. Infant.**, Recife, v. 10, n. 2, p. 157-170, Junho 2010. Disponível em: <http://www.scielo.br/scielo.php?script=sci_arttext&pid=S1519-38292010000200003&lng=en&nrm=iso>. access on 01 Oct. 2019. [http://dx.doi.10.47538/AC-2021.10](http://dx.doi.org/10.47538/AC-2021.10)

SEÇÃO II – OTOLOGIA



CAPÍTULO VII - ANATOMIA DO OUVIDO

Paulo de Tarso Moura Borges
Gabriela Moreira Rodrigues
Jennifer Flavin dos Santos Frederico
DOI-Capítulo: 10.47538/AC-2021-10.07

QUESTÕES

1. O pavilhão auricular é formado por uma lâmina de cartilagem elástica de forma irregular que é recoberta por pele fina. Sobre a inervação da pele do pavilhão, marque a alternativa correta:
 - a) Os principais nervos são o auricular magno, o auriculotemporal e o vestibulococlear.
 - b) O nervo auricular magno supre a face cranial e a parte posterior da face lateral.
 - c) Os principais nervos são o ramo auricular do nervo vago, o nervo auriculotemporal do nervo trigêmeo e o nervo grande auricular do plexo cervical.
 - d) O nervo auriculotemporal é ramo do facial.
 - e) O nervo vestibulococlear é responsável por suprir a pele anterior ao meato acústico externo.
2. Sobre os ossículos da audição, marque a alternativa correta:
 - a) Os ossículos fazem parte da orelha interna e são representados pelo martelo, bigorna e estribo.
 - b) O martelo está localizado entre a bigorna e o estribo, se articulando com eles.
 - c) O estribo é o maior dos ossículos e possui uma cabeça, dois ramos e uma base.
 - d) A cabeça do martelo está situada no recesso epitimpânico.
 - e) A base do estribo se articula com o martelo.
3. Qual dos elementos a seguir não faz parte da estrutura da orelha média?
 - a) Ossículos da audição.
 - b) Nervo corda do Tímpano.
 - c) Músculo estapédio.
 - d) Músculo tensor do tímpano.
 - e) Sáculo.
4. O labirinto membranáceo é uma estrutura da orelha interna que participa do estabelecimento do equilíbrio do indivíduo. Sobre o labirinto membranáceo, marque a alternativa correta:
 - a) Contém endolinfa que tem sua composição semelhante ao líquido extracelular, que está localizado em uma posição mais central do labirinto ósseo.
 - b) A perilinfa é adjacente à endolinfa e tem sua composição semelhante ao líquido extracelular.
 - c) O ducto coclear encontra-se no interior do vestíbulo ósseo.
 - d) O labirinto membranáceo é subdividido em labirinto ventricular e coclear.
 - e) Os ossículos da audição estão contidos no labirinto coclear.
5. Sobre a anatomia da orelha, é incorreto afirmar:
 - a) A orelha é formada por parte externa, média e interna.

- b) O órgão do equilíbrio está contido na orelha média.
c) A orelha externa é formada pelo pavilhão e o meato acústico externo.
d) A membrana timpânica é fina, oval e semitransparente.
e) A membrana timpânica tem sua concavidade voltada para o meato acústico externo.
6. Sobre as paredes da cavidade timpânica, assinale a alternativa correta:
a) A orelha média tem o formato de uma pastilha com 4 paredes côncavas.
b) A parede tegmental constitui o assoalho, que separa a cavidade timpânica do bulbo superior da veia jugular interna.
c) A parede jugular é o teto que separa a cavidade timpânica da dura-máter.
d) A parede carótica anterior separa a cavidade timpânica do canal carótico.
e) A parede membranácea é posterior e é constituída quase totalmente pela convexidade em pico da membrana timpânica.
7. Sobre a orelha média, marque a alternativa errada:
a) A cavidade timpânica é estreita e cheia de ar na porção petrosa do temporal.
b) A cavidade timpânica tem duas partes, a cavidade timpânica propriamente dita e o recesso epitimpânico.
c) A tuba auditiva une a cavidade timpânica a porção nasal da faringe.
d) Os músculos associados aos ossículos da audição são: tensor do tímpano e estapédio.
e) A cavidade timpânica é revestida pela túnica serosa que é contínua com o revestimento da tuba auditiva, células mastoideas e antro mastoideo.
8. A tuba auditiva é a estrutura responsável por igualar a pressão da orelha média à atmosférica, permitindo assim a livre movimentação da membrana timpânica. Sobre essa estrutura tão importante, é correto afirmar:
a) O terço anterolateral da tuba é ósseo e o restante é cartilágneo.
b) As artérias da tuba auditiva provêm da artéria faríngea descendente, da artéria meníngea média e da artéria do canal pterigoideo.
c) Os nervos da tuba auditiva se originam no plexo timpânico.
d) A drenagem linfática da tuba auditiva se faz para os linfonodos jugulocarotídeos.
e) Normalmente, não há aposição das paredes da tuba, ela é passivamente aberta.
9. O nervo corda do tímpano é ramo do:
a) NC V.
b) NC VI.
c) NC VII.
d) NC VIII.
e) NC IX.
10. Quais sintomas estão relacionados a lesões do sistema auditivo periférico?
I- Perda auditiva
II- Vertigem
III- Incapacidade da interpretação da capacidade sonora
IV- Zumbido
As afirmativas corretas são:
a) I e II.
b) I, II e IV.

- c) I, III e IV.
- d) III e IV.
- e) Todas as alternativas estão corretas.

11. A membrana timpânica é innervada pelos ramos dos nervos:

- a) NC V, IX e X.
- b) NC III, V e X.
- c) NC VII, IX e X.
- d) NC V, VI e X.
- e) NC VII e X.

12. Em relação à anatomia da orelha interna, qual das estruturas a seguir não faz parte do labirinto?

- a) Modíolo.
- b) Utrículo.
- c) Sáculo.
- d) Canais semicirculares.
- e) Estribo.

13. Diga quais são os ossículos da orelha média e seus locais de inserção.

14. Discorra sobre as paredes da cavidade timpânica, explicitando que estruturas elas separam.

15. O labirinto ósseo da orelha interna é constituído de cavidades contidas na cápsula ótica da parte petrosa do temporal. Cite quais são essas cavidades do labirinto ósseo.

RESPOSTAS E COMENTÁRIOS

1. **A resposta é c).** O ramo auricular do plexo cervical inerva a parte posteroinferior do pavilhão e do conduto. O nervo auriculotemporal (ramo do NC V) inerva a parte anterior do pavilhão e pequena parte do conduto. O NC VII inerva a concha e a parte inicial do conduto (zona de Ramsay Hunt). O ramo auricular do NC X (nervo de Arnold) inerva a parte profunda do conduto e o tímpano (MOORE et al., 2014).

2. **A resposta é d).** Os ossículos da audição fazem parte da orelha média e são compostos pelo martelo, bigorna e estribo. O martelo se fixa na membrana timpânica, estando a cabeça do martelo situada no recesso epitimpânico. A bigorna está localizada entre o martelo e o estribo. O estribo é o menor dos ossículos, ele possui uma cabeça, dois ramos e uma base. A base do estribo se encaixa na janela do vestíbulo (MOORE et al., 2014).

3. **A resposta é e).** Todos os elementos, com exceção do sáculo, fazem parte da orelha média. O sáculo é um elemento do labirinto ósseo do ouvido interno, sendo uma pequena dilatação situada anteriormente ao vestíbulo (DANGELO et al., 1995).

4. **A resposta é b).** A endolinfa é um líquido aquoso cuja composição é semelhante ao do líquido intracelular, enquanto a perilinfa adjacente, que se assemelha ao líquido extracelular, preenche o restante do labirinto ósseo. O labirinto membranáceo é constituído por duas divisões, o labirinto vestibular (vestíbulo membranoso – sáculo e utrículo, e ductos semicirculares) e o labirinto coclear (ducto coclear). O ducto coclear encontra-se no interior da cóclea. Os ossículos da audição fazem parte da orelha média, já o labirinto membranáceo faz parte da orelha interna (MOORE et al., 2014).

5. **A resposta é b).** As orelhas externa e média estão relacionadas com a transferência de som para a orelha interna, que contém o órgão do equilíbrio e também da audição (MOORE et al., 2014).

6. **A resposta é d).** A orelha média tem formato de pastilha com 6 paredes côncavas. A parede tegmental é o teto e é constituída por uma lâmina fina de osso que separa a cavidade timpânica da dura-máter; A parede jugular é o assoalho que separa a cavidade timpânica do bulbo superior da veia jugular interna; a parede membranácea é lateral e é formada quase totalmente pela convexidade em pico da membrana timpânica; a parede labiríntica separa a cavidade timpânica da orelha interna; a parede mastoidea que é posterior tem uma abertura em sua porção superior, o ádito ao antro mastoidea, que une a cavidade timpânica às células mastoideas; a parede carótida é anterior e separa a cavidade timpânica do canal carótido (MOORE et al., 2014).

7. **A resposta é e).** A cavidade timpânica é uma pequena câmara preenchida por ar na porção petrosa do osso temporal. Essa cavidade é revestida pela túnica mucosa e não serosa como é afirmada na alternativa E. Essa túnica mucosa é contínua com o revestimento da tuba auditiva, células mastoideas e antro mastoideo (BENTO, 1998; MOORE et al., 2014).

8. **A resposta é c).** A tuba auditiva tem seu terço posterolateral ósseo e o restante cartilaginoso. Normalmente, há aposição das paredes da parte cartilaginosa da tuba,

fazendo com que essa deva ser ativamente aberta. As artérias da tuba auditiva provêm da artéria faríngea ascendente, e da artéria meníngea média e artéria do canal pterigoideo, e sua drenagem linfática se faz para os linfonodos cervicais profundos. Os nervos da tuba auditiva se originam no plexo timpânico, formando fibras do nervo glossofaríngeo. Anteriormente, a tuba também recebe fibras do gânglio pterigopalatino (MOORE et al., 2014).

9. **A resposta é c).** O nervo corda do tímpano é ramo do nervo facial (NC VII) (MOUSSALE, 1997).

10. **A resposta é b).** As lesões do sistema auditivo periférico causam perda auditiva, vertigem e zumbido. A capacidade de interpretação da sensação sonora está relacionada ao sistema auditivo central (MOORE et al., 2014).

11. **A resposta é a).** A face externa da membrana timpânica é inervada principalmente pelo nervo auriculotemporal, um ramo do NC V; parte da inervação é suprida pelo ramo auricular do NC X. A face interna da membrana timpânica é suprida pelo NC IX (MOORE et al., 2014).

12. **A resposta é e).** O estribo é um ossículo da audição e faz parte da orelha média, enquanto o labirinto faz parte da orelha interna (MOUSSALE, 1997).

13. Os ossículos da orelha média são: martelo, bigorna e estribo. O martelo se fixa na membrana timpânica. A cabeça do martelo situa-se no recesso epitimpânico e se articula com a bigorna, o cabo do martelo está inserido na membrana timpânica. A bigorna se situa entre o martelo e a bigorna e se articula com eles. O seu corpo está no recesso epitimpânico onde se articula com a cabeça do martelo, e sua estrutura interna se articula com o estribo através do processo lenticular. O ramo curto está unido por um ligamento à parede posterior da cavidade timpânica. O estribo se articula com a bigorna através de sua cabeça, a sua base está inserida na janela do vestíbulo (MOORE et al., 2014).

14. **Parede tegumentar:** é o teto da cavidade timpânica, formada por uma fina lâmina óssea, que separa a cavidade timpânica da dura-máter no assoalho da fossa média do crânio.

Parede jugular: é o assoalho da cavidade timpânica, formada por uma lâmina óssea que separa a cavidade timpânica do bulbo superior da veia jugular interna.

Parede membranácea: constitui a parede lateral, é formada quase totalmente pela convexidade em pico da membrana timpânica.

Superiormente: é formada pela parede óssea lateral do recesso epitimpânico. O cabo do martelo está fixado à membrana timpânica, e sua cabeça estende-se até o recesso epitimpânico.

Parede labiríntica: é a parede medial, que separa a cavidade timpânica da orelha interna. O promontório encontra-se na parede labiríntica. É formado pela porção inicial da cóclea, e as janelas oval e redonda que se comunicam com a orelha interna.

Parede mastoidea: constitui a parede posterior. Possui uma abertura em sua porção superior, o ádito ao antro mastoidea, que une a cavidade timpânica às células mastoideas (MOORE et al., 2014).

15. As cavidades do labirinto ósseo são: a cóclea, o vestíbulo do labirinto ósseo e os canais semicirculares (MOUSSALE, 1997).

REFERÊNCIAS BIBLIOGRÁFICAS

BENTO, Ricardo Ferreira. **Tratado de otologia**. Edusp, 1998.

DANGELO, José G. **Anatomia humana sistêmica e segmentar- para o estudante de medicina**. 2.ed. ATHENEU, 1995.

MOORE, Keith L. **Anatomia orientada para a clínica**. 7. ed. Rio de Janeiro: Guanabara Koogan, 2014.

MOUSSALE, Sergio. **Guia prático de otorrinolaringologia: anatomia, fisiologia e semiologia**. EDIPUCRS, 1997.

CAPÍTULO VIII - FISILOGIA DA AUDIÇÃO

Paulo de Tarso Moura Borges
Pedro Jorge Luz Alves Cronemberger
Arthur Augusto Siqueira Carvalho
DOI-Capítulo: 10.47538/AC-2021-10.08

QUESTÕES

1. De maneira similar ao sistema visual, capaz de decodificar e interpretar oscilações no espectro eletromagnético como a luz, o sistema auditivo é responsável pela percepção de oscilações no espectro acústico como ondas mecânicas sonoras. Enquanto nossa visão identifica cores entre as frequências de 400 e 790 THz (comprimento de onda entre 380 e 750 nm), nossa audição, em condições fisiológicas e para a maior parte dos indivíduos, é capaz de identificar sons na seguinte faixa de frequência:

- a) 10 a 10.000 Hz.
- b) 20 a 20.000 Hz.
- c) 200 a 20.000 Hz.
- d) 500 a 10.000 Hz.
- e) 500 a 5.000 Hz.

2. Sobre as estruturas anatômicas envolvidas no processamento auditivo, analise as assertivas a seguir:

I – As diferentes frequências que compõem os sons são melhor representadas em pontos específicos ao longo da membrana tectória, fornecendo a base da organização somatotópica do sistema auditivo.

II – Os sons de maior frequência (mais agudos) são percebidos no ápice da cóclea, enquanto sua base decodifica melhor os sons de menor frequência (mais graves).

III – A separação de frequências ao longo da membrana basilar é aumentada significativamente pela ação das células ciliadas internas da cóclea.

Qual a alternativa correta?

- a) I.
- b) II.
- c) III.
- d) I e II.
- e) II e III.

3. Estrutura cuja função é, através de sua abertura periódica, permitir a troca de ar (arejamento) da cavidade da orelha média. Também equilibra a pressão local à pressão atmosférica de modo a possibilitar a vibração sem obstáculos da unidade tímpano-ossicular:

- a) Tuba auditiva.
- b) Rampa vestibular.
- c) Rampa média ou ducto coclear.
- d) Rampa timpânica.
- e) Nenhuma das anteriores.

4. Analise os itens a seguir sobre a função das estruturas anatômicas e elementos da orelha externa envolvidos no processo da audição:

I – Pavilhão auricular – coleta e transmissão das ondas sonoras através do conduto auditivo externo, permite também a localização da fonte sonora.

II – Meato acústico externo – Meato acústico externo – proteção do aparelho auditivo contra sons intensos, da membrana timpânica, proteção da membrana timpânica, coletar e encaminhar ondas sonoras até a membrana timpânica.

III – Cerume – proteção do revestimento cutâneo da orelha externa, assim como dificulta a proliferação local de fungos e bactérias.

Estão corretas as assertivas:

- a) Somente um item acima está correto.
- b) I e II.
- c) I e III.
- d) II e III.
- e) I, II e III.

5. Assinale a alternativa que **NÃO** descreve uma característica ou função da membrana timpânica:

a) Funciona como receptor e coletor da pressão acústica gerada pela vibração de ondas sonoras.

b) Possui uma forma cônica, o que permite uma maior área funcionante sem necessariamente um canal auditivo mais largo.

c) Proteção da cavidade do ouvido médio contra a entrada de agentes estranhos, uma vez que fecha o final do conduto auditivo externo.

d) O ângulo de aproximadamente 55° que forma com o meato acústico externo e seus ligamentos anulares permite o movimento do tipo “pistão” da membrana timpânica.

e) Ao ser realizada uma pressão positiva sobre a membrana timpânica, o cabo do ossículo que nela está inserido, o martelo, se move medialmente, enquanto sua cabeça se move lateralmente.

6. Os estímulos acústicos ao alcançarem a membrana timpânica podem ser transmitidos à orelha interna de diferentes formas:

I – Por condução óssea, atingem diretamente a cóclea sem passar pelos ossículos.

II – Por difusão, através do ar presente na cavidade timpânica.

III – Por meio da cadeia ossicular.

- a) Somente um item está correto.
- b) I e III.
- c) II e III.
- d) Todos os itens estão corretos e o item I é o mais eficiente.
- e) Todos os itens estão corretos e o item III é o mais eficiente.

7. A orelha média funciona canalizando a energia mecânica acústica da via aérea, um meio de baixa impedância (baixo atrito), para os líquidos no interior da cóclea, um meio de alta impedância (alto atrito). Sem o efeito transformador da orelha média, somente 1/1000 dessa energia chegaria ao interior da cóclea, prejudicando consideravelmente a capacidade auditiva humana. Fazem parte desse mecanismo de compensação de energia mecânica:

I – A razão elevada entre as áreas da membrana timpânica (55 mm^2) e janela oval ($3,2 \text{ mm}^2$) – $A_{mt}/A_{jo} \cong 17$.

II – Mecanismo de alavanca entre os ossículos da orelha média, com a extensão entre o pescoço e manúbrio do martelo sendo 1,3 vezes maior que a extensão do processo longo da bigorna ($C_m/C_b = 1,3$).

III – Forma côncava da membrana timpânica, possibilitando que o martelo se mova com aproximadamente o dobro da força ao vibrar.

- a) Somente um item está correto.
- b) I e II estão corretos.
- c) I e III estão corretos.
- d) II e III estão corretos.
- e) Todos os itens estão corretos.

8. Os líquidos são estados físicos da matéria minimamente compressíveis. A movimentação e vibração da platina estribo são possíveis e são transmitidas adequadamente para os líquidos no interior da cóclea devido a complacência de que estrutura?

- a) Membrana do forame oval.
- b) Membrana da janela redonda.
- c) Membrana timpânica.
- d) Membrana basilar.
- e) Líquido intracoclear.

9. A transdução mecanoelétrica é o processo realizado na cóclea, consistindo na conversão da energia mecânica acústica em impulsos biológicos elétricos. As células da cóclea e sua respectiva organela mecanossensível responsáveis por esse fenômeno são:

- a) Células ciliadas e feixe de estereocílios.
- b) Células ciliadas e corpúsculos de Meissner.
- c) Células de sustentação do órgão de Corti e feixe de estereocílios.
- d) Neurônios e corpúsculos de Meissner.
- e) Neurônios e terminações nervosas livres.

10. Núcleo do sistema nervoso central participante das vias de processamento da localização espacial da origem sonora:

- a) Núcleo coclear ventral anterior.
- b) Núcleo coclear ventral posterior.
- c) Núcleo coclear dorsal.
- d) Complexo olivar superior.
- e) Há mais de uma alternativa acima correta.

11. Sobre as alterações centrais da fisiologia auditiva, analise os itens a seguir:

I – A *surdez central* afeta mais a discriminação auditiva do que os limiares. Para sua identificação é necessário avaliar o poder de discriminação de frequências, intensidades e tempo.

II – A *surdez verbal* é um tipo de surdez central caracterizada pela incapacidade de compreensão linguística. A fala é fluente, mas desprovida de sentido, ao passo em que a leitura e escrita permanecem preservadas. Sons não verbais são identificados corretamente.

III – A *surdez verbal* pode ser ocasionada por acidentes vasculares encefálicos que cursem com lesões da conexão entre o corpo geniculado medial e giro temporal transversal anterior (área 41 e 42 de Brodmann) do lado dominante, ou de fibras que provém do lobo temporal contralateral através do corpo caloso.

IV – Na *agnosia auditiva* é outro tipo de surdez central na qual os pacientes são incapazes de reconhecer sons não verbais usuais como a campainha do telefone. Ocasionalmente por lesões do lobo temporal direito.

V – A *surdez cortical* é a combinação de agnosia auditiva + surdez verbal.

Estão corretas:

- a) 1 alternativa.
- b) 2 alternativas.
- c) 3 alternativas.
- d) 4 alternativas.
- e) 5 alternativas.

12. Sobre as emissões otoacústicas, assinale a alternativa correta:

- a) São geradas por estruturas da orelha externa.
- b) São geradas por estruturas da orelha média.
- c) São geradas por estruturas da orelha interna, especificamente as células ciliadas externas.
- d) São geradas por estruturas da orelha interna, especificamente as células ciliadas internas.
- e) Substâncias ototóxicas (como aminoglicosídeos e furosemida) e exposição a ruídos não alteram as emissões otoacústicas.

13. Cite os músculos estriados da orelha média, descreva sucintamente sua anatomia (inserção e inervação) e explique sua função no sistema auditivo.

14. A audição humana utiliza um sistema de transdução direto (abertura mecânica direta) para conversão do estímulo sensorial em atividade/impulsos elétricos. Receptores olfatórios, visuais e gustativos, por outro lado, por exemplo, utilizam cascatas de mensageiros secundários para ocasionar a abertura de seus canais iônicos celulares e consequente despolarização. Explique a vantagem e desvantagem desses diferentes processos de transdução, e a importância da transdução direta para a audição.

15. Explique o processo de condução e transdução das ondas sonoras na orelha interna.

RESPOSTAS E COMENTÁRIOS

1. **A resposta é b).** A faixa de frequência acústica sensível para audição humana é entre 20 e 20.000 Hz, para a maioria dos indivíduos e em condições fisiológicas (OXENHAM, 2018).

2. **A resposta é c).** A membrana basilar localiza-se ao longo da cóclea e vibra em resposta às ondas sonoras que entram na cóclea pelas vibrações do tímpano e ossos do ouvido interno. Cada região específica da membrana basilar responde melhor a uma determinada frequência, denominada de frequência característica (FC), fornecendo a base da organização tonotópica do sistema auditivo. O gradiente é distribuído de modo que as menores frequências são melhor percebidas mais próximo ao ápice da cóclea, enquanto as maiores frequências são melhor percebidas mais próximo à base da cóclea. Tal separação tonotópica das frequências sonoras ao longo da membrana basilar é intensificada pelo mecanismo biológico ativo das células ciliadas externas (OXENHAM, 2018).

3. **A resposta é a).** A tuba auditiva permite o arejamento da cavidade da orelha média, equilibrando a pressão local à pressão atmosférica de modo a possibilitar a vibração sem obstáculos da unidade tímpano-ossicular. As rampas vestibular, timpânica e média (ducto coclear) são estruturas componentes do labirinto anterior ou cóclea, esta última contém o órgão de Corti, responsável pela transdução mecanoelétrica (KURC; AMATUZZI, 2011).

4. **A resposta é e).** Todas as assertivas estão corretas. A orelha externa é o órgão responsável principalmente pela recepção de sons, transmitindo-os em direção ao ouvido médio. Suas estruturas anatômicas e elementos são responsáveis igualmente pela proteção (mecânica e biológica contra fungos e bactérias), localização da origem da fonte sonora e manutenção da homeostase (temperatura e umidade) necessárias para manutenção da função adequada da membrana timpânica (AIRES, 2013; MINITI; BENTO; BUTUGAN, 2000).

5. **A resposta é d).** Devido ao ângulo de aproximadamente 55° que forma com o meato acústico externo e devido também a seus ligamentos anulares, a membrana timpânica executa um movimento que **NÃO** é tipo “pistão”, mas sim lateroinferior, como balanço lateral (AIRES, 2013; MINITI; BENTO; BUTUGAN, 2000).

6. **A resposta é e).** Os estímulos acústicos após atingirem a membrana timpânica podem ser transmitidos para cóclea via cadeia ossicular (método mais eficiente), por condução óssea (sem passar pelos ossículos) e por difusão através do ar presente na cavidade timpânica (KURC; AMATUZZI, 2011).

7. **A resposta é e).** Todos os itens listados fazem parte dos mecanismos de compensação de energia mecânica acústica pela orelha interna: a razão elevada entre membrana timpânica e membrana da janela oval ($A_{mt}/A_{jo} = 17$), a razão superior a um entre a comprimento do martelo e bigorna ($C_m/C_b = 1,3$), e a duplicação da força do martelo pela dinâmica entre a membrana timpânica e esse ossículo. Juntos, esses mecanismos poderiam propiciar teoricamente um aumento de $17 \times 1,3 \times 2 = 44,2$ na pressão no interior da cóclea em relação a pressão timpânica, levando a um ganho de 33 dB no

processamento auditivo. Na prática, no entanto, observa-se que há uma pequena perda de energia na membrana timpânica por reflexão, resultando em um ganho menor do que o teoricamente previsto (KURC; AMATUZZI, 2011).

8. **A resposta é b).** A presença da janela redonda e de sua membrana complacente permite o movimento da platina do estrido e as adequadas vibrações de ondas acústicas no líquido intracoclear (possibilita a existência de uma onda hidromecânica nesse meio). Existe um acoplamento dinâmico entre essas estruturas, de modo que quando o estrido move-se para dentro a membrana da janela oval move-se para fora (KURC; AMATUZZI, 2011).

9. **A resposta é a).** A organela responsável pela transdução mecanoelétrica do órgão de Corti são os feixes de estereocílios, compostos de um conjunto de cerca de cem prolongamentos celulares preenchidos por actina, organizados em ordem decrescente e conectados entre si por conexões laterais e conexões entre suas extremidades (*tip-link*). Tal organela pertence às células ciliadas. O movimento da endolinfa ocasiona o deslocamento desse aglomerado de feixes, induzindo a abertura de canais iônicos direta ou indiretamente conectados aos *tip-links*. Dessa forma, ocorre um influxo de cargas positivas, gerando uma despolarização das células ciliadas e formação inicial de um impulso elétrico que será conduzido ao sistema nervoso central (KURC; AMATUZZI, 2011).

10. **A resposta é e).** As alternativas a) e d) correspondem a estruturas envolvidas no processo de localização espacial dos sons. **Núcleo coclear ventral anterior** – dá origem à *estria acústica ventral*, suas fibras se dirigem ao COMPLEXO OLIVAR SUPERIOR, associado à localização espacial e ações que requerem a convergência de informações de ambos os ouvidos. **Núcleo coclear ventral posterior** – origina a *estria acústica intermediária*, conecta-se aos núcleos periolivares e núcleos do lemnisco lateral e colículo inferior. Função não bem esclarecida. **Núcleo coclear dorsal** – origina a *estria acústica dorsal* (trato monaural contralateral), leva somente informações da orelha contralateral. É o ponto inicial tanto do processamento auditivo central como o primeiro local de convergência multissensorial da audição (ALBERNAZ, 2011).

11. **A resposta é e).** Todas as alternativas estão corretas. Importante atentar-se para a diferenciação dos tipos distúrbios auditivos centrais. O próprio texto das assertivas fornece a explicação para cada subtipo (ALBERNAZ, 2011).

12. **A resposta é c).** As emissões otoacústicas são sons gerados pela atividade mecânica intracoclear, sendo que as células ciliadas externas exercem um papel central na sua geração. Tais emissões podem ser detectadas no canal auditivo externo, seja espontaneamente ou mediante estímulos sonoros. Portanto, a análise das emissões otoacústicas em pacientes, se tornou parte importante nos diagnósticos audiológicos (pela verificação da integridade das células ciliadas externas), sendo inclusive utilizadas em situações de triagem neonatal (MAIA, 2011).

13. Os músculos tensor do tímpano e estapédio são os dois menores músculos estriados esqueléticos no corpo humano, estando localizados no interior da orelha média. O primeiro liga-se ao martelo, estando inervado pelo nervo trigêmeo, enquanto o último conecta-se ao estribo e é inervado por ramos do nervo facial. Sua função é alterar a

transmissão sonora pelo aumento da rigidez (e consequentemente da impedância) do sistema tímpano-ossicular, o que resulta na atenuação da intensidade dos sons que passam para o ouvido interno. O músculo estapediano desliza a articulação incudoestapediana, como resposta reflexa bilateral a sons muito intensos (acima de 80 dB). Já o músculo tensor do tímpano, funciona durante a deglutição, puxando o manúbrio do martelo, internalizando a membrana timpânica e auxiliando na troca de ar da cavidade timpânica. A latência desses reflexos é de cerca de 10 ms, de modo que a cóclea não está protegida de sons intensos de duração muito curta (KURC; AMATUZZI, 2011; KURC, 2018).

14. Uma das principais vantagens na utilização de cascatas bioquímicas intracelulares é a possibilidade de modulação do sinal recebido (amplificação, adaptação e/ou dessensibilização de estímulos sensitivos por exemplo), por meio do controle do número e funcionamento dos elementos do aparato enzimático responsáveis pela geração dos mensageiros secundários. O processo de transdução direto, por outro lado, beneficia-se da velocidade de conversão elétrica. As células ciliadas operam mais rapidamente que os neurônios e qualquer outro receptor sensorial, sendo essa agilidade indispensável para audição direcional humana, visto que para uma identificação precisa da origem sonora, o sistema auditivo precisa ser capaz de discriminar uma diferença de 20 μ s entre o tempo de chegada de um som em cada ouvido. Além disso, para percepção de frequências sonoras da ordem 20.000 Hz, o canal transdutor precisa operar vinte mil vezes por segundo, exigindo uma capacidade de transdução mecanoelétrica extremamente veloz (KURC; AMATUZZI, 2011; KURC, 2018).

15. A vibração do estribo promove movimentos dos líquidos no interior da cóclea. Enquanto a perilinfa preenche as rampas timpânica e vestibular, que correm paralelamente e se encontram no ápice da cóclea (helicotrema), a endolinfa preenche a rampa média ou ducto coclear. O movimento da perilinfa é possibilitado pela presença da membrana complacente de janela oval que se move no sentido oposto ao da platina do estribo. Uma vez estabelecido os movimentos de ondas mecânicas sonoras no interior da cóclea, os feixes de estereocílios das células ciliadas do órgão de Corti (localizado na rampa média ou ducto coclear) irão vibrar concomitantemente, abrindo canais iônicos que induzirão a despolarização dessas células e a geração de um impulso nervoso a ser transmitido pelo nervo coclear (HALL; GUYTON, 2017; MINITI; BENTO; BUTUGAN, 2000).

REFERÊNCIAS BIBLIOGRÁFICAS

- AIRES, Margarida de Mello. **Fisiologia**. 4 ed. Rio de Janeiro: Guanabara Koogan, 2013. 1335 p.
- ALBERNAZ, Pedro Luiz Mangabeira. Nervos Cocleares e Vias Auditivas Centrais. In: CALDAS NETO, Silvio et al. **Tratado de Otorrinolaringologia e Cirurgia Cervicofacial**. 2. ed. São Paulo: Roca, 2011. Cap. 17. p. 325-332.
- HALL, John Edward; GUYTON, Arthur C. **Guyton & Hall tratado de fisiologia médica**. 13. ed. Rio de Janeiro: Elsevier, 2017.
- KURC, Mauricio; AMATUZZI, Mônica Gondim. Fisiologia da Audição. In: CALDAS NETO, Silvio et al. **Tratado de Otorrinolaringologia e Cirurgia Cervicofacial**. 2. ed. São Paulo: Roca, 2011. Cap. 15. p. 302-307.
- KURC, M. Fisiologia da Audição. In: **Tratado de Otorrinolaringologia**. 3ª ed. Rio de Janeiro: Elsevier, 2018. p. 314.
- MAIA, Francisco Carlos Zuma e. Emissões Otoacústicas. In: CALDAS NETO, Silvio et al. **Tratado de Otorrinolaringologia e Cirurgia Cervicofacial**. 2. ed. São Paulo: Roca, 2011. Cap. 24. p. 431-440.
- MINITI, Aroldo; BENTO, Ricardo Ferreira; BUTUGAN, Ossamu. **Otorrinolaringologia: clínica e cirúrgica**. 2. ed. São Paulo: Atheneu, 2000. 487 p.
- OXENHAM, Andrew J.. How We Hear: The Perception and Neural Coding of Sound. **Annual Review Of Psychology**, v. 69, n. 1, p. 27-50, 4 jan. 2018. Annual Reviews. <http://dx.doi.org/10.1146/annurev-psych-122216-011635>.

CAPÍTULO IX - OTITE EXTERNA AGUDA

Paulo de Tarso Moura Borges
Alessandro Henrique de Sousa Oliveira Altino
Victor Paschoall Leal de Sousa
DOI-Capítulo: 10.47538/AC-2021-10.09

QUESTÕES

1. São fatores desencadeantes para a otite externa difusa aguda (OEDA), exceto:
 - a) Cerume Impactado.
 - b) Prurido.
 - c) Ausência de cerume.
 - d) Não uso de cotonetes.
 - e) Próteses auditivas.
2. A otite externa difusa aguda (OEDA) pode ser definida como uma inflamação difusa do canal auditivo externo (CAE), que, além disso, pode atingir a membrana timpânica e o pavilhão da orelha. Com relação à essa patologia, assinale a alternativa correta:
 - a) É mais comum em idosos, com incidência que aumenta a partir dos 50 anos de idade.
 - b) É mais frequente no verão, época que favorece à infecção por *Staphylococcus auricularis*, o principal agente causador da OEDA.
 - c) Possui como sintomas mais presentes a dor e o prurido, apesar de não ser uma patologia capaz de provocar perda auditiva.
 - d) A impactação do cerume é um dos fatores desencadeantes para o desenvolvimento da OEDA. Contudo, este fator pode ser facilmente resolvido com o uso frequente de cotonetes.
 - e) São medidas preventivas para a OEDA: uso de gotas otológicas ácidas antes de nadar, após nadar ou à noite; uso de secador de cabelo para secar o CAE; uso de protetores auriculares ao nadar e evitar traumas no CAE.
3. Com relação à otite externa necrotizante, assinale a alternativa correta:
 - a) As orelhas dos pacientes diabéticos são mais colonizadas que a dos não diabéticos por *P. aeruginosa*, o que explica a patogênese.
 - b) O cerume em diabéticos tem pH neutro, ao contrário do que ocorre em pessoas normais, nos quais é ácido e, portanto, mostra uma perda de um mecanismo de defesa.
 - c) O sintoma mais frequente é uma otalgia usualmente lancinante, a qual é responsiva ao uso de analgésicos.
 - d) Por ser uma simples afecção local, pode ser feito apenas o uso de antibiótico tópico, o sistêmico não se mostra necessário.
 - e) A mortalidade da otite externa necrotizante é significativa, principalmente nos indivíduos imunocompetentes, os quais fazem uma reação de hipersensibilidade à infecção e provocam grandes prejuízos ao indivíduo.
4. Otite externa aguda localizada (OEAL) é a infecção das unidades pilosebáceas encontradas no terço lateral do conduto auditivo externo (CAE). Com relação a isso, marque a alternativa falsa:
 - a) O principal agente etiológico é *P. aeruginosa*.

- b) Os principais sintomas são otalgia e prurido.
- c) O tratamento inicial consiste na cuidadosa limpeza local.
- d) A utilização de analgésicos e AINH ajuda a aliviar o desconforto do paciente.
- e) Não se deve ocluir o CAE com gazes ou algodão para prevenir a proliferação de bactérias anaeróbias.

5. M.A.B., masculino, 15 anos, chega ao consultório médico relatando otalgia muito intensa e súbita seguida por uma otorreia sanguinolenta, além de uma infecção de vias aéreas superiores. Na otoscopia, são observadas bolhas hemorrágicas vermelho-azuladas cobrindo a pele do conduto auditivo externo ósseo e na membrana timpânica. Com relação a isso, dentre as alternativas a seguir, qual o diagnóstico mais provável?

- a) Otite externa crônica.
- b) Otite média aguda.
- c) Otite externa bolhosa.
- d) Celulite auricular.
- e) Otite externa aguda localizada.

6. (Pref. Rio de Janeiro - RJ - 2017) A doença de evolução lenta, localizada na cartilagem do pavilhão auricular, acompanhada de dor intensa, proveniente de outras infecções, lacerações, contusões ou cirurgias, cuja evolução pode causar deformidades antiestéticas, caracteriza a otite externa denominada de:

- a) Maligna.
- b) Granulosa.
- c) Pericondrite.
- d) Estenosante.
- e) Difusa aguda.

7. (Pref. Rio de Janeiro - RJ - 2017) Paciente com queixas de otalgia intensa e aguda, devido à infecção estafilocócica de um folículo piloso do meato acústico externo, podendo o edema causar eventual diminuição da audição, estando a membrana timpânica normal, caracterizam a otite externa:

- a) Latente.
- b) Localizada.
- c) Necrosante.
- d) Eczematosa.
- e) Maligna.

8. (Pref. Bocaiúva - MG - UNIMONTES, 2016 - modificada) O exame de imagem de maior sensibilidade no diagnóstico da otite externa necrotizante (maligna) é:

- a) A cintilografia com Citrate-Ga67.
- b) A tomografia computadorizada.
- c) A cintilografia com MDP-Tc99.
- d) A ressonância magnética com gadolínio.
- e) Radiografia de crânio.

9. Em relação às otites externas bacterianas agudas simples, necrotizantes (ou malignas) e localizadas, assinale a alternativa que indica o(s) agente(s) bacteriano(s) mais frequente(s).

- a) *Pseudomonas aeruginosa* para as duas primeiras e *Staphylococcus aureus* para a localizada.
- b) *Pseudomonas aeruginosa* para todas.
- c) *Streptococcus epidermidis*, *Pseudomonas aeruginosa* e *Staphylococcus aureus*, respectivamente.
- d) *Pseudomonas aeruginosa*, *Staphylococcus aureus* e *Pseudomonas aeruginosa*, respectivamente.
- e) *Staphylococcus aureus* para todas.

10. (Prof. Aguai - SP - Médico Otorrinolaringologista, 2016 - Modificada) A otite externa é uma afecção inflamatória ou infecciosa do canal auditivo externo. Indique quais são os sintomas de uma otite externa:

- a) Otalgia, coceira, sensação de plenitude auricular, otorreia e diminuição da audição
- b) Otalgia, dificuldade de atenção, coceira e vermelhidão.
- c) Não há sinais e sintomas aparentes, o paciente apenas se queixa de excesso de cerúmen.
- d) Principalmente otalgia e prurido, mas não causa hipoacusia.
- e) Nenhuma das alternativas

11. (NUCEPE-FMS, 2019 - modificada) A otite externa necrotizante afeta mais frequentemente diabéticos, com extensão da infecção óssea para a base do crânio através das fissuras de Santorini pela *P. aeruginosa*. Quais nervos cranianos são mais comumente envolvidos?

- a) VII, X, XI.
- b) V, VII, IX.
- c) X, IV, XI.
- d) VIII, IX, X.
- e) VII, XI, XII

12. (Prof. Parnamirim-RN-COMPERVE, 2019 - modificada) O médico otorrinolaringologista está atendendo um paciente octogenário com um quadro de otalgia de forte intensidade, encaminhado por otite externa. O paciente faz uso de prótese auditiva retroauricular bilateral, é diabético controlado com insulina e dieta e está sendo acompanhado pelo médico da Estratégia de Saúde da Família. Fez tratamento há 8 dias com gotas tópicas de polimixina B, lidocaína e paracetamol, sem melhora. Ao avaliar o paciente e seu histórico clínico, o especialista conclui que a hipótese diagnóstica correta é:

- a) Otite externa aguda, de causa fúngica, pois há dor de forte intensidade em uso de prótese auditiva retroauricular em idoso diabético.
- b) Otite externa necrotizante, pois o sintoma é uma otalgia de intensidade forte, resistente ao uso de analgésicos em idosos diabéticos.
- c) Otite média aguda, pois há dor de forte intensidade em idoso diabético, usuário de prótese auditiva retroauricular.
- d) Otite externa inflamatória reacional à polimixina B, usada na pele da orelha externa do idoso diabético usuário de prótese auditiva.
- e) Nenhuma das anteriores.

13. (Prof. Parnamirim-RN-COMPERVE, 2019 - modificada) O otorrinolaringologista observa que em uma região onde é comum o banho diário em rios e mar para

entretenimentos é prevalente a otite externa aguda. Sobre o conhecimento da fisiologia e dos recursos de proteção do meato acústico externo contra infecções e a entrada de corpos estranhos, é considerado mecanismo protetor:

- a) A secreção glandular formando uma cobertura de cerume sobre a pele.
- b) A presença de fâneros na porção óssea do meato acústico externo.
- c) O PH fisiológico básico em torno de 8 no meato acústico externo.
- d) O comprimento de cerca de 50 mm do meato acústico externo.
- e) A limpeza frequente com cotonetes.

14. (SEHAC-RJ-FDC, 2019) O exame para acompanhamento e critério de cura da otite externa necrotizante é:

- a) Tomografia computadorizada das mastoides.
- b) Ressonância Nuclear Magnética das mastoides.
- c) Cintilografia óssea com tecnécio-99.
- d) Cintilografia óssea com galio-67.
- e) VHS e níveis glicêmicos.

15. (CEFET-MRN-BA, 2019) Sobre a otite externa necrosante, analise as assertivas e identifique com V as verdadeiras e com F as falsas.

- O patógeno mais comumente encontrado é o *Staphylococcus aureus*.
- Acomete pacientes imunocomprometidos, mais comumente idosos e diabéticos, em especial, insulino dependentes.
- A cintilografia com galio 67 é bastante útil no diagnóstico, enquanto a cintilografia com tecnécio 99 é um bom parâmetro para acompanhar resposta ao tratamento.

A alternativa que contém a sequência correta, de cima para baixo, é

- a) V V F.
- b) V F V.
- c) F V V.
- d) F V F.
- e) F F V.

16. (Pref. Canoinhas-SC-Médico Otorrinolaringologista, 2019) Sobre inflamações que ocorrem no ouvido, É CORRETO afirmar que:

- a) Na otite externa, quando as glândulas ceruminosas são afetadas, há um aumento na produção do cerume.
- b) O Agente etiológico mais comum isolado na otite externa é a *Pseudomonas aeruginosa*.
- c) A condrodermatite nodular da hélice ocorre com mais frequência em crianças e mulheres.
- d) Na condrodermatite nodular, há na base da úlcera infiltrado inflamatório com a presença apenas de polimorfonucleares.
- e) Nenhuma das alternativas

17. (CEFET-BA-Médico Otorrinolaringologista, 2017) Paciente, sexo masculino, 86 anos, insulino dependente, apresentou quadro de otalgia e otorreia em ouvido direito. Foi iniciado tratamento com gota otológica e limpeza do conduto auditivo externo (CAE), porém, o paciente evoluiu com piora da otalgia e da otorreia, que se tornou piossanguinolenta, referindo também cefaleia, e dor importante na articulação

temporomandibular. Exame otológico evidenciou edema do CAE e presença de tecido de granulação na parede do CAE.

Sobre esse caso, analise as assertivas e identifique com V as verdadeiras e com F as falsas.

() O exame de imagem padrão ouro para se acompanhar a resposta ao tratamento é a cintilografia com tecnécio.

() O início do tratamento deve ser realizado com antimicrobianos com eficiente cobertura antipseudomonas até que o resultado da cultura seja concluído.

() O diagnóstico mais provável é otite externa necrosante, e a tomografia computadorizada de ossos temporais e a cintilografia com tecnécio auxiliam no diagnóstico.

A alternativa que contém a sequência correta, de cima para baixo, é:

a) V V F.

b) V F F.

c) V F V.

d) F V V.

e) F V F.

18. Com relação ao tratamento da otite externa aguda, pode-se afirmar, exceto:

a) Na maioria dos casos é necessária a realização de cultura bacteriana para a detecção específica do agente.

b) A maioria dos pacientes se recupera sem uma terapia específica antipseudomonas.

c) Em caso de perfuração da membrana timpânica, deve-se evitar agentes na forma de solução.

d) Logo de início, deve ser feita a retirada de crostas, escamas e a descamação epitelial do meato acústico externo.

e) Em caso de edema do canal acústico externo, deve ser realizado um tampão para facilitar o uso da medicação.

19. Acerca de otite externa aguda localizada, julgue as assertivas a seguir em verdadeiro (V) ou falso (F):

I- Durante o exame físico, a inspeção demonstra tumefação à entrada do conduto auditivo externo, acompanhada de hiperemia, edema de pele e enfartamento de linfonodos regionais.

II- No exame otoscópico, geralmente observa-se a membrana timpânica normal.

III- Por tratar-se de uma afecção localizada, deve-se evitar utilizar medicamentos sistêmicos.

a) VVV.

b) VVF.

c) VFF.

d) FFF.

e) FVF.

20. A otite externa aguda difusa é conhecida por “orelha de nadador”, apesar que pode acometer também pessoas que não tenham nadado recentemente. Com relação a essa patologia, marque a alternativa correta:

a) A retirada constante do cerume consiste em um fator protetor contra a otite externa aguda difusa.

- b) Pelo caráter difuso da otite externa aguda difusa, o uso de antibióticos sistêmicos é de rotina.
- c) Um dos meios utilizados para o tratamento da inflamação gerada pela otite externa aguda difusa é a solução de Burow (acetato de alumínio em água).
- d) O principal agente da patologia é o *Staphylococcus aureus*.
- e) Uma das desvantagens da terapia tópica é a impossibilidade de administrar altas concentrações de antibióticos.

21. A otite externa aguda é uma patologia de caráter multifatorial e que requer cuidados preventivos. Com a isso, assinale a alternativa que não corresponde a um possível fator desencadeante:

- a) Limpeza regular do cerume do canal auditivo.
- b) Sudorese excessiva.
- c) Seborreia.
- d) Exposição à água.
- e) Uso de secador de cabelo para secar o conduto auditivo externo.

22. A otite externa aguda possui etiologia multifatorial e, muitas vezes, diversos sintomas em comum com várias outras patologias, possuindo assim diversos diagnósticos diferenciais. Com relação a estes, julgue os itens a seguir em verdadeiro (V) ou falso (F) e assinale a alternativa correspondente:

I- Um dos principais diagnósticos diferenciais é otite média aguda, sendo essa distinção de fundamental importância no tratamento, pois a externa necessita de antibióticos tópicos, enquanto a média precisa de antibióticos sistêmicos.

II- Afecções dermatológicas do canal auditivo externo, como eczema, seborreia e outras dermatoses inflamatórias são relativamente comuns no canal auditivo e podem imitar a otite externa aguda, apesar de que não são conhecidas relações secundárias entre a patologia das mesmas.

III- Infecções virais do conduto ouvido externo, causadas por varicela, sarampo ou herpes vírus, são raros, mas são de importante diferenciação com a otite externa aguda. O herpes vírus, por exemplo, pode provocar vesículas no canal auditivo externo e otalgia importante.

- a) VVV.
- b) VVF.
- c) VFV.
- d) FFV.
- e) FVV.

23. A otite externa é uma inflamação do canal auditivo externo, geralmente com infecção. Essa inflamação é geralmente generalizada em todo o canal auditivo externo, por isso é frequentemente chamada de “otite externa difusa”, mas também possui casos de afecção localizada, como furúnculos. Com relação a isso, julgue as assertivas a seguir em verdadeiro (V) ou falso (F) e marque a alternativa correspondente.

I- A otite externa tem formas: aguda (<6 semanas), crônica (> 6 meses) e necrosante.

II- *Pseudomonas aeruginosas* e *Staphylococcus aureus* são os patógenos bacterianos mais frequentes, mas o crescimento de fungos (como *Aspergillus niger* e *candida*) também é comum, especialmente após o tratamento com antibióticos.

III- O diagnóstico deve levar em conta a diferenciação entre otite média aguda e otite externa e decidir qual a causa subjacente mais provável (por exemplo, bacteriana, fúngica, dermatite).

- a) Todas as alternativas estão corretas.
- b) Todas as alternativas estão erradas.
- c) Apenas as alternativas I e II estão corretas.
- d) Apenas as alternativas I e III estão corretas.
- e) Apenas as alternativas II e III estão corretas.

24. Paciente, MAP, homem, 21 anos, chega ao consultório médico com queixas de otalgia, plenitude auricular e otorreia, além de um desconforto e prurido na orelha desde o dia anterior. Em sua história, relata ter ido para o interior da sua cidade há menos de uma semana com banhos frequentes em uma lagoa localizada na região. Ao exame, o médico percebe piora na dor com tração do pavilhão auricular e na palpação do tragus. Sabendo disso, assinale a alternativa que aponta para o provável diagnóstico do paciente:

- a) Otite externa aguda.
- b) Otite externa crônica.
- c) Pericondrite.
- d) Otite externa maligna.
- e) Dermatite seborreica

25. Descreva a apresentação clínica da otite externa aguda ao longo de sua história natural.

26. Discorra acerca dos critérios diagnósticos para otite externa aguda.

27. Um homem de 35 anos de idade tem história de 2 dias de surto de otalgia intensa e plenitude auricular. O paciente se queixa de otorreia e leve perda de audição. Ele relata que os sintomas começaram após nadar. Não há relato de febre. No exame físico, o meato acústico externo se apresenta difusamente edemaciado e eritematoso. O tragus do paciente está sensível e ele sente dor ao movimentar a aurícula. A membrana timpânica pode ser visualizada parcialmente em função do edema. A concha e o pavilhão auricular aparentam estar normais. O exame do pescoço não revela linfadenopatia. Qual o provável diagnóstico?

28. Para a patologia da questão anterior, qual o tratamento adequado?

29. A otite externa aguda localizada (OEAL) é a infecção das unidades pilosebáceas encontradas no terço lateral do CAE, sendo o principal agente etiológico o *Staphylococcus aureus*. Comente acerca das causas que levam a essa infecção, bem como os seus principais sintomas.

30. Acerca da patologia comentada na questão anterior, OEAL, comente sobre o tratamento recomendado para a afecção.

RESPOSTAS E COMENTÁRIOS

1. **A resposta é d).** Todos os fatores citados apresentam risco para a ocorrência da otite, contudo, o não uso do cotonete se mostraria como um fator protetor, já que pode provocar trauma e até impactar o cerume, desencadeando, ainda, outros fatores de risco (MELO; WIDOLIN, 2011; MELO et al., 2018).

2. **A resposta é e).** A OEEDA tem um pico de casos entre os 7 e os 12 anos de idade e uma redução após os 50 anos, sendo mais comum no verão (pelas altas temperaturas e umidade), tendo a bactéria *Pseudomonas aeruginosa* como principal agente (38%). Os principais sintomas da doença são dor e prurido, respectivamente, mas foi capaz de provocar perda auditiva em 32% dos casos. Além disso, o uso de cotonetes em si, é considerado um fator de risco, pois pode gerar traumas (MELO; WIDOLIN, 2011; MELO et al., 2018).

3. **A resposta é b).** Não há diferença na colonização por *P. aeruginosa* entre os diabéticos e os não diabéticos, sendo que, no sintoma mais frequente da doença, a otalgia, usualmente lancinante, não há resposta efetiva ao uso de analgésicos. Além disso, no tratamento da otite externa necrosante, há a necessidade do uso de antibiótico endovenoso (sistêmico). Ademais, a gravidade e a mortalidade da patologia estão intimamente relacionadas com uma imunossupressão acentuada, destacando-se em pacientes portadores de AIDS (MELO; WIDOLIN, 2011; MELO et al., 2018).

4. **A resposta é a).** O principal agente etiológico na OEAL é *Staphylococcus aureus* AIDS (MELO; WIDOLIN, 2011; MELO et al., 2018).

5. **A resposta é c).** A descrição do caso clínico é típica de um paciente portador de otite externa bolhosa, sendo, dentre as alternativas, a que mais se enquadra na situação e, portanto, o provável diagnóstico (MELO; WIDOLIN, 2011; MELO et al., 2018).

6. **A resposta é c).** Comentário: pericondrite e condrite auricular são processos inflamatórios do pericôndrio e da cartilagem da orelha externa, respectivamente. Podem ser ocasionados pela extensão de processos infecciosos, tais como celulite auricular, otite externa aguda ou ainda por traumatismos. Trauma acidental, cirúrgico ou a colocação de piercing na concha podem carrear bactérias para o pericôndrio, desencadeando a infecção. A presença de coleções entre o pericôndrio e a cartilagem do pavilhão impede a irrigação desta, podendo causar deformações ou necrose da mesma (MELO; WIDOLIN, 2011; MELO et al., 2018).

7. **A resposta é b).** O principal agente da otite externa aguda localizada é o *Staphylococcus aureus*, sendo geralmente ocasionado pela obstrução de folículos pilosos ou de ductos das glândulas sebáceas. A infecção gera uma inflamação, que gera os principais sintomas da patologia, como otalgia e prurido, além de uma possível queixa de hipoacusia, tal como está elencado no enunciado da questão (MELO; WIDOLIN, 2011; MELO et al., 2018).

8. **A resposta é c).** Com relação à otite externa necrotizante, a cintilografia com tecnécio-99 é útil para o diagnóstico da osteíte e tem alta sensibilidade (97,8%), representando

atividade osteoblástica. O exame é positivo em osteomielite aguda e crônica, bem como em áreas de trauma, o que revela sua baixa especificidade (MELO; WIDOLIN, 2011; MELO et al., 2018).

9. **A resposta é a).** *Pseudomonas aeruginosa* é o principal agente causador, tanto da otite externa bacteriana aguda simples, quanto da otite externa necrotizante. Por sua vez, a otite externa aguda localizada possui como principal agente o *Staphylococcus aureus* (MELO; WIDOLIN, 2011; MELO et al., 2018).

10. **A resposta é a).** A otite externa possui como principais sintomas a otalgia e o prurido, sendo relatado, por alguns pacientes, hipoacusia (diminuição da audição). Além disso, há a presença de sensação de plenitude auricular e otorreia, devido à inflamação derivada à infecção do conduto auditivo externo (MELO; WIDOLIN, 2011; MELO et al., 2018).

11. **A resposta é a).** Na otite externa necrotizante paralisia facial periférica pode ocorrer pelo envolvimento do forame estilomastoideo ou por necrose do NC-VII em infecções avançadas, levando a um mau prognóstico. Os nervos mais comumente envolvidos são os NC-VII, NC-X e o NC-XI (ORTEGA FILHO, 2011).

12. **A resposta é b).** Os pacientes com otite externa necrotizante geralmente apresentam otalgia grave a profunda, refratária ao uso de analgésicos típicos. A dor é geralmente mais intensa do que na otite externa simples, geralmente é pior à noite e pode se estender até a região pré-auricular sobre a articulação temporomandibular (MORALES; EISENMAN, D. J.; RAGHAVAN, 2019).

13. **A resposta é a).** Cerume tem várias funções de proteção no canal do ouvido. Em primeiro lugar, ela proporciona uma barreira cerosa que protege o epitélio da degradação causada pela exposição excessiva à umidade. Em segundo lugar, o cerume tem um pH ligeiramente ácido e uma atividade lisossomal que inibe o crescimento de bactérias e fungos (WIPPERMAN, 2014).

14. **A resposta é d).** Na cintilografia com gálio-67, este se incorpora às proteínas e polimorfonucleares nos locais de infecção formando complexos com a lactoferrina. Ela é capaz de mostrar o foco de infecção aguda, mas não toda a extensão do processo osteomielítico. À medida que passa o tempo, o exame com gálio pode voltar ao normal, enquanto o com tecnécio-99 pode demorar a normalizar. Dessa forma, recomenda-se para acompanhamento, estudos sequenciais mensais com gálio para monitorar a resposta à terapia instituída (MELO; WIDOLIN, 2011; MELO et al., 2018).

15. **A resposta é d).** Na otite externa necrosante o agente mais comum é a *Pseudomonas aeruginosa*. Além disso, na cintilografia com gálio-67, este se incorpora às proteínas e polimorfonucleares nos locais de infecção formando complexos com a lactoferrina. Ela é capaz de mostrar o foco de infecção aguda, mas não toda a extensão do processo osteomielítico. À medida que passa o tempo, o exame com gálio pode voltar ao normal, enquanto o com tecnécio-99 pode demorar a normalizar. Desta forma, recomenda-se o estudo inicial dos pacientes com tecnécio e gálio e para acompanhamento, estudos sequenciais mensais com gálio para monitorar a resposta à terapia instituída (MELO; WIDOLIN, 2011; MELO et al., 2018).

16. **A resposta é b).** A *Pseudomonas aeruginosa* é o microrganismo mais frequentemente isolado da otorreia nas otites externas agudas, chegando a estar presente em até 38% dos casos em alguns relatos (MELO; WIDOLIN, 2011; MELO et al., 2018).

17. **A resposta é d).** Na cintilografia com gálio-67, este se incorpora às proteínas e polimorfonucleares nos locais de infecção formando complexos com a lactoferrina. Ela é capaz de mostrar o foco de infecção aguda, mas não toda a extensão do processo osteomielítico. À medida que passa o tempo, o exame com gálio pode voltar ao normal, enquanto o com tecnécio-99 pode demorar a normalizar. Dessa forma, recomenda-se para acompanhamento, estudos sequenciais mensais com gálio para monitorar a resposta à terapia instituída (MELO; WIDOLIN, 2011; MELO et al., 2018).

18. **A resposta é a).** Na maioria dos casos de otite externa aguda, não é necessária a realização de culturas bacterianas. Contudo, em casos de o paciente não apresentar melhora após um período razoável de tratamento, pode ser feita a coleta de culturas. Sendo isolada *Pseudomonas aeruginosa* em paciente não responsivo ao tratamento empírico, deve-se iniciar um composto antipseudomonas específico (LOPES FILHO, 1994).

19. **A resposta é b).** Estabelece-se como tratamento: limpeza cuidadosa e delicada através de lavagem com água, para reduzir o edema local, e secagem completa do conduto. A seguir, é feita antisepsia e curativo local com creme contendo antibióticos associados a corticosteroides fluorados. O conduto é deixado aberto, ou seja, não obliterado com gaze ou algodão. É necessário o uso de antibióticos por via sistêmica, analgésicos, anti-inflamatórios e calor através de compressas locais de três a quatro vezes ao dia durante 15 minutos (GRANDIS; KAMERER, 1994).

20. **A resposta é c).** Na otite externa aguda difusa, o cerume consiste em um fator protetor, pois sua perda resulta em excesso de umidade, que, junto com o calor, propiciam a infecção e a maceração da pele. Para o tratamento, geralmente a terapia antibiótica sistêmica é reservada para os casos mais graves, que ocorrem geralmente em imunossuprimidos. Além disso, a terapia preferida é a tópica, pois é capaz de ser utilizada em altas doses de concentração, sendo eficaz contra micro-organismos que necessitem de doses maiores para serem afetados. Por fim, vale ressaltar que o principal agente da otite externa aguda difusa é o *Pseudomonas aeruginosa* (MELO; WIDOLIN, 2011; MELO et al., 2018).

21. **A resposta é e).** Uma das causas mais comuns que levam à otite externa aguda é a umidificação e a presença de água no conduto auditivo externo, sendo por vezes relacionada com o ato de nadar. Assim, há a propiciação de um meio para o desenvolvimento de infecções, levando em conta o fato de que a própria água é capaz de alterar e aumentar o pH da região do conduto (pH ácido é considerado um meio protetor para infecções). Dessa forma, o uso de secadores de cabelos para retirar o excesso de água, o uso de gotas otológicas ácidas e de protetores auriculares antes de nadar, mostram-se como fatores protetores contra a otite externa aguda (MELO; WIDOLIN, 2011; ROSENFELD, 2014; MELO et al., 2018).

22. **A resposta é c).** As afecções dermatológicas são realmente de diagnóstico diferencial importante com a otite externa aguda, possuindo, inclusive, sintomas parecidos, como prurido, eritema e otalgia. Contudo, deve-se lembrar que elas comumente levam a traumas na pele, que podem ocasionar infecções secundárias, levando a uma possível otite externa aguda, justificando suas correlações secundárias na patologia (ROSENFELD, 2014).

23. **A resposta é e).** A otite externa realmente pode ser subdividida em aguda, crônica e necrosante, contudo, para ser crônica, o tempo de afecção deve ser de mais de 3 meses, não de 6 meses, e para ser aguda, o tempo está corretamente explicitado, menos de 6 semanas. O restante das assertivas está correto (HAJIOFF; MACKETH, 2015).

24. **A resposta é a).** O diagnóstico de otite externa aguda, geralmente é eminentemente clínico e requer uma história de início rápido (nas últimas 48 horas) ocorrendo nas últimas 3 semanas com sinais e sintomas de inflamação do canal auditivo. Os sintomas incluem otalgia, comichão ou plenitude, com ou sem perda auditiva. Geralmente há história de banhos ou nados e de uma dor que é pior com tração no pavilhão auricular ou palpação do tragus, que são marcas da otite externa aguda (WIPPERMAN, 2014).

25. Pacientes com AOE (otite externa aguda) possuem início rápido da dor de ouvido, plenitude e otorreias. A dor é pior com a tração no pavilhão auricular ou com a palpação do tragus sendo uma marca da AOE. Nos estágios iniciais, os pacientes podem sentir um leve desconforto e prurido na orelha. No exame, o canal auditivo pode ser eritematoso e ligeiramente edematoso; com otorreia. Muitas vezes a gravidade da dor sentida pelo paciente é desproporcional ao exame físico. À medida que a doença progride, o canal pode tornar-se extremamente edematoso e quase obstruído de otorreias e detritos adicionais. A inflamação pode se difundir para a membrana timpânica, causando miringite. A sensação de plenitude auricular pode ocorrer, bem como a perda de audição, se a obstrução for grave. Linfadenite regional e celulite em torno do pavilhão auricular podem estar presentes (WIPPERMAN, 2014).

26. I- Início rápido (geralmente dentro de 48 horas) nas últimas 3 semanas;
II- Sintomas de inflamação do canal auditivo que incluem: Otalgia (geralmente grave), coceira ou plenitude com ou sem perda auditiva ou dor na mandíbula;
III- Sinais de inflamação do canal auditivo que incluem: Sensibilidade do tragus, aurícula ou ambos ou edema difuso do canal auditivo, eritema ou ambos com ou sem otorreia, linfadenite regional, eritema da membrana timpânica ou celulite do pavilhão acústico e pele adjacente (WIPPERMAN, 2014).

27. O provável diagnóstico é Otite Externa Aguda (OEA), a qual conta como história típica aquela do paciente com sintomas que começam após nadar, sendo os principais sintomas a otorreia e o prurido, além de uma possível hipoacusia. Além disso, há a presença de otorreia e de sinais inflamatórios em decorrência da infecção. A dor que piora com a tração do pavilhão externo e com a palpação do tragus é típica da OEA (WIPPERMAN, 2014).

28. Os pilares do tratamento para AOE incluem o controle da dor, tratamento de infecção, e evitar fatores precipitantes. Esses objetivos são alcançados, na maioria das vezes, com o uso de antibióticos e corticoides tópicos, além de medicação oral para a dor, se

necessário. Antibióticos orais raramente são necessários. Antibióticos tópicos são eficazes na maioria dos casos, sendo mais usados os aminoglicosídeos ou fluoroquinolonas. A escolha do antibiótico deve basear-se em fatores tais como o risco de ototoxicidade, sensibilidade de contato, disponibilidade, custo e esquemas de dosagem e a adesão do paciente. Para o controle da dor podem ser usados medicamentos como acetaminofeno ou ibuprofeno. A natação deve ser evitada até a resolução do caso (WIPPERMAN, 2014).

29. A OEAL é geralmente ocasionada pela obstrução dos folículos pilosos ou dos ductos das glândulas sebáceas associadas a esses folículos. A causa mais comum dessa obstrução é o trauma (utilização de plugues auriculares, manipulação do CAE com diferentes instrumentos), mas pode também ser desencadeada por otite externa difusa. Os sintomas são a dor localizada e o prurido. A otalgia é de forte intensidade, muitas vezes dificultando a otoscopia. O paciente pode referir hipoacusia, nos casos em que o abscesso oclui o CAE. Linfadenopatia regional pode estar presente. A presença de secreção não é comum até que ocorra a ruptura e a drenagem do abscesso (CALDAS NETO et al., 2011).

30. O tratamento consiste inicialmente na cuidadosa limpeza local. Este procedimento pode ser dificultado pela forte otalgia. Pode-se utilizar irrigação com soro fisiológico (se não houver perfuração da membrana timpânica) ou algodão montado em um estilete e umedecido. utilização de analgésicos e AINH alivia o desconforto do paciente. Nas fases iniciais, antes que tenha ocorrido a drenagem do abscesso, o uso de antibióticos tópicos e/ou sistêmicos pode resolver o processo. A utilização de compressas quentes intermitentes (15min a cada hora) pode levar à drenagem espontânea da lesão. Dependendo da gravidade do processo, pode ser necessária a utilização de antibióticos sistêmicos com atividade antiestafilocócica. Pode-se utilizar uma penicilina penicilinase-resistente, como a cloxacilina, na dose de 250 a 500mg via oral quatro vezes ao dia ou uma cefalosporina de primeira geração, como a cefalexina na mesma dose (CALDAS NETO et al., 2011).

REFERÊNCIAS BIBLIOGRÁFICAS

MELO, A.N.; WIDOLIN, L.C. Afecções Inflamatórias da Orelha Externa. In: CALDAS NETO, S. et al. **Tratado de Otorrinolaringologia e Cirurgia Cervicofacial**. v. 2, 2ª. ed. São Paulo: Roca, 2011. p. 32-47.

MELO, A.N. et al. Afecções da Orelha Externa. In: **Tratado de Otorrinolaringologia**. 3ª. ed. Rio de Janeiro: Elsevier, 2018. p. 107-116.

ORTEGA FILHO, R. C. Otite Externa Necrotizante: relato de caso e revisão de literatura. **Coleciona SUS, HSPM-Produção**, Sec. Munic. Saúde SP, Sec. Munic. Saúde. *s. n;* 2011. 20. São Paulo, 2011.

HAJIOFF, D.; MACKETH, S. Otitis Externa. *BMJ Clinical Evidence*. June, 2015.
MORALES, R. E., EISENMAN, D. J., & RAGHAVAN, P. Imaging Necrotizing Otitis Externa. **Seminars in Roentgenology**. p. 5, July 2019.

GRANDIS, J.R.; KAMERER, D.B. Otite Externa. In: LOPES FILHO, O. C.; CAMPOS, C. A. In: **Tratado de otorrinolaringologia**. 1ª. ed. São Paulo: Roca, 1994. p. 651-662.

ROSENFELD, R, M. et al. Clinical Practice Guideline. **Otolaryngology–Head and Neck Surgery**, [s.l.], v. 150, n. 1, fev., p. 1-24, 2014.

WIPPERMAN, J. Otitis Externa - Primary Care: **Clinics in Office Practice**, [s.l.], Elsevier BV, v. 41, n. 1, p.1-9, mar. 2014.

CAPÍTULO X - OTITE EXTERNA CRÔNICA

Paulo de Tarso Moura Borges
Arthur Augusto Siqueira Carvalho
Samuel Chaves Cardoso de Matos
DOI-Capítulo: 10.47538/AC-2021-10.10

QUESTÕES

1. Sobre a otite externa crônica, assinale a alternativa correta:

- a) Não há relação da otite externa crônica com outros distúrbios dermatológicos, como seborreia, psoríase, dermatite de contato ou doenças autoimunes.
- b) O acúmulo de descamação no meato acústico externo pode causar uma perda auditiva primária, bem como a exacerbação de uma perda prévia.
- c) Ao diagnóstico de complicações da otite externa crônica, o paciente deve ser avaliado imediatamente para tratamento cirúrgico, visto que a etiologia de base estabilizada não é preconizada.
- d) Como profilaxia de otites externas crônicas, é indicado a lavagem com água ou soro nas otites agudas, embora haja o risco de aumento da otorreia.
- e) Uma das complicações do uso de corticoides não-fluorados é a atrofia do epitélio.

2. Assinale a alternativa **incorreta** sobre a otite externa crônica:

- a) Caracteriza-se por aumento da espessura da pele do canal auditivo externo (CAE), com sinais de ressecamento e alteração da descamação das camadas superficiais, propiciando e mantendo a estagnação de debris epiteliais, favorecendo infecções recidivantes.
- b) O quadro clínico é caracterizado pelo prurido intenso, ressecamento da pele do meato acústico externo e hipoacusia. A dor é um fator marcante.
- c) As culturas são negativas ou com flora não patogênica.
- d) Praticantes de esportes aquáticos podem ser submetidos a profilaxia, a partir do uso de vacinas subcutâneas.
- e) É uma doença de etiologia mista, sendo que a infecção e a hipersensibilidade têm papel importante.

3. São tratamentos preconizados para a otite externa crônica:

- a) Antibióticos e anti-inflamatórios.
- b) Gotas tópicas acidificantes antes ou depois das práticas desportivas.
- c) Agentes queratoplásticos e corticosteroides.
- d) Conchomeatoplastia.
- e) Todas as alternativas.

4) Está relacionada à otite externa crônica:

- a) Aumento da quantidade de cerume hidrofóbico no conduto auditivo externo.
- b) Diminuição do pH da camada epitelial do conduto auditivo externo.
- c) Exposição à água ou a outros contaminantes.
- d) Abuso de antibióticos sistêmicos.
- e) Todas as alternativas.

5. Analise as assertivas:

I - A hipoacusia como consequência de otites externas crônicas é irreversível, assim como as alterações cutâneas, também irreversíveis.

II - O uso de ácido salicílico é importante para reduzir a descamação nas otites externas crônicas.

III - A estenose completa é uma complicação rara e grave das otites externas crônicas.

São corretas:

- a) Somente I.
- b) Somente II.
- c) Somente II e III.
- d) Somente I e II.
- e) Somente I e III.

6. É **errado** sobre otites externas crônicas:

- a) São duas vezes mais comuns em mulheres.
- b) São unilaterais em 90% dos casos.
- c) Tem caráter genético, mas não hereditário.
- d) Identificar fatores predisponentes é fundamental.
- e) Cirurgia é tratamento de escolha para estenoses graves e há sucesso na reconstrução de uma membrana timpânica funcional.

7. Em relação à otite externa, assinale a alternativa correta:

- a) O acometimento da membrana timpânica é mais frequente na otite externa crônica do que na aguda.
- b) A cultura é geralmente positiva para agentes conhecidamente patogênicos ou para flora não patogênica.
- c) Suor e umidade são fatores protetores para o acometimento dermatológico, fato que explica a menor ocorrência em atletas.
- d) O uso de cotonetes é proscrito apenas em algumas situações, podendo ser utilizado após banhos prolongados.
- e) O uso de corticoides é restrito, visto que pode piorar quadros infecciosos, inclusive um quadro inflamatório-descamativo de otites externas.

8. Julgue as alternativas e assinale a soma das alternativas corretas:

2 - Dermatite de contato a brincos e objetos de proteção podem ser causas de otite externa crônica, pois estão relacionadas a infecções bacterianas e fúngicas, principais causas de otite externa crônica.

4 - Cerca de 50% dos pacientes com otite externa crônica se relacionam com a entidade clínica: dermatite atópica.

6 - Uma hipersensibilidade tipo IV ao tratamento tópico da forma aguda está relacionada à forma crônica da otite externa.

- a) 10.
- b) 12.
- c) 6.
- d) 8.
- e) 4.

9. É possível afirmar acerca das otites externas crônicas:
- Infecções secundárias fúngicas e bacterianas podem acontecer, indicando que a persistência, mesmo com tratamento da dermatite, pode ser mal interpretada como falha do tratamento.
 - Um furúnculo no meato acústico externo pode acontecer em otites externas agudas, mas não em crônicas, sendo uma diferença básica entre as duas.
 - Moldes intra-auriculares são opção terapêutica em situações de estenose do meato acústico, sendo feitos antes de cirurgia. Se impossível, a cirurgia passa a ser a escolha.
 - A dermatite eczematosa e a infecção bacteriana formam a grande maioria dos casos, sendo as infecções fúngicas a exceção, ocorrendo mais raramente.
 - O uso de antibióticos está proscrito se não houver confirmação do agente, pois pode piorar uma infecção fúngica e levar à perda de audição irreversível.
10. Qual classe de medicamentos deve ser evitada e qual sua principal complicação nas otites externas crônicas?
- Antibióticos tópicos – superinfecção fúngica.
 - Antibióticos tópicos – atrofia do epitélio.
 - Corticoides fluorados – atrofia do epitélio.
 - Antifúngicos tópicos – ototoxicidade.
 - Corticoides fluorados – ototoxicidade.
11. Em casos de otite externa alérgica, qual medida mais adequada?
- Fazer lavagem contínua e evitar o evento desencadeante.
 - Evitar o evento desencadeante e prescrever antibióticos com menor potencial alergênico, se suspeitar.
 - Prescrever antibióticos com menor potencial alergênico e utilizar protetores de ouvido para reduzir o contato com o meio externo e, conseqüentemente, reações alérgicas.
 - Indicar preparações com pH ligeiramente básico, para neutralizar o pH levemente ácido do meato acústico externo.
 - Todas as medidas acima são recomendadas.
12. Quais os principais agentes encontrados em culturas de cerume de otites externas crônicas, em ordem decrescente?
- Candida albicans*
 - Diphtheroid
 - Staphylococcus epidermidis*
 - Pseudomonas aeruginosa*
- I, II, IV e III.
 - IV, II, I e III.
 - III, II, I, IV.
 - III, I, IV, II.
 - II, IV, I, III.
13. O tratamento com antibióticos sistêmicos nas otites externas crônicas pode ser necessário em:
- Usuários de corticosteroides sistêmicos.
 - Portadores de diabetes.
 - Imunodeprimidos.

- d) Portadores de dermatites crônicas secundárias.
- e) Todas as alternativas acima.

14. A alternativa **falsa** sobre as otites externas crônicas é:

- a) Otorreia mucopurulenta pode ser observada quando há escoriação da pele com infecção secundária agudizada.
- b) É proposto um tratamento profilático para praticantes de esportes aquáticos com o uso de vacinas subcutâneas preparadas a partir de toxinas atenuadas.
- c) É necessária a suspensão das atividades esportivas aquáticas, juntamente com a profilaxia quando esta for utilizada.
- d) Pode-se realizar lavagem com água morna e posterior secagem do canal auditivo externo (CAE), o que alivia o prurido e restabelece a audição quando o canal está obliterado por descamações celulares.
- e) O tratamento é local e o objetivo é restaurar a pele normal do CAE e promover a produção de cerume, o que pode ser obtido com a sua limpeza frequente e o debridamento local (proporciona maior contato da pele com a medicação) seguidos da aplicação tópica de agentes acidificantes e secativos.

15. Assinale a alternativa correta em relação à otite externa crônica:

- a) A *budesonida* é uma das escolhas de corticoides para o tratamento de otites externas crônicas, principalmente pelo seu potencial preventivo de estenoses, uma complicação potencialmente grave e de tratamento cirúrgico.
- b) Sua apresentação geralmente envolve infecção difusa de alto grau com duração de meses ou até mesmo anos.
- c) Embora com alguns fatores de risco semelhantes, otorreias por infecções de orelha média não podem ser causa para otites externas crônicas.
- d) História pregressa ou familiar de alergias e asma não são fatores de risco para otites externas crônicas, embora o componente imunológico seja importante. Apenas a dermatite atópica é relatada como entidade associada.
- e) Todas as alternativas são falsas.

16. São recomendações para pacientes com otites externas crônicas:

- a) Atentar para a limpeza com cotonetes e uso de objetos que possam funcionar como corpo estranho no meato acústico externo.
- b) A limpeza do meato acústico externo, bem como secar a orelha e o uso de álcool podem ser medidas necessárias.
- c) Usuários de próteses auditivas devem ter cuidado redobrado, visto que um fator de risco pode ser o acúmulo de umidade atrás desses moldes.
- d) O tratamento de doenças dermatológicas sistêmicas, como psoríase e dermatite atópica deve ser rigoroso, pois são entidades relacionadas a otites externas crônicas.
- e) Todas as alternativas são corretas.

17. É correto sobre otites externas crônicas:

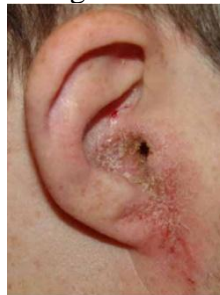- a) O gênero fúngico mais encontrado é o *Aspergillus*.
- b) Após o tratamento, é esperada uma redução considerável de cerume, ocorrendo em até 80% dos pacientes, cerca de 270 dias após o início.

- c) A predileção racial não é comprovada, embora populações com meatos acústicos maiores tenham maior prevalência, visto que o acúmulo de umidade é dado em um grau maior nesses grupos.
- d) Ácido acético é uma escolha de tratamento tópico para otites externas crônicas com o paciente portador de psoríase.
- e) As alternativas “a” e “d” são corretas.

18. Sobre a imagem abaixo, assinale a alternativa correta sobre o mais provável diagnóstico e causa:

- a) Otite média crônica – psoríase.
- b) Otite externa aguda – *Pseudomonas*.
- c) Otite externa crônica – dermatite seborreica.
- d) Otite externa aguda – *Aspergillus*.
- e) Otite externa crônica – *Pseudomonas*.

Figura 10.1



Fonte: <https://www.sun.ac.za/english/faculty/healthsciences/surgical-sciences/Documents/Topic%20Presentations/Otitis%20Externa.pdf>

19. Sobre o eczema crônico como causa de otites externas crônicas, é correto afirmar:
- a) É mais comum o acometimento no sexo masculino entre a 5ª e 6ª década.
 - b) É incomum o acometimento secundário por bactérias. A otomicose é mais frequente.
 - c) O tratamento com hidrocortisona é proscrito.
 - d) É comum a liquenificação e prurido, sendo a otalgia sintoma mais raro.
 - e) “c” e “d” são corretas.

20. Analise os itens a seguir:

I - Embora encontrados em ambas, fungos são mais frequentes em otites externas agudas do que em crônicas, estando relacionados ao uso de gotas otológicas.

II - Infecções fúngicas associadas a bacterianas são conhecidamente mais relacionadas a corpos estranhos que possam ser inseridos no ouvido externo, como próteses.

III - O mais marcante da doença aguda é a otalgia, enquanto na doença crônica, o prurido é notadamente principal.

São corretas:

- a) I e II.
- b) II e III.
- c) I, II e III.
- d) I e III.
- e) Somente II.

21. Observe as afirmações abaixo e responda:

I - A taxa de reinfecções em portadores de otites médias crônicas não é alta na população em geral, embora não seja verdade para nadadores e portadores de dermatites crônicas eczematosas.

II - A etiologia das otites externas crônicas é dual. Tem-se conhecimento tanto da parte imunológica quanto da parte infecciosa. Pode ocorrer quando não há tratamento correto de doenças inflamatórias ou infecciosas.

III - Trauma secundário a prurido de uma otite eczematosa pode desencadear otomicose secundária.

IV - A vacinação é dividida em 3 fases, com aumento gradual do antígeno, em um período de 90 dias.

São corretas:

- a) Duas alternativas.
- b) Uma alternativa.
- c) Três alternativas.
- d) Todas as alternativas.
- e) Nenhuma alternativa.

22. Assinale a alternativa correta sobre otites externas crônicas:

a) Em até 60% dos casos, é necessária a utilização de antibióticos e corticoides sistêmicos pela alta capacidade de penetração e liquenificação nos quadros clínicos da otite externa crônica.

b) Pacientes com estenose já são candidatos para cirurgia, mesmo que sem perda auditiva considerável.

c) A audiometria pode ser utilizada para o diagnóstico de hipoacusia, bem como para avaliar as frequências principais de ocorrência.

d) Quando houver infecção fúngica secundária persistente, o tratamento cirúrgico torna-se a primeira opção para prevenção da hipoacusia e estenose, visto a proscrição de antifúngicos sistêmicos.

e) Nenhuma alternativa está correta.

23. A soma das alternativas corretas sobre prevenção de otites externas crônicas é:

2 - Secadores específicos para o conduto auditivo externo – *eardryer* - são alternativas preventivas bem interessantes para reduzir a umidade nesse local após banhos, embora secador de cabelo normal também possa ser útil.

4 - A educação para a redução do excesso de zelo dos pacientes para com a limpeza do conduto auditivo externo é necessária, pois a manutenção do cerume em quantidades satisfatórias mantém o pH na faixa adequada.

6 - “Plugs” de silicone, tanto moldados ao tragus, quanto penetrando o conduto são alternativas inviáveis para praticantes de esportes aquáticos.

- a) 6.
- b) 8.
- c) 10.
- d) 12.
- e) 4.

24. É geralmente negativo em testes de contato para hipersensibilidade em pacientes com otites externas crônicas:

- a) Neomicina.
- b) Cloreto de Benzalcônio.
- c) Sulfato de Níquel.
- d) Framicetina.
- e) Pomada de Nistatina.

QUESTÕES 25 A 30 BASEADAS NO CASO CLÍNICO ABAIXO:

Paciente NSR, 46 anos, masculino, residente em Teresina-PI, atleta de polo aquático e portador de dermatite seborreica. Chega ao consultório do otorrinolaringologista com queixas de prurido e hipoacusia no ouvido direito há 6 meses, com piora nas últimas semanas, tempo no qual também sentiu leve otalgia. Na história, ele refere o uso de *plugs* aderidos ao conduto auditivo externo quando vai praticar o esporte e que muitas vezes não utiliza secador de maneira adequada. O prurido, segundo ele, o levou a utilizar cotonetes e outros objetos que encontrava no momento, pois era insuportável e atrapalhava sua qualidade de vida, levando a ferimentos no local. Além disso, refere uma preocupação excessiva com a limpeza dos ouvidos e retirada de cerume.

- 25. Qual o principal diagnóstico do paciente acima? É possível alguma associação?
- 26. Que exames complementares seriam sugeridos para o caso? Cite pelo menos 2 e justifique a escolha.
- 27. Quais fatores de risco podem ser encontrados na história clínica do paciente?
- 28. Quais as opções terapêuticas em ordem de complexidade e nível da menos invasiva para a mais invasiva?
- 29. Quais recomendações básicas seriam fundamentais para o paciente após o tratamento do quadro para evitar recidivas?
- 30. Esse paciente é um potencial candidato à profilaxia com vacina? Se sim, como deveria ocorrer?

RESPOSTAS E COMENTÁRIOS

1. **A resposta é b).** A redução de audição causada por uma otite externa crônica, tanto pode ser primária à essa condição, quanto agravar um quadro pré-existente. A relação dessa condição com doenças dermatológicas é bem documentada. A estabilização da doença causadora é primordial antes do tratamento cirúrgico, bem como a tentativa de um tratamento conservador e avaliação de estenose. A lavagem com água em uma otite externa aguda não funciona como profilaxia da otite externa crônica, aumentando a otorreia. A atrofia do epitélio é complicação de corticoides fluorados (MELO; WIDOLIN, 2011; MELO et al., 2018).
2. **A resposta é b).** A dor não é fator marcante das otites externas crônicas, embora o quadro clínico dessa alternativa esteja correto. As alterações do CAE estão coerentes na alternativa, bem como o favorecimento de infecções redicivantes. As culturas geralmente são negativas ou com floras não patogênicas. A vacina para praticantes de esportes aquáticos é uma alternativa profilática. A infecção e a hipersensibilidade são conhecidamente fatores relacionados na etiologia da doença (SANTOS, 2005).
3. **A resposta é e).** Todas as alternativas apresentadas são corretas, pois são opções terapêuticas, desde o tratamento conservador até o cirúrgico, como é o caso da conchomeatoplastia (MELO; WIDOLIN, 2011; MELO et al., 2018).
4. **A resposta é c).** A exposição à água ou a outros contaminantes é fator de risco para desenvolvimento de otites externas crônicas. O cerume aumentado é fator protetor, bem como a diminuição de pH. Abuso de antibióticos sistêmicos não tem evidências na literatura como fator de risco (DEVESA et al., 2003).
5. **A resposta é c).** A hipoacusia como consequência das otites externas crônicas é reversível. O ácido salicílico reduz a descamação das otites externas crônicas. A estenose completa, embora rara, é grave (MELO; WIDOLIN, 2011; MELO et al., 2018).
6. **A resposta é b).** São bilaterais em até 50% dos casos. São mais comuns em mulheres e têm caráter genético, porém não hereditário. Na avaliação de um caso, sempre buscar os fatores predisponentes. A reconstrução de membrana timpânica funcional é feita com êxito, além de ser a cirurgia escolhida para casos de estenoses graves (SANDER, 2001).
7. **A resposta é a).** A otite externa aguda tem acometimento timpânico menos comum do que a crônica. A cultura é geralmente negativa. Suor e umidade são fatores de risco para essa entidade clínica. O uso de cotonetes é proscrito, pois o trauma provocado por eles ou outros objetos é fator de risco para a condição (OSGUTHORPE, 2006).
8. **A resposta é b).** A questão infecciosa e a inflamatória, como por exemplo, dermatite de contato, são fatores que andam juntos na etiologia da doença. A dermatite atópica está presente em até 50% dos pacientes com otite externa crônica. A hipersensibilidade relacionada é a tipo IV, ou mediada por linfócitos T (SOOD et al., 2002).

9. **A resposta é a).** Fungos e bactérias podem acometer o meato acústico externo de forma secundária à inflamação prévia. Furúnculo pode acometer otites externas crônicas. Moldes intra-auriculares não são opção terapêutica em situações de estenose. A infecção fúngica, ou otomicose, é uma situação frequente nesses casos. O uso de antibióticos não está proscrito, sendo uma das principais opções terapêuticas (SOOD et al., 2002).

10. **A resposta é c).** A atrofia do epitélio é conhecidamente uma complicação do uso de corticoides fluorados. Preferir ácido salicílico para prevenir complicações (MELO; WIDOLIN, 2011).

11. **A resposta é b).** Identificar o evento desencadeante e evitá-lo é fundamental, bem como procurar antibióticos com menor potencial alergênico para não causar piora da inflamação. Fazer lavagem contínua não é uma conduta indicada. Protetores de ouvido também não são indicados. O pH básico é um fator de risco, pois se afasta do pH normal do meato acústico externo (DEVESA et al., 2003).

12. **A resposta é c).** A ordem, começando do agente mais encontrado é: *Staphylococcus epidermidis*, Diphtheroid, *Candida albicans* e *Pseudomonas aeruginosa* (PATA et al., 2004).

13. **A resposta é e).** Em todas as situações apontadas, deve ser avaliado o uso de antibióticos sistêmicos, atentando para quadros de imunossupressão e portadores de dermatites sistêmicas, como psoríase (GUATIMOSIM et al., 2004).

14. **A resposta é c).** A suspensão das atividades esportivas aquáticas não é necessária junto com a profilaxia. A otorreia mucopurulenta pode ser observada em casos de infecções secundárias. Vacinas subcutâneas são possibilidades profiláticas para atletas de esportes aquáticos. A lavagem com água morna e secagem do CAE não está proscrito e ajuda em caso de descamações celulares. O tratamento tópico é mais eficaz se houver limpeza local, para um aumento de superfície de contato (SANTOS, 2005).

15. **A resposta é a).** A Budenosida é um corticoide que pode ser usado para otites externas crônicas, principalmente pela capacidade de reverter estenoses. A infecção é geralmente de baixo grau. Otorreias de orelha média podem ser causas para otites externas crônicas. História familiar ou pessoal de atopia é fator de risco (SMITH et al., 1990).

16. **A resposta é e).** Cotonetes e corpos estranhos podem ser fatores desencadeantes e até facilitadores de otomicoses. Limpeza, secagem e uso de álcool são medidas prescritas. A umidade acumulada atrás de próteses auditivas é um quadro de risco e merece atenção aumentada. As doenças dermatológicas devem ser estabilizadas, pois são causas frequentes de otites externas crônicas (MELO; WIDOLIN, 2011).

17. **A resposta é a).** O gênero fúngico mais encontrado é o *Aspergillus*. O tratamento visa aumentar o cerume. Quanto menor o meato acústico, maior o fator de risco para o desenvolvimento da doença. Ácido acético é uma escolha de tratamento tópico para portadores de otomicoses (PATA et al., 2004).

18. **A resposta é c).** Pela imagem, é mais provável que seja uma otite externa, pela localização da lesão. Além disso, o eczema crônico e a liquenificação são mais características de lesões mais crônicas. Logo, a Dermatite Seborreica é a mais provável causa, dentre as alternativas, da otite crônica apresentada (NAUDÉ, 2019).

19. **A resposta é d).** Liquenificação e prurido são muito frequentes e a otalgia, mais rara. O acometimento do sexo feminino é mais frequente. Infecções bacterianas e fúngicas não são infrequentes. A hidrocortisona pode ser utilizada (OSGUTHORPE, 2006).

20. **A resposta é b).** Fungos são mais frequentes em otites externas crônicas do que agudas, estando relacionados ao uso de gotas otológicas. Corpos estranhos estão relacionados a infecções secundárias. A otalgia é sintoma característico da doença aguda, enquanto o prurido é da crônica (OSGUTHORPE, 2006).

21. **A resposta é c).** A taxa de reinfecções é alta tanto para nadadores e portadores de doenças dermatológicas crônicas quanto para a população em geral. A etiologia é dual: infecciosa e imunológica. Trauma secundário a prurido por otite eczematosa pode ser porta de entrada para infecções fúngicas. A vacina preventiva é dada em um período de 90 dias, dividida em 3 fases, com aumento gradual do antígeno (SANTOS, 2005).

22. **A resposta é c).** A audiometria é um exame complementar para o diagnóstico de hipoacusias e para avaliar as frequências de ocorrência. Corticoides e antibióticos sistêmicos são necessários na minoria dos casos. A estenose só leva um paciente a ser candidato à cirurgia se houver perda auditiva considerável. Não há proscrição para tratamento antifúngico sistêmico e o tratamento cirúrgico só deve ser considerado em estenose considerável e hipoacusia significativa (MELO; WIDOLIN, 2011; MELO et al., 2018).

23. **A resposta é a).** Secadores de cabelo comuns podem ser utilizados para secar o conduto auditivo externo, reduzindo a umidade, embora há aparelhos mais modernos e voltados para esse fim, como *eardryer*. O zelo excessivo com a limpeza do CAE pode ser prejudicial pela redução excessiva do cerume e mudança de pH para faixas não adequadas. “Plugs” moldados ao tragus podem ser opções para praticantes de esportes aquáticos (OSGUTHORPE, 2006).

24. **A resposta é e).** Os *Patch Tests* ou testes de contato indicam a hipersensibilidade para alguns medicamentos específicos em pacientes com otite externa crônica. Dentre os medicamentos listados na questão, o único que não apresentou resultados positivos foi a pomada de Nistatina (DEVOS et al., 2000).

25. O principal diagnóstico diferencial do caso acima é a otite externa crônica eczematosa, pois o paciente possui queixas de prurido e hipoacusia, superiores à otalgia; há 6 meses. A história patológica pregressa do paciente indica a presença de Dermatite Seborreica, o que reforça ainda mais a hipótese. A associação com otomicose é possível, visto que as práticas do paciente de utilizar objetos e cotonetes para aliviar o prurido levavam a ferimentos locais, que poderiam ser porta de entrada para micro-organismos, levando a infecções secundárias (SANTOS, 2005).

26. Poderiam ser pedidos exames complementares para o caso clínico descrito. Um deles poderia ser a audiometria, para avaliar o grau de perda auditiva, acrescentando à história clínica. Além disso, também seria útil para avaliar as frequências mais acometidas. Outro exame que pode ser utilizado é a cultura da microbiologia do cerume, para avaliar possíveis causas infecciosas adjacentes ao quadro (PATA et al., 2004).

27. Os fatores de risco relacionados ao caso clínico para o desenvolvimento da otite externa crônica são: a cidade em que o paciente vive, por ser quente e úmida; a profissão do paciente, que é ser atleta de polo aquático; a condição crônica do paciente de ser portador de uma dermatite sistêmica, no caso, a Dermatite Seborreica; a história de utilização de “plugs” aderidos ao conduto auditivo externo durante a prática esportiva; a utilização de cotonetes e outros corpos estranhos no local para alívio do prurido; a preocupação excessiva com a retirada do cerume e limpeza do CAE, alterando o pH normal da região e favorecendo o aparecimento da doença (SANTOS, 2005).

28. As opções terapêuticas vão de medidas conservadoras e profiláticas, como utilização de medicamentos tópicos e sistêmicos e mudanças de hábitos até cirurgias. Como tratamento conservador, de início, podem ser utilizados anti-inflamatórios e antibióticos tópicos, bem como gotas tópicas acidificantes, agentes queratoplásticos, corticosteroides, limpeza de descamações, álcool 70 a 95%, ar quente comprimido, dentre outros. Pode-se considerar a utilização de medicamentos sistêmicos, principalmente em pacientes imunossuprimidos. Como tratamento cirúrgico, preconizado para situações de estenose importante e perda auditiva significativa, têm-se opções como a conchomeatoplastia e a canaloplastia (MELO; WIDOLIN, 2011; MELO et al., 2018).

29. A primeira recomendação ao paciente é reafirmar o potencial do caráter recorrente da doença, o que obriga o paciente a tomar medidas cautelosas de mudanças de hábitos prejudiciais e de risco para recidivas. A utilização de plugs moldados ao tragus pode ser uma opção protetora, bem como a secagem da região após banhos e práticas esportivas, com secador de cabelo comum ou eardryer. A redução da limpeza do cerume é outra medida fundamental para manutenção do equilíbrio na região, mantendo o pH na faixa adequada. Ademais, deve ser proscrito a utilização de cotonetes e de corpos estranhos no CAE. Por fim, o tratamento da Dermatite Seborreica é fundamental, mantendo essa doença crônica estabilizada (MELO; WIDOLIN, 2011; MELO et al., 2018).

30. Sim. É proposto um tratamento profilático para praticantes de esportes aquáticos com o uso de vacinas subcutâneas preparadas a partir de toxinas atenuadas de *S. epidermidis* ou *S. aureus* e *Streptococcus*. A vacinação é dividida em 3 fases com aumento gradual do antígeno, em um período de 90 dias. Não é necessário o afastamento das atividades esportivas (SANTOS, 2005).

REFERÊNCIAS BIBLIOGRÁFICAS

ALEXANDRE, J. et al. Otite externa. Le tout enunrévisions IFSI, [s. l.], p. 1095– 1096, 2009.

Best Practice. Otite externa. Disponível em http://formsus.datasus.gov.br/novoimgarq/28576/5049140_312361.pdf. Acesso em setembro/2019.

DEVESA, P. M.; WILLIS, C. M.; CAPPER, J. W. R. External auditory canal pH in chronicotitis externa. *Clinical Otolaryngology and Allied Sciences*, [s.l.], v. 28, n. 4, p. 320-324, ago. 2003. Wiley. <http://dx.doi.org/10.1046/j.1365-2273.2003.00713.x>.

DEVOS, S. A.; MULDER, J, J. S.; van der Valk, P. V. D. The relevance of positive patch test reactions in chronic otitis externa. *Contact Dermatitis*, 2000: 42: 355.

DOHAR, J. E. Evolution of management approaches for otitis externa. *The Pediatric Infectious Disease Journal*, [s.l.], v. 22, n. 4, p. 299-305, abr. 2003. Ovid Technologies (WoltersKluwer Health). <http://dx.doi.org/10.1097/01.inf.0000059444.02851.1e>.

GUATIMOSIM, M. H. E; BENTO, R. F; ALMEIDA, E. R. Otite Externa Recidivante: Avaliação de Tratamento Tópico e Sistêmico. *Arq. Int. Otorrinolaringol.* 2004;8(2).

MELO, A.N.; WIDOLIN, L.C. Afecções Inflamatórias da Orelha Externa. In: CALDAS NETO, S. et al. *Tratado de Otorrinolaringologia e Cirurgia Cervicofacial*, v. 2, 2ª ed. São Paulo: Roca, 2011. p. 32-47.

MELO, A.N. et al. Afecções da Orelha Externa. In: *Tratado de Otorrinolaringologia*. 3ª ed. Rio de Janeiro: Elsevier, 2018. p. 107-116.

OSGUTHORPE, J. D. Otitis Externa: Review and Clinical Update. *American Family physician*, [s. l.], 2006.

NAUDÉ, P. Otitis Externa. Disponível em: <https://www.sun.ac.za/english/faculty/healthsciences/surgicalsciences/Documents/Topic%20Presentations/Otitis%20Externa.pdf>. Acesso em setembro/2019.

PATA, Y. S. et al. Microbiology of cerumen in patients with recurrent otitis externa and cases with open mastoidectomy cavities. *The Journal of Laryngology & Otology*, [s.l.], v. 118, n. 4, p. 260-262, abr. 2004. Cambridge University Press (CUP). <http://dx.doi.org/10.1258/002221504323011978>.

PILTCHER, O. B. et al. *Rotinas em Otorrinolaringologia*. Porto Alegre: Artmed, 2015. 428 p.

SANDER, R. Externa: A Practical Guide. *A Practical Guide to Treatment and Prevention*, [s. l.], v. 63, n. 5, p. 927–936, 2001.

SANTOS, A. F. Doenças da orelha externa. Em: Fundação Otorrinolaringologia. 2005. Disponível em https://forl.org.br/Content/pdf/seminarios/seminario_38.pdf. Acesso em setembro/2019.

SIMON, F.; HEMPEL, J. M. Otitis externa zügigund konsequent behandeln. Mmw - Fortschritte Der Medizin, [s.l.], v. 161, n. 12, p. 35-39, jun. 2019. Springer Science and Business Media LLC. <http://dx.doi.org/10.1007/s15006-019-0656-8>.

SMITH, I. M.; KEAY, D. G.; BUXTON, P. K. Contact hypersensitivity in patients with chronic otitis externa. Clinical Otolaryngology, [s.l.], v. 15, n. 2, p. 155-158, abr. 1990. Wiley. <http://dx.doi.org/10.1111/j.1365-2273.1990.tb00449.x>.

SOOD, S. et al. Allergic otitis externa. Clinical Otolaryngology and Allied Sciences, [s.l.], v. 27, n. 4, p.233-236, ago. 2002. Wiley. <http://dx.doi.org/10.1046/j.1365-2273.2002.00584.x>.

CAPÍTULO XI - OTITE MÉDIA AGUDA

Paulo de Tarso Moura Borges
Beatriz Pereira Martins
Romeu Breno Pierote de Sousa
DOI-Capítulo: 10.47538/AC-2021-10.11

QUESTÕES

1. (Pref. de São Paulo/IBFC- 2016) Assinale abaixo a alternativa que completa correta e respectivamente as lacunas. A otite média aguda recorrente (OMAR) é definida por _____ episódios de otite média aguda (OMA) em _____ meses, ou _____ episódios em _____.
- a) Dois; seis; três; um ano.
 - b) Dois; seis; três; dois anos.
 - c) Três; seis; quatro; um ano.
 - d) Três; doze; quatro; dois anos
 - e) Três; seis; quatro; dois anos.
2. (FCC/ TRT - 2ª REGIÃO-SP - Analista Judiciário - Medicina - 2018) A microbiologia das otites médias agudas tem sido documentada por culturas de fluido do ouvido médio, aspirado por agulha. Os dados obtidos em adultos apresentam padrão similar ao de crianças, sendo as infecções bacterianas mais frequentemente causadas por:
- a) Enterobactérias Gram-negativas.
 - b) *Moraxella catarrhalis*.
 - c) *Pseudomonas aeruginosa*.
 - d) *Streptococcus pneumoniae*.
 - e) *Staphylococcus aureus*.
3. Com relação ao tratamento da otite média aguda com presença de febre elevada (maior que 39 graus Celsius) e já avaliada anteriormente, analise as afirmativas a seguir: I - Fatores como exposição recente a antimicrobianos betalactâmicos, idade menor que 2 anos e permanência em creche por período maior que 6 meses devem ser considerados como agravantes.
- II - Nas crianças alérgicas à penicilina, pode-se utilizar *sulfametoxazol*+trimetoprima, como droga antimicrobiana.
- III - O uso de corticoides e anti-histamínicos podem ser rotineiramente indicados.
- IV - O emprego de amoxicilina+clavulanato na dose correspondente a 50mg/Kg de amoxicilina pode ser empregado para tratamento de micro-organismos produtores de betalactamase e *estreptococos pneumoniae* resistentes à penicilina.
- V) As crianças alérgicas à penicilina podem ser tratadas com cefuroxima, ou macrolídeo. Está correto somente o que se afirmar em:
- a) I e II.
 - b) I e III.
 - c) I, IV e V.
 - d) I, II e V.
 - e) III e V.

4. (EBSERH - RJ (HUGG-UNIRIO/RJ) - 2017) Dos antimicrobianos listados abaixo, assinale a alternativa que apresenta como o mais adequado para ser usado na situação clínica descrita:

- a) Sulfametoxazol-trimetoprima.
- b) Amoxicilina.
- c) Cefalexina.
- d) Sulbactam/ampicilina.
- e) Claritromicina.

5. (EBSERH - RJ (HUGG-UNIRIO/RJ) - 2017) Os agentes mais comumente envolvidos na otite média aguda são:

- a) Streptococcus pneumoniae com resistência intermediária à penicilina e bactérias produtoras de betalactamases.
- b) Staphylococcus sp. e Haemophilus influenzae produtor de beta lactamase.
- c) Streptococcus pneumoniae penicilino-sensível e Moraxella catarrhalis não produtora de beta-lactamase e Staphylococcus sp.
- d) Haemophilus influenzae e Moraxella catarrhalis penicilino-sensíveis.
- e) Streptococcus pyogenes e Staphylococcus aureus.

6. (EBSERH - RJ (HUGG-UNIRIO/RJ) - 2017) Sobre o possível mecanismo envolvido na recorrência das infecções da orelha média em lactentes, assinale a alternativa incorreta:

- a) Disfunção tubária.
- b) Imunodeficiência.
- c) Hipertrofia de vegetações adenóides.
- d) Anafilaxia do tipo III do gel de Coombs.
- e) Refluxo laringofaríngeo.

7. (EBSERH - RJ (HUGG-UNIRIO/RJ) - 2017) V.F.B., 13 meses, com otite média aguda de repetição (recorrente), com cinco episódios nos últimos 12 meses, todos com clínica de infecção aguda e tratados com antibioticoterapia por 10 dias. Nos intervalos dos episódios agudos, apresenta otoscopia normal. Recebeu aleitamento materno exclusivo por cinco meses e atualmente recebe leite integral no copo. Não frequenta creche. Foram realizados os seguintes exames:

- Radiografia de tórax e esofagograma: normais.
- Dosagens séricas de imunoglobulinas e frações: normais.
- Radiografia de cavum: obliteração de um terço da coluna aérea.

O pediatra indicou imunização contra pneumococo (vacina conjugada 7 valentes) e amoxicilina pediátrica. Seguimento clínico: após estes procedimentos, a criança apresentou um novo episódio de OMA e o profissional que a acompanhava optou pela introdução de antibioticoterapia profilática por um período de seis meses. A criança passou a receber, então, amoxicilina 10mg/kg/dia em dose única à noite.

Considerando as características da otite, analise as condutas abaixo e assinale:

- I - Pesquisar um déficit imunológico, ainda que transitório de IgA.
 - II - Atribuir como um possível fator causal a permanência na creche e recomendaria aos pais a retirada da criança da creche.
 - III - Atribuiria a recorrência a erro na prescrição de antibióticos
 - IV - Pesquisaria outros possíveis fatores, como alergia e refluxo laringofaríngeo.
- a) Apenas I, III e IV são corretas.

- b) Apenas I e IV são corretas.
- c) Apenas I é correta.
- d) I, II III e IV são incorretas.
- e) I, II, III e IV são corretas.

8. (EBSERH - RJ (HUGG-UNIRIO/RJ) - 2017) Durante o período de profilaxia antibiótica, a criança apresentou um novo episódio de otite média aguda, caracterizado por irritabilidade febre, coriza amarelada e abaulamento de membrana timpânica direita. Analise as opções terapêuticas abaixo e analise a alternativa correta:

I - Aumentar a dose de amoxicilina para 90mg/kg/dia e tratar por 8 a 14 dias.

II - Trocaria por antibiótico aminoglicosídeo.

III - Timpanocentese e cultura de aspirado de orelha em caso de não melhora com antibioticoterapia.

- a) I, II e III são incorretas.
- b) Apenas II e III são corretas.
- c) Apenas I e III são corretas.
- d) I, II e III são corretas.
- e) Apenas I é correta.

9. (UPENET – SES-PE – 2017) Quando a otite média aguda vier acompanhada de conjuntivite (síndrome otite-conjuntivite), o agente etiológico microbiano a ser considerado seria:

- a) Haemophilus influenza.
- b) Streptococcus pneumonia.
- c) Moraxella catarrhalis.
- d) Streptococcus pyogenes.
- e) Pseudomonas aeruginosa.

10. (UFRJ - 2017) A meningite bacteriana é uma das complicações da otite média aguda, principalmente em crianças. Assinale a alternativa que indica a faixa etária mais vulnerável.

- A) De 6 a 12 anos de idade.
- B) Acima de 12 anos de idade.
- C) Abaixo de 2 anos de idade.
- D) Em qualquer faixa etária.
- E) Entre 4 e 6 anos de idade.

11. As complicações da otite média aguda não desapareceram completamente, mesmo com o avanço da antibioticoterapia. Não se trata de erro terapêutico, mas sim de alguns fatores. Assinale a alternativa que NÃO indica um desses fatores relacionados com o surgimento de complicações:

- a) Variações anatômicas.
- b) Virulência do germe.
- c) Sexo feminino.
- d) Variações epidemiológicas.
- e) Fatores predisponentes.

12. Sobre otite média aguda (OMA), assinale a alternativa correta julgando se as proposições são verdadeiras ou falsas:

A ocorrência de OMA concomitantemente acompanhada de infecções das vias aéreas superiores é rara em crianças.

Geralmente, os episódios de OMA respondem bem à terapia usual, diminuindo o número de episódios com o avançar da idade.

Em algumas crianças, verifica-se a persistência de secreções na orelha média, ou alterações da membrana timpânica quanto ao grau de retração, mas não de coloração. Podem ocorrer ainda alterações na orelha média acompanhadas de episódios recorrentes de OMA, com intervalos relativamente curtos.

a) F, V, F, V.

b) F, F, V, V.

c) V, F, V, F.

d) V, V, F, F.

e) F, V, F, F.

13. Uma criança de 2 anos, com resfriado há 3 dias, acordou toda a casa com um choro muito intenso, além de febre alta (>39°C). Frequenta escolinha e os pais são fumantes. Qual o diagnóstico mais provável do problema ocorrido à noite? E o tratamento de escolha?

14. Qual dos achados da otoscopia não se relaciona com o diagnóstico da otite média aguda?

a) Abaulamento do tímpano.

b) Perfuração puntiforme do tímpano.

c) Hiperemia do tímpano.

d) Secreção purulenta no tímpano.

e) Coloração perolácea do tímpano.

15. Das alternativas listadas, são ações socialmente úteis para o tratamento de uma criança com otite média aguda recorrente, EXCETO:

a) Retirar a criança do berçário ou creche.

b) Evitar o contato com fumaça de cigarro.

c) Quimioprofilaxia com amoxicilina por 60 dias.

d) Aleitamento materno por um período mais prolongado.

e) Condições de higiene adequadas.

16. (FGV - 2015 - Prefeitura de Cuiabá/MT - Médico otorrinolaringologista) - Um menino com 3 anos de idade dá entrada em um hospital pediátrico, apresentando estado gripal, febre elevada e choro intenso. Foi atendido e teve o diagnóstico de otite média aguda. Foi iniciada terapêutica com amoxicilina 60 mg/Kg/dia. No dia seguinte, a mãe retorna com a criança, por achar que ele está fazendo um “derrame cerebral”, já que não consegue fechar o olho direito e está com a boca torta que, ao sorrir, é “puxada” para a esquerda.

Com base nas informações descritas, indique o diagnóstico da lesão neurológica e a conduta terapêutica mais adequada.

17. Um lactente de nove meses que retornou à consulta otorrinolaringológica após 14 dias de tratamento para otite média aguda, apresentava ao exame persistência de efusão no ouvido médio esquerdo, tendo feito uso de amoxicilina na dose de 50mg/kg/dia durante esse tempo. A mãe informa que, após 48 horas de início do tratamento, o lactente ficou assintomático. Qual a conduta mais adequada neste caso?

18. (FUNDATEC – 2017) Criança com 4 anos, com recente história de otite média aguda, está com febre, irritabilidade, recusa alimentar e apresenta abafamento da voz. Ao exame físico, tem aumento de linfonodo cervical direito e dificuldade para abrir a boca e movimentar o pescoço. O exame complementar que pode definir o mais provável diagnóstico nesse caso é:

- a) Radiografia de pescoço e tórax.
- b) TC da região cervical.
- c) Imunofluorescência IgG e IgM para toxoplasmose.
- d) Ecocardiografia.
- e) Cintilografia de tireoide.

19. A respeito da otite média aguda na infância, marque a alternativa correta:

- a) A permanência em creches não está relacionada com a maior incidência de infecção de ouvidos.
- b) O uso de antimicrobiano tópico é o tratamento de escolha para todos os casos de otite média aguda.
- c) Com o emprego da vacinação, a otite média passou a ser uma doença rara.
- d) A persistência da efusão indica falha da antibioticoterapia.
- e) Síndrome de Down e deformação craniofaciais estão relacionadas com uma maior quantidade de casos de otite média aguda.

20. Na suspeita de otite média aguda em criança de 12 a 24 meses, o tratamento antimicrobiano deve ser instituído prevendo a cobertura de quais agentes?

- a) Haemophilus influenzae e Streptococcus pneumoniae.
- b) Haemophilus influenzae e Staphylococcus aureus.
- c) Moraxella catarrhalis e Streptococcus beta hemolítico do grupo A.
- d) Moraxella catarrhalis e Staphylococcus aureus.
- e) Staphylococcus aureus e Streptococcus beta hemolítico do grupo A.

21. Sobre otite média aguda (OMA), assinale a alternativa INCORRETA:

- a) OMA é mais frequente em crianças do que adultos.
- b) O quadro clínico da doença é bem conhecido, e por isso o tratamento torna-se rápido e eficaz com poucas chances de complicações.
- c) A criança pode apresentar tanto manifestações da doença, como também sequelas infecciosas da orelha média.
- d) O risco anual de uma criança contrair esta doença é da ordem de 10%.
- e) OMA é uma entidade clínica que se caracteriza por lesões anatomopatológicas inflamatórias agudas do revestimento conjuntivo epitelial da cavidade da orelha média.

22. Dentre os principais vírus causadores de otite média aguda, podemos citar, EXCETO:

- a) Vírus da influenza.
- b) Parainfluenza 2.

- c) Adenovírus 3.
- d) Coxsackie B4.
- e) Flavivírus.

23. No que diz respeito aos elementos fisiológicos e anatômicos relacionados à otite média aguda, assinale a incorreta:

- a) A infecção até a orelha média se propaga por várias vias, entretanto, a via rinotubária é a mais frequente.
- b) Na infância, a tuba auditiva é mais curta, mais aberta e mais horizontalizada.
- c) As condições anatômicas na infância, associadas à maior permanência da criança no leito, favorecem a penetração de secreções nasais e rinofaríngeas na tuba auditiva, alcançando a caixa do tímpano, determinando a OMA.
- d) A infecção rinofaríngea raramente encontra-se associada aos episódios de OMA, embora possa ocorrer.
- e) Alterações importantes da fisiologia tubária, como comprometimento da função de drenagem, associada ao comprometimento da função protetora devida a alterações importantes do complexo mucociliar, fazem com que a infecção atinja a orelha média.

24. A respeito dos quadros de otite média aguda em crianças, marque a alternativa que não indica um sinal ou sintoma comum:

- a) Choro constante.
- b) Ausência de febre.
- c) Diminuição do apetite.
- d) Pode apresentar vômito ou diarreia.
- e) A dor durante os movimentos de deglutição.

25. Sobre a presença de alterações na orelha média decorrente de uma otite média aguda, assinale a alternativa incorreta:

- a) Pode ocorrer em adultos e crianças maiores.
- b) Pode ocorrer a sensação de plenitude auricular.
- c) Sensação de ruídos pulsáteis síncronos com a pulsação.
- d) Presença de secreções na orelha média.
- e) Tímpano aperolado.

26. Qual desses elementos não possui relação com o desenvolvimento ou agravamento de uma otite média aguda recorrente?

- a) Quadros alérgicos nasais.
- b) Rinossinusites de repetição.
- c) Adenoidite crônica.
- d) Calendário vacinal completo.
- e) Fissura palatina.

27. Com relação ao surgimento de complicações e sequelas decorrentes da otite média aguda (OMA), assinale a alternativa correta:

- a) As complicações da OMA desapareceram completamente após o tratamento, devido o avanço da antibioticoterapia nos últimos anos.
- b) São ocasionadas por falhas terapêuticas, como escolha errada da antibioticoterapia ou tempo insuficiente para o tratamento.

- c) A paralisia facial pode aparecer principalmente na infância, sendo o fator favorecedor a deiscência do canal de Falópio.
- d) A antibioticoterapia eficaz e o exame radiológico são a conduta indicada, mas o uso de corticoterapia deve ser evitado.
- e) A exploração cirúrgica está indicada imediatamente caso haja o surgimento de paralisia facial.

28. Discorra sobre como seria o tratamento profilático mais adequado para otite média aguda recorrente.

29. (EBSERH - RJ (HUGG-UNIRIO/RJ) - 2017) MRS, 1 ano de idade, vem apresentando febre baixa há 3 dias (até 38,2 °C), secreção nasal de início mucosa (há 24 horas com coloração amarelo-esverdeada), irritabilidade e recusa alimentar. A acompanhante (mãe) refere que o quadro tem se intensificado nas últimas horas, sendo que na última noite a criança permaneceu chorando, a despeito do uso de medicação analgésica, e apresentou dois episódios de vômito pós-mamada. ISDA: Nega dispneia, diarreia, lesões de pele ou contato com doenças infectocontagiosas. Nega uso de vacinas no último mês. AP: frequente creche em período integral. Teve 3 episódios semelhantes ao atual, tratado com amoxicilina, em 6 meses. AF: pais fumantes, sem antecedentes alérgicos. EF: Criança irritada, chorando, corada, hidratada, eupneica, acianótica, anictérica e febril (T+38 °C). Otoscopia: membrana timpânica esquerda abaulada, hiperemiada e opaca. Membrana timpânica direita com retração e opacidade. Restante do exame físico normal. Com base em dado de história e exame físico do paciente, qual o diagnóstico mais adequado para a situação clínica acima?

30. Dentre as complicações da OMA, a labirintite aguda é uma complicação possível. Em caso de ocorrer secreção no ouvido médio, qual deverá ser a conduta?

RESPOSTAS E COMENTÁRIOS

1. **A resposta é c).** A otite média aguda recorrente (OMAR) é definida por três episódios de otite média aguda (OMA) em seis meses, ou quatro episódios em um ano (LUBIANCA NETO et al., 2006)

2. **A resposta é d).** As bactérias patogênicas mais frequentemente isoladas das secreções de ouvido médio em doentes com OMA são: *Streptococcus pneumoniae*: 34%. *Haemophilus influenzae*: 30%. *Staphylococcus aureus* (9%). *Moraxella catarrhalis* (*Neisseria catarrhalis*): 6% (MINITI et al., 2000).

3. **A resposta é c).** Nas crianças alérgicas à penicilina, pode-se utilizar Claritromicina ou Eritromicina. O uso do corticoide (prednisolona) pode ser indicado nos casos de OMA associada à presença de obstrução nasal importante. Os anti-histamínicos e descongestionantes não são recomendados, pois podem ressecar a secreção da orelha média, prolongando sua presença nessa cavidade (SAKANO, 2006).

4. **A resposta é b).** Os antibióticos são os principais antimicrobianos de que dispomos para o tratamento da OMA. As doses devem ser terapêuticas e o tempo de administração varia de droga para droga. Os antibióticos mais usados são: penicilinas, amoxicilina, amoxicilina em associação ao clavulanato de potássio (com a finalidade de atingir os microrganismos produtores de betalactamase), cefalosporinas de 2ª geração (cefaclor, cefprozil, cefurexime) ou de 3ª geração (cefepodoxime e cefixime) e os macrolídeos (MINITI et al., 2000).

5. **A resposta é a).** As bactérias patogênicas mais frequentemente isoladas das secreções de ouvido médio em doentes com OMA são: *Streptococcus pneumoniae*: 34%. *Haemophilus influenzae*: 30%. *Staphylococcus aureus* (9%). *Moraxella catarrhalis* (*Neisseria catarrhalis*): 6% (MINITI et al., 2000).

6. **A resposta é d).** Não existe relação entre a recorrência dos quadros de OMA e reação de hipersensibilidade do tipo III. Podem ser evidenciadas reações de hipersensibilidade, mas do tipo I, em casos de pacientes alérgicos à Penicilina que fazem o uso da medicação (FELIX, 2011).

7. **A resposta é e).** Todas as alternativas estão corretas (MINITI et al., 2000).

8. **A resposta é c).** A conduta nos casos de OMA pode variar de acordo com a idade da criança. Assim, em neonatos com OMA e em recém-nascidos hospitalizados por outros problemas, a timpanocentese e a cultura devem ser instituídas. Nos casos de história pregressa de OMA ou uso de amoxicilina nos últimos 30 dias, pode ser prescrita Amoxicilina (altas doses): 70 a 90 mg/kg/dia, duas ou três vezes por dia, por dez dias (SAKANO, 2006).

9. **A resposta é a).** A probabilidade de etiologia por *H. influenzae* quando na presença de conjuntivite purulenta é 9,5x maior; Conjuntivite purulenta + Idade > 1ano é 11x maior; Conjuntivite purulenta + História prévia é 13x maior; Sintomas oculares é 3,1x maior; Sintomas oculares + História prévia é 4,1x maior (MINITI et al., 2000).

10. **A resposta é c).** O principal pico de incidência de OMA é entre 6 e 11 meses de idade, sendo uma doença mais comum entre lactentes (MINITI et al., 2000).

11. **A resposta é c).** Não existem evidências que o sexo feminino esteja relacionado com o surgimento de complicações da OMA. Todos os outros itens estão relacionados (MINITI et al., 2000).

12. **A resposta é a).** A ocorrência de OMA concomitantemente acompanhada de infecções das vias aéreas superiores é frequente em crianças.

Geralmente, os episódios de OMA respondem bem à terapia usual, diminuindo o número de episódios com o avançar da idade.

Em algumas crianças, verifica-se a persistência de secreções no ouvido médio, ou alterações da membrana timpânica quanto ao grau de retração e de coloração.

Podem ocorrer ainda alterações no ouvido médio acompanhadas de episódios recorrentes de OMA, com intervalos relativamente curtos (MINITI et al., 2000).

13. Otite média aguda. Analgesia com uso de Ibuprofeno (AINE), ou paracetamol para alérgicos. Para antibioticoterapia, usar amoxicilina 50mg/kg/dia, duas ou três vezes por dia, por dez dias. Nos pacientes alérgicos à penicilina, podem-se utilizar: claritromicina: 15 mg/kg/dia, duas vezes por dia, por dez dias, ou eritromicina: 50 mg/kg/dia, três vezes por dia, por dez dias (FRANCESCO et al., 2016).

13. Otite média aguda. Analgesia com uso de Ibuprofeno (AINE), dipirona ou paracetamol. Para antibioticoterapia, usar amoxicilina 50mg/kg/dia, duas ou três vezes por dia, por dez dias. Nos pacientes alérgicos à penicilina, podem-se utilizar: claritromicina: 15 mg/kg/dia, duas vezes por dia, por dez dias, ou eritromicina: 50 mg/kg/dia, três vezes por dia, por dez dias (FRANCESCO et al., 2016).

14. **A resposta é e).** A coloração perolácea não é indicativa de otite média aguda. É um achado de um exame normal de otoscopia (MINITI et al., 2000).

15. **A resposta é c).** O tratamento profilático da otite média aguda recorrente (OMAR) com antibióticos, muito usado no passado, hoje não é mais recomendado por causa do potencial de desenvolvimento de resistência bacteriana. Todas as outras medidas listadas auxiliam no tratamento e possível prevenção de recorrência (MINITI et al., 2000).

16. Paralisia facial periférica por deiscência do canal do facial no seguimento timpânico / paracentese ipsilateral e acrescentar corticoterapia sistêmica à antibioticoterapia. A paralisia facial pode aparecer principalmente na infância, sendo o fator favorecedor a deiscência do canal de Falópio. A antibioticoterapia eficaz e o exame radiológico serão a conduta a seguir. A paracentese com coleta da secreção deve ser realizada para estudo bacteriológico e drenagem da secreção. A corticoterapia pode ser utilizada. A exploração cirúrgica não está indicada, a não ser que a paralisia facial não apresente tendência à regressão após 21 dias (MINITI et al., 2000).

17. O tratamento utilizado foi adequado para a resolução da otite média aguda. A evolução foi favorável com resolução dos sintomas em 48 horas após início do tratamento. O exame físico que demonstra persistência da efusão em duas semanas não

define evolução ruim e pode fazer parte do quadro. Assim, a conduta é expectante com posterior reavaliação (ABORL-CCF, 2007).

18. **A resposta é b).** Atualmente a tomografia computadorizada de é o exame radiológico de escolha, quando há possibilidade de sua utilização (MINITI et al., 2000).

19. **A resposta é e).** A permanência em creches aumenta a incidência de infecção de ouvidos. O tratamento com antimicrobiano mais adequado é feito via oral. A otite média ainda é uma doença comum, especialmente em lactentes. A persistência da efusão pode ocorrer mesmo com a realização de tratamento adequado (MINITI et al., 2000).

20. **A resposta é a).** A otite média aguda nesta faixa etária é mais comumente relacionada com os agentes etiológicos: *Haemophilus influenzae* e *Streptococcus pneumoniae* (MINITI et al., 2000).

21. **A resposta é b).** O quadro clínico da OMA é bem conhecido, porém a vulgarização de seu tratamento pode modificá-lo. Nesse contexto, podem ocorrer o surgimento de complicações (PILTCHER et al., 2015).

22. **A resposta é e).** Dentre os citados, o Flavivírus não apresenta importância para o surgimento da otite média aguda (MINITI et al., 2000).

23. **A resposta é d).** A infecção rinofaríngea acompanha ou precede quase sempre a OMA (MINITI et al., 2000).

24. **A resposta é b).** A febre é um sinal frequente (MINITI et al., 2000).

25. **A resposta é e).** O tímpano de aspecto perolado indica um exame físico normal (FRANCESCO et al., 2016).

26. **A resposta é d).** O calendário vacinal completo é o único elemento entre os citados que não predispõe ao surgimento de OMA recorrente. A utilização de vacinas, pelo contrário, estimula o sistema imune da criança e previne patologias, como as causadas pelo *Haemophilus influenzae* (FRANCESCO et al., 2016).

27. **A resposta é c).** As complicações da OMA não desapareceram completamente, mesmo com o avanço da antibioticoterapia.

Não se trata de erro terapêutico, mas sim de alguns fatores como: situações anatômicas, virulência do germe, variações epidemiológicas e fatores predisponentes.

A antibioticoterapia eficaz e o exame radiológico serão a conduta adequada e a corticoterapia pode ser utilizada.

A exploração cirúrgica não está indicada, a não ser que a paralisia facial não apresente tendência à regressão após 21 dias (MINITI et al., 2000).

28. O tratamento profilático da otite média aguda recorrente (OMAR) com antibióticos, muito usado no passado, hoje não é mais recomendado por causa do potencial de desenvolvimento de resistência bacteriana. A imunoprofilaxia é um setor terapêutico que vem evoluindo muito para a profilaxia da OMAR. Atualmente, estão difundidas e em

desenvolvimento as vacinas contra o vírus da influenza e contra o *S. pneumoniae* e o *H. influenzae*. Deve-se evitar outros fatores predisponentes. (MINITI et al., 2000).

29. Otite média aguda recorrente. A ocorrência de OMA concomitantemente acompanhada de infecções das vias aéreas superiores é frequente em crianças. Em algumas crianças verifica-se a persistência, de secreções no ouvido médio, ou alterações da membrana timpânica quanto ao grau de retração e coloração, acompanhadas de episódios recorrentes de OMA, com intervalos relativamente curtos. A otite média aguda recorrente (OMAR) é definida por três episódios de otite média aguda (OMA) em seis meses, ou quatro episódios em um ano (MINITI et al., 2000).

30. Esta deverá ser drenada, seguida de antibioticoterapia intensa e eletiva (Miniti et al., 2000).

REFERÊNCIAS BIBLIOGRÁFICAS

Associação Brasileira de Otorrinolaringologia e Cirurgia Cérvico- Facial – ABORLCCF: **Guideline IVAS Infecções das Vias Aéreas Superiores**. 7 ed. São Paulo, 2007.

FELIX, M. M. R.; KUSCHNIR, F. C. Alergia à penicilina: aspectos atuais. **Adolescência & Saúde**. 2011. p. 43-53.

FRANCESCO, R. C. D.; MORICZ, R. D.; MARONE, S. Otite média aguda de repetição. **Pediatria Atualize-se**. Boletim da Sociedade de Pediatria de São Paulo, São Paulo, n. 3, p. 8-9, jul 2016.

LUBIANCA NETO, J. F.; HEMB, L.; SILVA, D. B. Fatores de risco para otite média aguda recorrente: onde podemos intervir? - uma revisão sistemática da literatura. **J Pediatr (Rio J)**, v. 82, n.2, 2006.

MINITI, A. BENTO, R. F.; BUTUGAN, O. **Otorrinolaringologia: clínica e cirúrgica**, 2. ed. São Paulo: Atheneu, 2000. p. 149-192.

PILTCHER, O. et al. **Rotinas em Otorrinolaringologia**. Porto Alegre: Artmed, 2015.

SAKANO, E. Atualização em tratamento da otite média aguda na infância, baseada em evidências e centrada no paciente. **Revista da Associação Médica Brasileira**, v. 52, n. 4, p. 201-201, 2006.

SAKANO, E. et al. Diagnóstico da otite média aguda na infância. **Revista da Associação Médica Brasileira**, v. 52, n. 1, p. 9-10, 2006.

CAPÍTULO XII - OTITE MÉDIA COM EFUSÃO

Paulo de Tarso Moura Borges
Gabriela Moreira Rodrigues
Renato Sampaio Mello Neto
DOI-Capítulo: 10.47538/AC-2021-10.12

QUESTÕES

1. Paciente M.T.C, 5 anos, sexo feminino, chega ao consultório acompanhada da mãe e refere que a filha, há cerca de 5 meses, após um episódio de resfriado, vem falando mais alto e muitas vezes não escuta bem quando se conversa com ela em um volume normal, e na escola tem tido redução no rendimento. À otoscopia, foi visualizado bolhas na secreção e membrana timpânica opacificada. Qual o diagnóstico mais provável?
 - a) Otite média aguda.
 - b) Otite média por efusão.
 - c) Otite externa herpética.
 - d) Otite média crônica.
 - e) Otite externa eczematosa.
2. A otite média com efusão (OME) constitui uma das principais causas de hipoacusia na infância. Sobre os fatores de risco para OME, qual dos seguintes componentes não está relacionado com a patologia?
 - a) Sexo feminino.
 - b) Síndrome de Down.
 - c) Exposição precoce à creche.
 - d) Tabagismo passivo.
 - e) Climas Frios.
3. Paciente A.T., 7 anos, sexo masculino, refere orelha esquerda entupida. O pai da criança relata que o filho tem ouvido suas músicas infantis em um volume muito alto nos últimos 2 meses. À otoscopia, verifica-se opacificação timpânica e efusão em cor âmbar. Qual a possível hipótese diagnóstica e conduta inicial mais adequada?
 - a) Otite externa aguda; limpeza da área afetada e antibioticoterapia tópica e sistêmica.
 - b) Otite média aguda; antibioticoterapia.
 - c) Otite média crônica; timpanomastoidectomia aberta.
 - d) Otite média crônica; mastoidectomia radical.
 - e) Otite média com efusão; expectante.
4. Sobre otite média com efusão (OME), é incorreto afirmar:
 - a) OME consiste na coleção de líquido na orelha média na ausência de sinais e sintomas de infecção aguda.
 - b) Pode ser causada pelo mau funcionamento da tuba auditiva.
 - c) Frequentemente está relacionada com um quadro anterior de infecção de vias aéreas superiores.
 - d) A presença de efusão na orelha média após um episódio de otite média aguda é a regra, não a exceção.
 - e) A taxa de recorrência é baixa.

5. Madalena é mãe de primeira viagem e traz sua filha de 2 anos para uma consulta de retorno. Sua filha estava em tratamento para infecção de vias aéreas superiores e para otite média aguda até o mês passado. À otoscopia, foi observado um fluido seroso na região da orelha média, com ausência de inflamação. O que deve ser informado à Madalena em relação ao diagnóstico de sua filha?

- a) Deve-se informar que a criança tem uma recidiva do quadro de otite média aguda.
- b) Deve ser informado que o líquido presente na orelha média é consequência da otite média aguda, que provavelmente o quadro vai se regredir nos próximos meses. Caso não regrida ou piore após 3 meses, será necessário uma cirurgia para drenagem.
- c) Deve-se informar que a criança iniciou um novo quadro de otite média aguda.
- d) Deve-se informar que a criança está com otite média com efusão, ocasionada pela otite média aguda anterior, e que o líquido presente no ouvido médio deve ser drenado o mais rápido possível.
- e) Deve-se informar que a criança está iniciando um quadro grave de sepse e que deve ser internada imediatamente.

6. Sobre otite média com efusão, é correto afirmar:

- a) Acomete mais frequentemente adultos.
- b) Possui relação com as estações mais quentes do ano.
- c) Na otoscopia, a membrana timpânica é sempre translúcida
- d) A maioria dos casos se resolve dentro de alguns meses, mas o prognóstico é inversamente proporcional ao tempo de evolução.
- e) Aleitamento materno é um fator de risco por ser altamente alergênico.

7. C.F. chega ao consultório trazendo sua filha de 6 meses, relatando que a criança anda acordando mais vezes do que de costume e tem se apresentado meio irritada, levando constantemente a mão à orelha esquerda e fazendo feições de desconforto. No consultório, ao realizar exame otorrinolaringológico, é observado uma coleção serosa na orelha média. Qual o principal diagnóstico para o caso citado?

- a) Otite média com efusão.
- b) Otite média aguda.
- c) Otite média crônica.
- d) Otite média tuberculosa.
- e) Otite média crônica agudizada.

8. O líquido da otite média com efusão é tradicionalmente estéril, contudo, quando há cultura positiva para bactérias, pode-se encontrar, exceto:

- a) *Haemophilus influenzae*.
- b) *Streptococcus pneumoniae*.
- c) *Clostridium difficile*.
- d) *Moraxella catarrhalis*.
- e) *Staphylococcus aureus*.

9. M.P., 2 anos de idade, sexo masculino, chega com seu pai no consultório. O pai da criança relata que o filho apresenta atraso de fala, que é notado também pelo médico. Durante a consulta, percebe-se que a criança não responde a estímulos auditivos de baixa intensidade, e na otoscopia é visualizada uma membrana timpânica azulada e coleção

serosa na orelha média. Qual o possível diagnóstico e conduta adequada para o caso supracitado?

- a) Otite média com efusão com hemotímpano idiopático; deve-se solicitar uma tomografia com contraste para afastar possíveis anomalias e tumores. O tratamento é conservador.
- b) Otite média aguda com quadro hemorrágico; deve-se realizar a drenagem da coleção.
- c) Otite média com efusão com *glue ear*; deve-se solicitar uma vídeo-otoscopia e prescrever antibioticoterapia.
- d) Otite média aguda; deve-se prescrever antibioticoterapia.
- e) Perfuração da membrana timpânica; a condução cirúrgica é necessária para corrigir a membrana e controlar o sangramento.

10. P.D, sexo feminino, 4 anos, chega ao consultório do otorrino e sua mãe relata que a paciente apresentou um quadro de resfriado há 5 meses, e desde então tem assistido seus desenhos na televisão com volume muito alto. Após otoscopia, a paciente foi diagnosticada com otite média não supurativa. Posteriormente, foi realizada uma avaliação que indicou um nível auditivo de 46 dB no ouvido de melhor poder auditivo. Qual a indicação terapêutica deve ser sugerida à família de P.D.?

- a) Conduta expectante, deve-se repetir o teste auditivo entre 3 e 6 meses na persistência de OME.
- b) Prescreve-se corticosteroides associado a antibioticoterapia.
- c) Prescreve-se anti-histamínicos.
- d) Prescreve-se mucolíticos.
- e) Recomenda-se timpanotomia para inserção de tubo de ventilação.

11. O quadro de otite média com efusão pode ser decorrente de diversos fatores. Quais dos fatores citados abaixo não condizem com o desencadeamento dessa patologia?

- a) Infecção de via aérea inferior.
- b) Mau funcionamento da tuba auditiva.
- c) Consequência de uma otite média aguda.
- d) Infecções de vias aéreas superiores.
- e) Tabagismo passivo.

12. Leia atentamente as seguintes afirmativas sobre otite média com efusão (OME):

I - A efusão encontrada na orelha média pode ser mucóide, seroso, sanguinolento, purulento ou uma combinação desses.

II - A OME pode ocorrer pelo mau funcionamento da tuba auditiva, principalmente após quadros de otite média aguda, e infecções de via aérea superior.

III - O diagnóstico baseia-se em suspeitas clínicas e é confirmado muitas vezes apenas com otoscopia.

IV - A maioria dos casos de OME necessitam de abordagem cirúrgica.

V - OME acomete principalmente crianças menores de 4 anos e é uma emergência pediátrica.

As afirmativas corretas são:

- a) Apenas a II está correta.
- b) I, II e IV estão corretas.
- c) II e V estão corretas.
- d) I, II e III estão corretas.

e) Todas as afirmativas estão corretas.

13. Sobre o tratamento cirúrgico das otites médias com efusão (OME), é incorreto afirmar:

- a) Miringotomia térmica é altamente efetivo no tratamento de OME, evitando possíveis recidiva.
- b) A timpanotomia para a inserção de tubo de ventilação é o procedimento de escolha. c) Associação de adenoidectomia à miringotomia é indicada para crianças com presença de hipertrofia das adenoides ou adenoidites recorrentes.
- d) Cerca de 20 a 50% das crianças têm recidiva da OME após a inserção do tubo de ventilação. Nesses casos, quando for realizar outra cirurgia se recomenda a adenoidectomia.
- e) Casos de OME com nível auditivo do melhor lado > 40 dB recomenda-se cirurgia.

14. (UFRJ-2017) O quadro etiológico sugestivo em uma criança que apresenta padrão audiométrico de disacusia condutiva com timpanograma do tipo B é:

- a) Otite média aguda.
- b) Otite média com efusão.
- c) Otite média crônica supurativa.
- d) Rolha de cerume.
- e) Otite externa crônica.

15. Leia atentamente as afirmativas sobre as teorias que envolvem a patogênese da otite média com efusão (OME):

I - A primeira teoria a ser postulada foi a feita por Honjo e, posteriormente, a teoria *ex-vacuum*.

II - A teoria de *ex-vacuum* diz que a formação do transudato da OME efusão seria decorrente de um bloqueio completo da tuba auditiva, que geraria um vácuo na fenda auditiva, que geraria uma diferença de pressão do meio intra para o meio extravascular, que causaria o extravasamento de um fluido com proteínas.

III - Segundo Honjo, o paciente com OME seria incapaz de aliviar a pressão negativa criada dentro da cavidade timpânica. O transudato seria decorrente de uma reação inflamatória prévia, de qualquer etiologia.

Sobre as afirmativas supracitadas é correto afirmar:

- a) somente a afirmativa I está correta.
- b) As afirmativas I e III estão corretas.
- c) As afirmativas II e III estão corretas.
- d) Todas as afirmativas estão corretas.
- e) Todas as afirmativas estão incorretas.

16. Dos sinais e sintomas abaixo, quais não fazem parte do quadro clínico da otite média com efusão?

- a) Alteração no desempenho escolar.
- b) Sensação de plenitude auricular.
- c) Otorreia purulenta constante de odor fétido.
- d) Alteração do sono.
- e) Atraso no desenvolvimento da fala.

17. O quadro de otite média com efusão é definido pela presença de líquido na orelha média com ausência de infecção otológica aguda. Qual característica não é típica dessa patologia?

- a) Caráter seroso.
- b) Caráter mucoso.
- c) Volumosa a ponto de drenar através do ouvido.
- d) Aspecto sanguinolento.
- e) Eventualmente pode conter vírus ou bactérias.

18. Sobre o tratamento farmacológico da otite média com efusão (OME), é correto afirmar:

- a) Antibioticoterapia é altamente efetiva no tratamento da OME, uma vez que essa patologia é causada por infecções bacterianas agudas.
- b) Corticoides levam a uma resolução mais rápida da OME a curto prazo.
- c) Anti-histamínicos antagonistas dos receptores H2 são utilizados rotineiramente no tratamento da OME.
- d) Descongestionantes são tratamento de primeira linha para OME.
- e) Insuflações têm seu uso preconizado por demonstrar um sucesso clínico consistente.

19. A otite média com efusão é uma patologia que possui uma história natural favorável, na qual a maioria dos casos se resolve espontaneamente dentro de alguns meses. Contudo, alguns fatores de risco estão associados a menor probabilidade de resolução. Qual dos fatores abaixo NÃO se enquadra em um risco?

- a) Perda auditiva maior que 30 dB no ouvido com maior audição.
- b) Quadro que se inicia em meses mais quentes do ano.
- c) Presença de uma otite média aguda prévia.
- d) Nunca ter feito adenoidectomia.
- e) Histórico de uso de tubo de ventilação.

20. A. C., 2 anos, apresenta efusão sanguinolenta na orelha média direita que tem sido acompanhada pelo médico por 4 meses. Qual tratamento deve ser indicado para esse paciente?

- a) A conduta adequada é ir drenando a coleção sanguinolenta para aliviar o desconforto e aguardar a criança completar 5 anos de idade para realizar o procedimento cirúrgico.
- b) Acompanhar o paciente com intervalos de 3 a 6 meses durante a permanência da otite média com efusão, para identificação piora da perda auditiva ou alterações na membrana timpânica ou da orelha média.
- c) Realizar uma timpanograma para inserção de um tubo de ventilação.
- d) Realizar uma adenoidectomia associada à miringotomia de urgência, pois se trata de um caso de OME hemorrágica.
- e) A conduta de escolha para o caso é uma tonsilectomia.

21. Sobre o uso de tubo de ventilação (TV) no tratamento de otite média com efusão, são feitas as seguintes afirmações:

I - A cirurgia de escolha para a inserção do TV é a timpanotomia.

II - O uso de TV de longa permanência reduz as chances de persistência de perfuração da membrana timpânica após a sua extrusão, se comparado com o uso de TV de curta permanência.

III - Implantação do TV pode causar a manifestação de uma otite média silenciosa, que causa uma otorrêia persistente.

Sobre as afirmações anteriores marque a alternativa correta:

- a) As afirmativas II e III estão corretas.
- b) As afirmativas I e III estão corretas.
- c) Somente a afirmativas III está correta.
- d) Todas as afirmativas estão incorretas.
- e) Todas as afirmativas estão corretas.

22. M.M., 6 anos, com otite média com efusão vem sendo acompanhada pelo otorrino. O médico estava tratando o caso de forma expectante. Contudo, em uma consulta de retorno, foi verificado piora da audição e da retração da membrana timpânica. Perante a alteração do quadro do paciente, qual a conduta mais adequada a ser tomada pelo médico?

- a) Adenoidectomia.
- b) Adenoidectomia associada à miringotomia.
- c) Acompanhar o paciente fazendo exames trimestrais para analisar se a erosão óssea evolui ou estagna.
- d) Timpanotomia para inserção de tubo de ventilação.
- e) Tonsilectomia.

23. São indicativos de implementação de tubo de ventilação em pacientes com otite média cm efusão, exceto:

- a) Bolsa de retração com acúmulo de *debris* de queratina.
- b) Erosão ossicular.
- c) Hemotímpano idiopático não complicado.
- d) Atelectasia adesiva.
- e) Bolsa de retração posterossuperior.

24. São características da otite média com efusão:

- a) Febre e dor intensa.
- b) Surdez condutiva e ausência de sinais e sintomas de infecção aguda.
- c) Emergência pediátrica de surdez obstrutiva.
- d) Quadro infeccioso agudo que necessita de tratamento cirúrgico imediato.
- e) Mais comum em adultos e de maior incidência em meses quentes do ano.

25. L.P.M., 5 anos, sexo feminino, chega com queixa de “ouvido tapado”. Sua mãe relata que a filha vem assistindo seus desenhos infantis em volume muito alto nos últimos meses, coincidindo com o período posterior à uma infecção de vias aéreas superiores que a filha apresentou há 2 meses atrás. Qual o possível diagnóstico da criança? Qual exame otológico deve ser realizado no consultório e o que espera ser observado nesse exame?

26. A.M.B., 2 anos, sexo masculino, aluno da creche de seu bairro, é trazido para consulta pela mãe, que notou alteração no sono de seu filho. A mãe ainda relata na anamnese que tem percebido dificuldade do filho de escutar. Ela notou que, falando em um volume mais alto, a criança responde aos comandos, mas, se falar em volume normal, não responde. Durante o exame físico, foi realizada uma otoscopia, contudo, houve uma incerteza diagnóstica. Nesse caso, quais outros exames podem ser realizados a fim de confirmar a suspeita de otite média com efusão?

27. T.G., 3 anos, com sinais de redução da audição posterior a um quadro de otite média aguda, apresenta na otoscopia uma membrana timpânica azulada, característico de hemotímpano idiopático. Qual o possível diagnóstico? Cite 3 diagnósticos diferenciais para o hemotímpano idiopático.

28. A otite média com efusão é uma patologia que possui uma história natural favorável, em que a maioria dos casos se resolvem dentro de 3 meses. Sabendo que a maioria dos tratamentos são expectantes, explique como se deve conduzir os pacientes de forma conservadora nesses casos.

29. M.C.F., 4 anos, sexo feminino, com queixa de sensação de ouvido tapado e redução da audição há 4 meses, relatado pelo pai. No exame físico, apresentou à otoscopia acúmulo de líquido seroso no ouvido médio e presença de retração posterossuperior da membrana timpânica. Qual o diagnóstico e indicação terapêutica para o caso supracitado.

30. Explique as teorias da etiopatogenia da otite média com efusão.

RESPOSTAS E COMENTÁRIOS

1. **A resposta é b).** A paciente apresenta um quadro de otite média com efusão clássica, no qual apresenta hipoacusia devido à presença de fluido na orelha média com ausência de sinais e sintomas de infecção aguda. Otite média com efusão tem estreita relação com histórico de infecção de via aérea superior, como no caso da paciente (SAFFER; MIURA 2011; MIURA; SAFFER; SIH, 2018).

2. **A resposta é a).** Não há estudos que evidenciem relação entre o sexo e a predisposição à otite média com efusão. Contudo, há evidências de que anormalidades craniofaciais (S. de Down), tabagismo passivo, frequentar creches e climas frios (ambos por favorecem infecção de vias aéreas superiores) são fatores de risco para OMS (SAFFER; MIURA 2011; MIURA; SAFFER; SIH, 2018).

3. **A resposta é e).** São características de otite média com efusão observadas na avaliação do paciente: a sintomatologia relatada pela criança; o sinal observado pelo pai; os achados da otoscopia de efusão amarronzada; ausência de sinais e sintomas inflamatórios (como otalgia e febre), que excluem a possibilidade de otite média aguda e de otite externa aguda; ausência de perfuração timpânica ou otorreia, que são característicos de otite média crônica. Conclui-se que se trata de uma otite média com efusão, que tem resolução espontânea em 75 a 90% em 3 meses. A criança deve ser reexaminada em intervalos entre 3 e 6 meses enquanto permanecer a efusão, para a identificação de perda auditiva ou surgimento de alterações estruturais na membrana timpânica ou otite média (SAFFER; MIURA, 2011; MIURA; SAFFER; SIH, 2018).

4. **A resposta é e).** A otite média com efusão é uma inflamação da orelha média em que há uma coleção de líquido em seu compartimento e a membrana timpânica permanece íntegra, não havendo sinais de infecção aguda. Dentre os fatores que cursam com a OME estão os anatômicos. Uma alteração relevante é a obstrução da tuba auditiva que pode ser funcional (resultante de um colapso persistente ou de uma abertura anormal), ou mecânica (decorrente de infecções ou de tumores, por exemplo). Essa patologia tem estreita relação com histórico recente de infecção de vias aéreas superiores e principalmente de otite média aguda. A taxa de recorrência da otite média secretora é alta, sendo em média de 65% em 2 anos (PEREIRA et al., 1998; SAFFER; MIURA 2011; MIURA; SAFFER; SIH, 2018).

5. **A resposta é b).** No caso supracitado, tem que informar à mãe que a criança está com líquido na orelha média decorrente do quadro anterior de otite média aguda, mas é comum tal ocorrência e que se resolve espontaneamente, na maioria dos casos, em 3 meses (SAFFER; MIURA, 2011; MIURA; SAFFER; SIH, 2018).

6. **A resposta é d).** A otite média com efusão é mais frequente em crianças e tem maior incidência nos meses mais frios do ano. Apesar de ser caracterizado como o acúmulo de líquidos mucoides, serosos ou sanguinolentos na orelha média, tal coleção torna a visualização da membrana timpânica opacificada, contrastando com o cabo do martelo que parece ficar mais branco. O prognóstico se torna menos promissor quanto mais tempo permanecer a efusão, pois menores são as chances de cura. O aleitamento materno é

considerado um fator protetor contra a otite média com efusão (SAFFER; MIURA, 2011; MIURA; SAFFER; SIH, 2018).

7. **A resposta é a).** O quadro da paciente é patognomônico de otite média com efusão, em que há acúmulo de líquido na orelha média sem sinais ou sintomas de infecção aguda (SAFFER; MIURA, 2011; MIURA; SAFFER; SIH, 2018).

8. **A resposta é c).** A otite média com efusão é uma patologia que não está diretamente relacionada à infecção por bactéria. Contudo, na literatura nacional, a positividade bacteriana da efusão da orelha média varia de 0 a 33%, e as bactérias mais frequentemente encontradas são: *Staphylococcus aureus*, *Streptococcus pneumoniae*, *Haemophilus influenzae* e *Moraxella catarrhalis* 2-5. Não estando o *Clostridium difficile* dentre as bactérias encontradas com maior frequência (WECKX, 2004).

9. **A resposta é a).** Otite média com efusão com hemotímpano idiopático é caracterizado por uma membrana timpânica azulada sem evidências de sangramento. Nesses quadros, em geral há uma perda auditiva condutiva e frequentemente história de OME crônica. Exames de imagem são importantes para determinar o diagnóstico e a tomografia computadorizada com contraste é capaz de afastar outros diagnósticos diferenciais do hemotímpano idiopático, como anomalias e tumores vasculares (SAFFER; MIURA 2011; MIURA; SAFFER; SIH, 2018).

10. **A resposta é e).** As diretrizes da American Academy of Family Physicians, American Academy of Otolaryngology Head and Neck Surgery e American Academy of Pediatrics recomenda-se para pacientes com OMS crônica, com nível auditivo do melhor lado maior de 40 dB, o procedimento cirúrgico como forma de tratamento (SAFFER; MIURA, 2011; MIURA; SAFFER; SIH, 2018).

11. **A resposta é a).** A otite média com efusão está relacionada frequentemente a casos prévios de otite média aguda e de infecções de vias aéreas superiores. Contudo, não está relacionado a casos de infecção de vias aéreas inferiores (SAFFER; MIURA, 2011; MIURA; SAFFER; SIH, 2018).

12. **A resposta é d).** A afirmativa IV está incorreta, pois a maioria dos quadros de OME tem resolução espontânea em 3 meses. A afirmativa V está incorreta ao afirmar que a otite média com efusão é uma emergência pediátrica, pois o tratamento dessa patologia é, na maioria das vezes, expectante (SAFFER; MIURA, 2011; MIURA; SAFFER; SIH, 2018).

13. **A resposta é a).** A miringotomia térmica é de fácil realização e permite a aeração por tempo superior a oito semanas. Contudo, apresenta alto grau de recidiva (40%) da efusão, sendo menos eficaz que a inserção de tubo de ventilação que executa a mesma função. (BECKER, 2003)

14. **A resposta é b).** A otite média com efusão é caracterizada pelo acúmulo de líquido na orelha média, que resulta na redução na mobilidade da membrana timpânica, o que causa uma disacusia condutiva. O timpanograma do tipo B está relacionado à

complacência reduzida, que por sua vez está relacionada à otite média secretora (SAFFER; MIURA, 2011; MIURA; SAFFER; SIH, 2018).

15. **A resposta é c).** A afirmativa I está incorreta, pois a primeira teoria a ser postulada foi a *ex-vacuo*. Honjo surgiu posteriormente sugerindo um postulado baseado em observações experimentais e clínicas (SAFFER; MIURA, 2011; MIURA; SAFFER; SIH, 2018).

16. **A resposta é c).** A otorreia purulenta não é típica da otite média secretora, ela é comum na otite média crônica colesteatomatosa (SAFFER; MIURA, 2011; MIURA; SAFFER; SIH, 2018).

17. **A resposta é c).** Apesar de se apresentar de diversas formas, a coleção da otite média com efusão não possui a característica de drenar pelo ouvido, característica típica da otite média crônica colesteatomatosa (SAFFER; MIURA, 2011; MIURA; SAFFER; SIH, 2018).

18. **A resposta é b).** O uso de antibióticos no tratamento de OMS é pouco efetivo, pois somente em um terço dos casos há presença de bactéria na efusão. O uso de anti-histamínicos é para reduzir a permeabilidade vascular e edema, mas os utilizados no tratamento dessa patologia são os antagonistas dos receptores H1. O uso de descongestionante não é recomendado para o tratamento de OMS, pois foi analisado que os efeitos benéficos não são significativos a ponto de superar os efeitos adversos. Quanto ao uso de insuflações, não há evidências que demonstrem um sucesso clínico consistente com essa técnica (SAFFER; MIURA, 2011).

19. **A resposta é c).** Atualmente, há relatos de fatores que prejudicariam a resolução espontânea da otite média com efusão, dentre eles estão: perda auditiva maior que 30 dB no ouvido com maior audição; quadro que se inicia em meses mais quentes do ano; ter histórico de otite média aguda; nunca ter realizado adenoidectomia; ter feito uso de tubo de ventilação. Contudo, o histórico de uma otite média aguda prévia não está entre esses fatores; esse quadro agudo prévio é comum nos quadros de OME, não interferindo no prognóstico (SAFFER; MIURA, 2011; MIURA; SAFFER; SIH, 2018).

20. **A resposta é b).** A abordagem para casos de OME não complicados é expectante, com avaliações que variam de trimestrais à semestrais enquanto perdurar o quadro, sendo o médico responsável por detectar aparecimento de alterações na membrana timpânica ou piora na audição que possam causar danos irreversíveis, com problemas de desenvolvimento da criança (SAFFER; MIURA, 2011; MIURA; SAFFER; SIH, 2018).

21. **A resposta é b).** A afirmativa II está incorreta, pois uma das preocupações que existem com a extrusão do tubo de ventilação (TV) está relacionada com a persistência da perfuração da membrana timpânica, que é pouco frequente em TV de curta permanência, mas é maior em TV de longa permanência (SAFFER; MIURA, 2011; MIURA; SAFFER; SIH, 2018).

22. **A resposta é d).** Em casos de OME com risco de danos estruturais irreversíveis, é indicado a introdução do tubo de ventilação, e a cirurgia de escolha é a timpanotomia (SAFFER; MIURA, 2011; MIURA; SAFFER; SIH, 2018).

23. **A resposta é c).** O tratamento para o hemotímpano idiopático é conservador, no qual o paciente é acompanhado pelo médico e, quando necessário, se realiza uma miringotomia e inserção de tubo de ventilação (SAFFER; MIURA, 2011; MIURA; SAFFER; SIH, 2018).

24. **A resposta é b).** A otite média com efusão (OME) não apresenta sinais e sintomas de infecção aguda como febre e nem necessita de intervenção emergencial e imediata. A OME é um quadro que muitas vezes é autolimitado, que dura poucos meses (SAFFER; MIURA, 2011; MIURA; SAFFER; SIH, 2018).

25. A principal hipótese diagnóstica é otite média com efusão. A história clínica é bem sugestiva, na qual há uma hipoacusia causada pelo acúmulo de líquido no ouvido médio, que resulta na redução na mobilidade da membrana timpânica. O aparecimento do quadro clínico após uma infecção de via aérea superior também é patognomônico de otite média com efusão. Deve-se realizar uma otoscopia, onde se espera observar uma coleção de líquido que pode ser mucoide, seroso, sanguinolento, purulento ou uma combinação na orelha média. A membrana timpânica pode apresentar uma diminuição de sua transparência (SAFFER; MIURA, 2011; MIURA; SAFFER; SIH, 2018).

26. Em caso de incerteza diagnóstica pode ser realizada uma otoscopia pneumática, videoscopia ou otomicroscopia. A timpanometria pode confirmar casos suspeitos de OME, quando há dúvidas na otoscopia, gerando uma curva de Jerger tipo B (SAFFER; MIURA, 2011; MIURA; SAFFER; SIH, 2018).

27. O possível diagnóstico é otite média com efusão crônica, no qual o paciente apresenta perda auditiva de condução. Os diagnósticos diferenciais para o hemotímpano idiopático são: hemotímpano verdadeiro, anomalias vasculares e tumores vasculares (SAFFER; MIURA, 2011; MIURA; SAFFER; SIH, 2018).

28. O tratamento conservador consiste no acompanhamento do paciente, reexaminando com intervalo entre 3 e 6 meses, enquanto permanecer a efusão, para a identificação de perda auditiva ou surgimento de alterações estruturais da membrana timpânica ou otite média (SAFFER; MIURA, 2011; MIURA; SAFFER; SIH, 2018).

29. A criança está com um quadro de otite média com efusão que possui indicação cirúrgica. Suspeita-se de um quadro de otite média com efusão pela hipoacusia e sensação de ouvido tapado, associado à presença de líquido acumulado no ouvido médio. A indicação cirúrgica é decorrente do paciente apresentar uma retração posterossuperior da membrana timpânica. Nesse caso, a cirurgia mais indicada é a timpanotomia para a inserção de tubo de ventilação (SAFFER; MIURA, 2011; MIURA; SAFFER; SIH, 2018).

30. A primeira teoria postulada para explicar a fisiopatogenia da otite média por efusão foi a de *ex-vacuum*, que determina que a formação do transudato decorre de um bloqueio completo por obstrução ou estenose da tuba auditiva que geraria um vácuo na fenda auditiva, que por sua vez causaria o extravasamento de um líquido rico em proteínas do capilar. Esse vácuo também proporcionaria a retração da membrana timpânica. A outra teoria postulada, segundo Honjo, seria baseada em observações experimentais e clínicas que sugerem que os pacientes com otite média secretora teriam a tuba auditiva incapaz

de aliviar a pressão negativa gerada dentro da cavidade timpânica. O processo teria início com uma reação inflamatória de qualquer etiologia que levaria a produção de líquido. O movimento de bombeamento muscular da tuba auditiva, na tentativa de drenar esse líquido, aumentaria ainda mais a pressão negativa. A impossibilidade da tuba auditiva de reverter tal situação, criada pela própria atividade de clearance, resultaria no acúmulo de líquido no ouvido médio (SAFFER; MIURA, 2011; MIURA; SAFFER; SIH, 2018).

REFERÊNCIAS BIBLIOGRÁFICAS

BECKER, C. G. et al. Tratamento cirúrgico da otite média com efusão: tubo de ventilação versus aplicação tópica de mitomicina C. **Rev Bras Otorrinolaringol**, v. 69, n. 4, p. 513-9, 2003.

MIURA, S. M.; SAFFER, M; SIH, T. Otite Média Aguda, Recorrente e com Efusão. In: *Tratado de Otorrinolaringologia*. 3ª ed. Rio de Janeiro: Elsevier, 2018. p. 118-127.

PEREIRA, M. B. R.; RAMOS, B. D. Otite média aguda e secretora. **J Pediatr (Rio J)**, v. 74, n. supl 1, p. S21-S30, 1998.

SAFFER, M.; MIURA, M. S. Otite Média com Efusão. In: CALDAS NETO, S. et al. **Tratado de Otorrinolaringologia e Cirurgia Cervicofacial**, v.2, 2ª ed. São Paulo: Roca, 2011. P. 84-98.

WECKX, L. L. M. Presença ou ausência de bactérias na otite média com efusão. **J Pediatr**, v. 80, n. 1, p. 5-6, 2004.

CAPÍTULO XIII - OTITE MÉDIA CRÔNICA

Paulo de Tarso Moura Borges
Gustavo Ramos Milheiro
Pedro Jorge Luz Alves Cronemberger
DOI-Capítulo: 10.47538/AC-2021-10.13

QUESTÕES

1. (FCC – Prefeitura de Campinas/SP – 2016) Paciente de 15 anos, masculino, chega ao ambulatório otorrinolaringológico acompanhado pela mãe. Queixa-se de otorreia fétida à direita, de longa data, contínua. A mãe relata que há cerca de 10 anos o paciente apresenta essa otorreia contínua, com períodos de exacerbação. Diz também não conseguir resolver o problema do filho, apesar de já ter usado várias gotas otológicas diferentes. Traz tomografia de ossos temporais solicitada por um outro otorrinolaringologista, realizada há cerca de 1 mês. Na tomografia é observada uma área de hipotenuação em orelha média, com densidade de partes moles, com erosão do esporão de *Chaussé*. Na otoscopia, presença de otorreia fétida, amarelada. Após aspiração é observada uma área de retração atical. Nesse momento, o médico deve explicar à mãe e ao paciente que possivelmente trata-se de uma otite:

- a) Média crônica colesteatomatosa, com necessidade de tratamento cirúrgico e acompanhamento otorrinolaringológico.
- b) Média crônica colesteatomatosa, e que, devido à idade do paciente, inicialmente será proposto acompanhamento clínico do caso.
- c) Média crônica serosa, e propor, nesse momento, timpanotomia com tubo de ventilação.
- d) Média crônica serosa, e realizar aspirações seriadas do meato acústico externo para resolução da otorreia.
- e) Externa crônica, razão pela qual devem ser mais persistentes no tratamento clínico com gotas otológicas.

2. (AOCP – EBSEH/CH-UFGA – 2016) Criança de oito anos apresenta otorreia à direita desde os três anos, com raros períodos de remissão, com presença de surdez e ampla perfuração da membrana timpânica do mesmo lado, com mucosa congesta, secreção mucopurulenta e presença de lamelas esbranquiçadas sugestivas de descamação de queratina em região superior. Em relação a esse caso, assinale a alternativa correta.

- a) A suspeita clínica mais provável é de otite média crônica (OMC) supurativa não colesteatomatosa.
- b) O diagnóstico mais provável é de otite média supurativa colesteatomatosa.
- c) Perda auditiva condutiva é compatível com o caso.
- d) A conduta inicial visa restabelecer a audição com uso de aparelho de amplificação sonora individual, pois trata-se de criança em fase escolar.
- e) O tratamento de eleição é clínico.

3. (IBFC – EBSEH/HU-FURG – 2016) São complicações extracranianas da otite média crônica, exceto:

- a) Petrosite.
- b) Abscesso de Bezold.
- c) Tromboflebite do seio sigmoide.

- d) Fístula labiríntica.
- e) Labirintite.

4. A trombose séptica do seio sigmoide não:

- a) É uma entidade rara de etiologia infecciosa.
- b) Tem as doenças agudas ou crônicas da orelha média como causa mais frequente.
- c) Deve ser tratada com antibióticos de largo espectro por tempo prolongado e que tenham boa penetração no sistema nervoso central.
- d) Deve ser abordada cirurgicamente caso sua causa seja otite média crônica.
- e) Tem uma conduta literária bem definida e unificada para abordagem do trombo.

5. (COTEC/UNIMONTES – Prefeitura de Bocaiúva/MG – 2016) Um paciente masculino de 16 anos apresenta otorreia fétida na orelha direita há 5 anos. Tem história de otites médias de repetição. Há 2 dias, iniciou quadro de febre alta (39°C), cefaleia e vômitos e, há 6 horas, rebaixamento do nível de consciência. Sua conduta inicial seria:

- a) Internação e exame de líquido.
- b) Internação e hemograma.
- c) Internação e exame de imagem (TC e/ou RM).
- d) Internação e hidratação, apenas.
- e) Conduta expectante.

6. Dentre as complicações cranioencefálicas das otites médias, principalmente das colesteatomatosas, a observada com maior frequência é a:

- a) Labirintite purulenta.
- b) Meningite otogênica.
- c) Hidrocefalia intracraniana.
- d) Traumatismo do seio lateral.
- e) Fístula labiríntica.

7. (FDC – SEHAC/RJ – 2019 – Modificada) A complicação da otite média que cursa com o sinal de Griesinger e o seu quadro clínico, respectivamente, são:

- a) Meningite. Sinal de irritação meníngea e abaulamento de fontanelas.
- b) Mastoidite coalescente. Queda da parede posterossuperior do conduto auditivo externo.
- c) Tromboflebite do seio sigmoide. Edema e rubor retroauricular após trombose de veia emissária da mastoide.
- d) Trombose do seio cavernoso. Diplopia com alteração de campo visual após trombose da artéria meníngea média.
- e) Hidrocefalia otogênica. Hipertensão intracraniana e paralisia do VI nervo craniano.

8. (FDC – SEHAC/RJ – 2019) Sobre o colesteatoma congênito, assinale a alternativa incorreta:

- a) Massa esbranquiçada com membrana timpânica íntegra.
- b) Retração da parte flácida da membrana timpânica.
- c) Ausência de otorreia.
- d) Nega história de otite média de repetição.
- e) Nega história de procedimento otológico prévio.

9. (FDC – SEHAC/RJ – 2019) O diagnóstico do colesteatoma é prioritariamente clínico, mas a tomografia computadorizada das mastoídes auxilia na avaliação do comprometimento da orelha média por essa doença. As alterações radiológicas que podem estar presentes no colesteatoma são, exceto:

- a) Material com densidade de partes moles preenchendo orelha média e/ou as células da mastóide.
- b) Corrosão do Esporão de *Chaussé*.
- c) Erosões da cadeia ossicular.
- d) Sinal de Schwartz positivo.
- e) Erosão do canal semicircular lateral.

10. Acerca das perfurações timpânicas na otite média crônica simples, escolha a alternativa correta:

- a) As perfurações centrais envolvem a parte tensa da membrana e não se estendem para as margens.
- b) Nas perfurações centrais, é mais do que comum encontrar complicações como supuração e colesteatomas.
- c) As perfurações marginais se estendem para a margem da parte flácida da membrana e o anel timpânico está intacto.
- d) Nas perfurações marginais, é mais raro evolução para supuração ou colesteatoma.
- e) As perfurações aticais se localizam na parte tensa da membrana timpânica (zona de Sharapnell).

11. Sobre perfurações timpânicas e otite média crônica, marque a alternativa incorreta: a) As perfurações timpânicas traumáticas costumam se resolver espontaneamente, se não houver infecção presente. A cicatrização do tímpano se dá em dias.

- b) As otites médias agudas supuradas, após tratamento adequado, normalmente levam à resolução da supuração.
- c) A otite média aguda necrotizante produz perfuração de tamanho grande, que normalmente não se resolve espontaneamente.
- d) As perfurações timpânicas que envolvem menos de 20% da parte tensa da membrana produzem pequenas perdas auditivas. Já as perfurações maiores, com envolvimento da cadeia ossicular, podem produzir grandes perdas auditivas do tipo neurosensorial.
- e) O tratamento clínico consiste em antibioticoterapia local e sistêmica nas fases agudas; há também opções cirúrgicas, no sentido de fechar a perfuração e reparar as lesões da cadeia ossicular nos casos necessários.

12. Julgue os itens escalados sobre otite média crônica (OMC) e depois selecione a alternativa coerente:

- I – Na OMC, a perfuração timpânica é indispensável para o diagnóstico.
- II – A inflamação crônica leva à ruptura das três camadas da membrana timpânica.
- III – Os sintomas mais prevalentes são otorreia intermitente e hipoacusia condutiva.
- IV – A otorreia é causada frequentemente ao se molhar a orelha perfurada ou em episódios de infecções das vias aéreas superiores.
- V – A hipoacusia é decorrente da própria ruptura da membrana timpânica, mas pode ser mais pronunciada quando há alterações da cadeia ossicular.

- a) Apenas o item I é falso.
- b) Os itens I, II, III e IV são verdadeiros, mas o item V é falso.

- c) Os itens II, IV e V são verdadeiros, mas os itens I e III são falsos.
- d) Apenas o item IV é falso.
- e) Os itens II e III são os únicos verdadeiros.

13. Um dos achados de otite média crônica é a retração timpânica. Sobre esse assunto, encontre a única proposição falsa:

- a) Os pacientes que apresentam membrana timpânica íntegra têm como sintomas mais comuns dor e prurido.
- b) A retração pode ser da parte tensa ou da parte flácida da membrana. As retrações de parte tensa podem ser difusas ou acometer apenas um quadrante específico.
- c) O quadrante mais acometido nas retrações de parte tensa é o posterossuperior.
- d) É muito frequente a associação de retração com efusão na orelha média.
- e) Os pacientes com retrações restritas podem evoluir com a formação de bolsas de retração, e estas, ao perderem a capacidade de autolimpeza, são a principal via de formação de colesteatomas.

14. O tratamento da otite média crônica é quase que inevitavelmente cirúrgico. Acerca desse tema, julgue os seguintes itens e então selecione a alternativa correta:

I – O tratamento cirúrgico tem três objetivos: erradicar o processo inflamatório da orelha média e mastoide; reconstruir a anatomia da orelha média; reabilitar a função auditiva.

II – A otite média crônica simples é tratada fechando-se a perfuração com miringoplastia – ou timpanoplastia, quando há envolvimento ossicular.

III – Em pacientes idosos com perfurações timpânicas secas há muito tempo, deve-se optar por cirurgias mais extensas, com ampla exploração das cavidades mastoideas e uma reconstrução completa da membrana timpânica.

IV – A otite média crônica supurativa colesteatomatosa é tratada por uma mastoidectomia para limpeza do foco infeccioso osteomielítico.

V – O colesteatoma raramente é cirúrgico, sendo indicadas abordagens cirúrgicas apenas em pacientes menores de 25 anos de idade e sem comorbidades.

- a) Há um item correto.
- b) Há dois itens corretos.
- c) Há três itens corretos.
- d) Há quatro itens corretos.
- e) Há cinco itens corretos.

15. A otite média colesteatomatosa consiste no desenvolvimento de um colesteatoma na orelha média. Qual das afirmativas a seguir não se encaixa no conceito/características do colesteatoma?

- a) O próprio termo colesteatoma é impróprio, uma vez que não é constituído por colesterol nem gordura.
- b) O colesteatoma tem características hiperproliferativas e líticas, podendo causar destruição da cadeia ossicular e das células aéreas mastoideas e levar a complicações intracranianas ou extracranianas.
- c) Dentre as complicações, estão: abscessos extradurais, abscessos subdurais, meningite otogênica, tromboflebite dos seios venosos, paralisia facial periférica, fístula perilinfática, mastoidite, labirintite infecciosa, abscesso periosteal e petrosite.

- d) O colesteatoma é uma estrutura constituída por epitélio simples pavimentoso não queratinizado, que repousa sobre uma camada de tecido muscular liso e outra de tecido conjuntivo contendo fibras colágenas, elásticas e reticulares.
- e) O colesteatoma pode ser congênito ou adquirido, sendo que a principal diferença clínica entre os dois é que o congênito não cursa com otorreia fétida crônica.

16. É condizente com o quadro clínico das diferentes formas do colesteatoma, exceto:

- a) No colesteatoma primário, o paciente queixa-se de perda auditiva inicialmente discreta e a otorreia pode ser o primeiro sintoma relatado.
- b) A otorreia do colesteatoma primário tem odor fétido característico (“cheiro de ninho de ratos”), é crônica e não melhora com tratamento.
- c) No colesteatoma secundário, normalmente existe uma história pregressa de otites de repetição, crises de otorreia com pouca sintomatologia dolorosa e perfuração da membrana timpânica. Tal otorreia não cessa mesmo com tratamento clínico, passando a ser contínua e fétida.
- d) A presença de pólipos no meato acústico externo, originário da região atical, está frequentemente associada à presença de colesteatoma.
- e) Nos pacientes com colesteatoma primário bem estabelecido, existe sempre comprometimento auditivo, visto que a doença é deveras destrutiva e afeta a cadeia ossicular criando uma ponte de tecido doente entre os ossículos, que impede a transmissão de vibrações mecânicas até o estribo.

17. Analise as assertivas acerca dos exames de imagem que podem ser utilizados para avaliar um colesteatoma e marque a alternativa correta:

I – Estudos radiológicos tradicionais foram sendo abandonados e substituídos por tomografia computadorizada (TC), mas ainda assim uma radiografia simples pode ser interessante para saber qual o tamanho aproximado de uma mastoide que será abordada cirurgicamente.

II – A TC é o exame radiológico preferencial para isso.

III – A TC tem seu papel no estudo desta doença, sendo indispensável e muito mais valiosa que um diagnóstico clínico.

IV – A ressonância magnética não é usual, mas é muito boa para avaliação de partes ósseas.

- a) O item I é falso e os demais são verdadeiros.
- b) O item IV é falso e os demais são verdadeiros.
- c) II e III são corretos; I e IV são falsos.
- d) I e II são corretos; III e IV são falsos.
- e) O item III é verdadeiro e os demais são falsos.

18. Escolha e assinale a única alternativa incorreta sobre a otite média crônica por tuberculose (TB):

- a) A TB é uma infecção bacteriana necrotizante, com manifestações múltiplas e ampla destruição.
- b) No mundo ocidental, onde a TB foi controlada, a principal porta de entrada é o pulmão, na maioria das vezes – porém, as lesões podem se propagar para outros órgãos.
- c) Mais raramente temos infecção primária de outros órgãos, como por exemplo o ouvido, sem haver foco pulmonar primário.

- d) O acometimento do ouvido médio é muito frequente na atualidade, o que mostra uma dificuldade em desenvolver drogas antibióticas potentes para controlar essa infecção.
- e) A raridade da doença, entretanto, não nos permite excluí-la da fila de diagnósticos diferenciais em se tratando de otites médias crônicas.

19. A tuberculose (TB) é uma doença multissistêmica e a otorrinolaringologia não está fora de sua alçada. Existem quadros de tuberculose no ouvido. Para entendê-los, entretanto, é necessário captar conceitos fundamentais sobre a própria doença. Em vista desse fato, escolha a alternativa que não condiz com a natureza dessa infecção:

- a) São basicamente duas espécies de microbactérias que causam infecção clínica no homem: o *M. tuberculosis* e o *M. bovis*, este último muito mais raramente, a partir de leite contaminado (em regiões onde o leite não é pasteurizado), pela via gastrointestinal.
- b) Quando a inoculação é por via pulmonar, há formação de um pequeno tubérculo subpleural (tubérculo de Gohn). Ocorre uma adenopatia satélite focal e linfangite entre a adenopatia e a alveolite subpleural. A este conjunto denominamos complexo primário ou complexo de Gohn.
- c) Neste período desenvolve-se uma reação tissular característica, com granulomas de células epitelioides e necrose na lesão pulmonar, pela liberação de material citotóxico pelos linfócitos T, que destroem tecidos do hospedeiro, bem como os bacilos da tuberculose. Geralmente há cicatrização do sítio primário, por fibrose e calcificação.
- d) Havendo alguma falha neste sistema de defesa do organismo, pode haver disseminação local ou sistêmica da doença pela corrente sanguínea. Nos casos de disseminação hematogênica, pode haver lesões de órgãos isolados, como o ouvido, por exemplo.
- e) Além da via hematogênica, outra via possível para o bacilo alcançar o ouvido é a nervosa, pelo nervo auricular magno.

20. É verdade sobre a otite média crônica tuberculosa:

- a) As vias de disseminação principais são a hematogênica e a ascendente pela tuba auditiva, nos casos bacilíferos, devido à tosse e regurgitação.
- b) Atualmente a tuberculose primária do ouvido (ou seja, sem outro foco detectável) está se tornando mais rara, devido ao controle da doença como um todo.
- c) Na esfera otorrinolaringológica, o ouvido é o local mais acometido por tuberculose.
- d) Outras possibilidades de infecção do ouvido são pelo conduto auditivo, na forma de perfurações da membrana timpânica, ou como extensão direta a partir de lesões intracranianas. Essas formas são tão comuns quanto a hematogênica.
- e) Casos não bacilíferos têm o diagnóstico mais fácil.

21. A tuberculose de ouvido possui quadro clínico bipartido ou bimodal, com uma forma aguda e uma crônica. Tendo isso em mente, julgue os itens e então aponte a assertiva verdadeira.

I – A otite crônica apresenta perda condutiva lenta e vagarosa, proporcional aos achados otoscópicos.

II – A otorreia é indolor.

III – Na maioria dos pacientes, há aumento dos gânglios linfáticos periauriculares.

IV – Existe um quadro clássico de múltiplas perfurações na membrana timpânica, e geralmente é ele que vai ser observado à otoscopia.

V – Nessa fase é frequente também o aparecimento de um pólipos sangrante, solitário, no conduto auditivo.

VI – A forma aguda da otite tuberculosa provoca rapidamente uma destruição total da parte tensa da membrana, importante edema de mucosa e granulações, com destruição da cadeia ossicular e, às vezes, do ouvido interno.

- a) Os itens I, II e IV são falsos; III, V e VI são verdadeiros.
- b) Os itens III e IV são os únicos verdadeiros.
- c) Os itens II, III, V e VI são falsos; I e IV são verdadeiros.
- d) Os itens I, IV e V são falsos; II, III e VI são verdadeiros.
- e) Os itens I e V são os únicos falsos.

22. Imagine um paciente com os seguintes achados: otite média crônica resistente a vários antibióticos (exceto os agentes tuberculostáticos); tecido granulomatoso exuberante no ouvido médio, indo até o conduto auditivo externo; disacusia de condução importante. O que podemos afirmar sobre seu diagnóstico clínico de tuberculose do ouvido?

- a) Podemos fazer o diagnóstico clínico de otite média tuberculosa, uma vez que três critérios são suficientes para isso.
- b) Podemos apenas suspeitar da doença, uma vez que seriam necessários cinco critérios para fechar o diagnóstico.
- c) Podemos fazer o diagnóstico clínico de otite média tuberculosa, uma vez que dois critérios são suficientes para isso.
- d) Podemos apenas suspeitar da doença, uma vez que seriam necessários quatro critérios para fechar o diagnóstico.
- e) Nada podemos afirmar sem colher exames laboratoriais e de imagem.

23. Estudos radiológicos podem nos ajudar a suspeitar de uma otite média crônica tuberculosa. Qual das afirmativas seguintes é falsa sobre os aspectos radiológicos da doença?

- a) Os estudos radiológicos do ouvido médio e mastoide, seja através de raios X simples ou tomografia, não revelam características específicas, mas em conjunto com a clínica e com outros exames complementares, podem fortalecer a suspeita diagnóstica.
- b) Ajudam a estabelecer o grau de envolvimento das estruturas, possibilitando melhor planejamento cirúrgico quando a cirurgia for necessária.
- c) Uma mastoide bem pneumatizada, às vezes preenchida por tecido mole (velada), em paciente com clínica de otite média crônica, sugere a possibilidade de etiologia tuberculosa.
- d) Ocasionalmente são observados casos com destruição óssea e erosão da mastoide.
- e) Ainda quanto aos achados radiológicos, é imprescindível lembrar que uma radiografia de tórax normal exclui a possibilidade de uma infecção tuberculosa no ouvido.

24. Encontre a alternativa falsa relativa ao tratamento da otite média crônica tuberculosa:

- a) Hoje em dia, a cirurgia está indicada quando a mastoidite tuberculosa se complica com abscesso subperiosteal, paralisia facial, labirintite, fístula pós-auricular persistente, envolvimento do sistema nervoso central, ou quando há colesteatoma associado; e normalmente consiste em incisão e drenagem com remoção de sequestros presentes.
- b) A mastoidectomia, com o propósito de erradicar a doença, não está indicada como meio para resolução completa do tecido de granulação e otorreia.
- c) A quimioterapia antituberculose pode resolver perfeitamente tanto o problema de granulação, quanto o de otorreia.

d) Atualmente, das 16 drogas conhecidas com ação efetiva sobre o bacilo da tuberculose, cinco são de uso preferencial: a criptomina (CM); a rifampicina (RMP); o metronidazol (MNZ); a pirazinamida (PZA) e a etionamida (ETH).

e) Em nosso país, o manual de normas para o controle da tuberculose, DNPS/MS-1984, recomenda dois tipos de esquemas básicos para a tuberculose. O esquema 1, com duração de seis meses, é indicado para o tratamento de todas as formas de tuberculose pulmonar ou extrapulmonar, exceto na meningite tuberculosa e na AIDS. A critério médico, na tuberculose extrapulmonar, a isoniazida poderá ser mantida por mais de 6 meses (até 12 meses).

25. Qual é a definição de otite média crônica?

26. Paciente de 8 anos de idade, sexo masculino, procurou o pronto-socorro de otorrinolaringologia de um hospital brasileiro com quadro de hipoacusia e abaulamento retroauricular com fístula drenando secreção purulenta à esquerda. A acompanhante afirmou que há três anos a criança apresentou dor e secreção purulenta na orelha esquerda, quando foi atendida em uma unidade de saúde sendo tratada com antibiótico oral e tópico. Nos últimos dois meses, apresentou dor e abaulamento retroauricular, sendo atendida por um médico que realizou a drenagem do abscesso retroauricular por incisão, sem melhora do quadro, passando a apresentar saída contínua de secreção purulenta pelo orifício. No momento da consulta, o paciente encontrava-se em bom estado geral, com sinais vitais normais. Na avaliação clínica otorrinolaringológica, a orofaringoscopia e a rinofaringoscopia anteriores não apresentavam alterações. À otoscopia, a orelha direita apresentava-se normal; na orelha esquerda, a membrana timpânica estava íntegra, abaulada, visualizando-se por transparência imagem esbranquiçada na porção posterossuperior e fístula retroauricular com drenagem de secreção purulenta. Foi aventada hipótese diagnóstica de colesteatoma congênito. Elabore um plano de conduta para este paciente.

27. Paciente de 7 anos de idade, do sexo masculino, admitido em hospital de grande porte com história de otorreia crônica fétida intermitente em ambos os ouvidos – principalmente direito – associada a hipoacusia há 3 anos. Na admissão, apresentava-se febril, sonolento, prostrado, anorético e com vômitos ocasionais. No exame físico, a região retroauricular direita encontrava-se normal; entretanto, havia um aumento de volume em região cervical direita, abaixo do ângulo da mandíbula e ao longo do músculo esternocleidomastoideo, com cerca de 5 centímetros de diâmetro. Na otoscopia, apresentava otorreia mucopurulenta bilateralmente, com presença de tecido de granulação e descamação epitelial de aspecto perolado. Acerca desse caso, responda:

a) Qual é a hipótese diagnóstica mais provável?

b) Dados os sintomas neurológicos, em que tipo de complicação deve-se pensar?

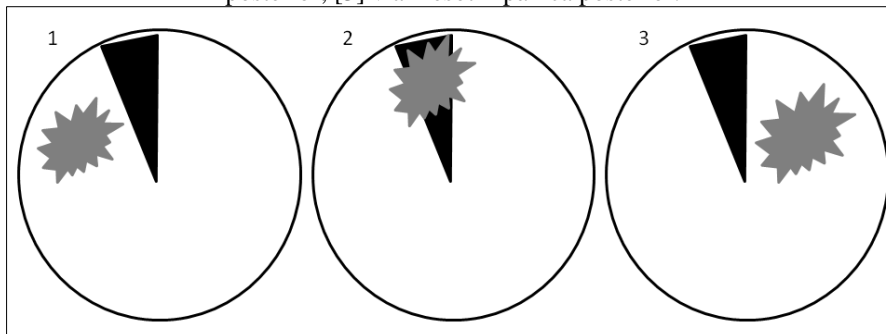
c) Considerando-se que a realização de uma TC evidenciou coleção líquida intramuscular em região parafaríngea direita, que abordagem cirúrgica pode ser realizada?

28. Imagine um paciente com uma queixa de otorreia intermitente há um ano e hipoacusia há seis meses. À otoscopia, verifica-se perfuração central pequena, sem sinais de colesteatoma. O caso não parece grave, não há sinais de alterações periauriculares ou cervicais, e o estado geral do paciente é bom. Além disso, o local é a cidade de Brasileira, no interior do Piauí, e os recursos tecnológicos são escassos. Sendo assim, você decide

introduzir tratamento medicamentoso. Como o mesmo deveria ser feito? Ao final desse tratamento, alguma cirurgia ainda será necessária? Se sim, qual e por quê?

29. Clinicamente, a maior parte dos colesteatomas assume padrões de crescimento típicos, de acordo com seu local de origem e das estruturas anatômicas relacionadas. As suas vias de formação tendem a seguir os planos vestigiais da embriogênese, podendo envolver mais de uma via de crescimento simultaneamente. Jackler, em 1989, descreveu as três principais vias de crescimento dos colesteatomas. Descreva-as você também. Utilize esta figura para guiar-se:

Figura 13.1 - Vias de crescimento dos colesteatomas: [1] via epitimpânica anterior; [2] via epitimpânica posterior; [3] via mesotimpânica posterior.



Fonte: Os autores.

30. Descreva os critérios para o diagnóstico clínico da otite média tuberculosa.

RESPOSTAS E COMENTÁRIOS

1. **A resposta é a).** O paciente em questão tem sinais e sintomas que falam a favor de colesteatoma: a persistência da otorreia por longo período de tempo, com períodos de melhora, mas não de desaparecimento; a retração atical da membrana (que é achado raro); a lesão hipoatenuada com erosão do Muro da Lojeta ou Esporão de Chaussé. O colesteatoma é cirúrgico, com raríssimas exceções – e, por se tratar de paciente jovem sem comorbidades, a cirurgia está indicada, não cabendo tratamento clínico. Não deve-se pensar em otite média secretora porque ela não cursa com perfuração, e nem otite externa, uma vez que a queixa e a clínica não são direcionadas ao conduto auditivo externo (ÁVILA et al., 2013; RIBEIRO; PEREIRA, 2011; ROSITO; CANALI; COSTA, 2015).

2. **A resposta é b).** Trata-se de otite média crônica colesteatomatosa adquirida, uma vez que se observa perfuração timpânica e proliferação de queratina. Um quadro congênito cursaria com membrana timpânica (MT) íntegra. A perda auditiva mista (condutora e neurosensorial) é passível de ocorrer, uma vez que o colesteatoma parece avançado ao exame físico, com possível destruição extensa de estruturas, e a criança é surda. O tratamento deve ser uma combinação de cirurgia e aparelho auditivo, para reconstruir estruturas e tratar a perda neurosensorial (DURÃO et al., 2014).

3. **A resposta é c).** A tromboflebite do seio sigmoide é uma entidade rara e, quando secundária à infecção, como neste caso, pode também ser chamada de trombose séptica do seio sigmoide. Ela é a única que ocorre em uma estrutura localizada dentro do crânio, e todas as demais opções são complicações extracranianas (PENIDO et al., 2007).

4. **A resposta é e).** A trombose séptica do seio sigmoide (TSSS) é uma entidade rara de etiologia infecciosa que tem as doenças agudas ou crônicas da orelha média como causas mais frequentes. Após a introdução e melhora da eficácia dos antibióticos, a incidência e a mortalidade da TSSS reduziram bastante. No tratamento da TSSS são utilizados antibióticos de largo espectro por tempo prolongado e que tenham boa penetração no sistema nervoso central. Nos casos secundários à otite média crônica, a abordagem cirúrgica do foco infeccioso é fundamental, geralmente com realização da mastoidectomia. Porém, a abordagem do trombo gera controvérsias na literatura. Há autores que propõem abertura do seio com realização da trombectomia e ligadura da veia jugular; outros preconizam apenas a limpeza cirúrgica em torno do seio sigmoide, associada à drenagem cirúrgica do foco infeccioso. Ainda mais controverso é o uso dos anticoagulantes como heparina ou anticoagulantes orais, pois esta terapia que para alguns autores têm sido recomendada para prevenir complicações relacionadas à persistência do trombo ou a propagação do mesmo, para outros existem poucos estudos realizados nos casos de trombose otogênica do seio sigmoide confirmando seu benefício (PENIDO et al., 2007).

5. **A resposta é c).** Chamam atenção nesse caso os sintomas neurológicos do paciente, que alertam para meningite ou abscesso encefálico (nesta questão, é importante recordar que a punção lombar apresenta o risco de herniação cerebral e consequente morte). A realização de exame de imagem pode remover essa dúvida e pesquisar ambos simultaneamente, por isso é a conduta mais indicada (GOUVEIA; CALDAS NETO, 2011; RIBEIRO; PEREIRA, 2011; ROSITO; CANALI; COSTA, 2015).

6. **A resposta é b).** Dentre as complicações citadas, a meningite otogênica é até certo ponto usual em nosso meio e é a mais frequente complicação endocraniana da OMC colesteatomatosa (GOUVEIA; CALDAS NETO, 2011; RIBEIRO; PEREIRA, 2011; ROSITO; CANALI; COSTA, 2015).

7. **A resposta é c).** A complicação da OMC que cursa com sinal de Griesinger é a tromboflebite do seio sigmoide. Ela se origina por extensão direta da infecção através de erosão óssea e formação de um abscesso extradural vizinho ao seio sigmoide, resultando em flebite que promove a formação de um trombo mural. Esse trombo cresce para dentro da luz do vaso, ocluindo-o e tornando-se infectado ou inflamado. Ele pode progredir tanto distalmente, para o bulbo da veia jugular, quanto proximalmente, para os outros seios durais. O sinal de Griesinger consiste em edema e rubor retroauricular secundário à trombose da veia emissária (FLAIBAN, 2005; GOUVEIA; CALDAS NETO, 2011).

8. **A resposta é b).** O colesteatoma congênito seria consequência de inclusões embrionárias de epitélio escamoso durante o desenvolvimento do osso temporal. Sua apresentação clássica é a presença de uma pérola atrás de uma membrana timpânica intacta, observada em topografia do quadrante anterossuperior e, na maioria das vezes, sem história de otorreia, perfuração ou qualquer procedimento otológico prévio. Esta massa epitelial pode se estender a toda a orelha média e mastoide, podendo causar erosão dos ossículos. Entretanto, uma história de otite média, efusão ou perfuração não exclui a possibilidade de colesteatoma congênito, já que em estados avançados da doença todos esses eventos podem ocorrer (SOUSA, 2011; WALKER; SHINNERS, 2016).

9. **A resposta é d).** É importante perceber que a questão gira em torno de alterações que podem estar presentes – isso não significa que sempre estarão. Material de densidade de partes moles dentro da cavidade timpânica ou das células aéreas mastoideas é achado importante do colesteatoma. Entretanto, não se deve negligenciar o fato de que nem sempre ele corresponde ao epitélio estratificado pavimentoso queratinizado. Pode-se tratar, por exemplo, de tecido de granulação. Da mesma forma, pode haver corrosão do esporão, mas a presença de um esporão íntegro não invalida um diagnóstico. A erosão do canal semicircular é notada por ser muito frequente nos exames de imagem, mas nem sempre confirmada cirurgicamente. O sinal (ou mancha) de Schwartz é o único que não se manifesta no colesteatoma, uma vez que ele é característico da observação de tímpanos com otosclerose em atividade (ÁVILA et al., 2013; PAÇO; BRANCO, 2010; RIBEIRO; PEREIRA, 2011)

10. **A resposta é a).** Nas perfurações centrais é raro encontrar complicações como supuração e colesteatomas. As perfurações marginais se estendem para a margem da parte tensa da membrana e o anel timpânico está destruído. Nas perfurações marginais, é mais frequente evolução para supuração ou colesteatoma. As perfurações aticais se localizam na parte flácida da membrana timpânica (zona de Sharapnell). As perfurações aticais estão frequentemente associadas ao colesteatoma, o qual é deveras sintomático (COSTA et al., 2011; SILVA; SELAIMEN, 2015).

11. **A resposta é d).** As perfurações timpânicas maiores, com envolvimento da cadeia ossicular, podem produzir grandes perdas auditivas do tipo condutiva (COSTA et al., 2011; SILVA; SELAIMEN, 2015).

12. **A resposta é a).** A perfuração timpânica não é absolutamente necessária para que haja OMC. Ela pode estar ausente nas otites médias crônicas colesteatomatosas congênitas – e isso é, inclusive, critério de suspeita para colesteatoma congênito (COSTA et al., 2011; SILVA; SELAIMEN, 2015; SOUSA, 2011; WALKER; SHINNERS, 2016).

13. **A resposta é a).** O sintoma mais comum das retrações é a hipoacusia. O restante está correto (COSTA et al., 2011; SILVA; SELAIMEN, 2015).

14. **A resposta é c).** Em idosos, condutas menos agressivas são privilegiadas. Em pacientes idosos com perfurações timpânicas secas há muito tempo, pode-se optar por uma orientação adequada e acompanhamento clínico para evitar evoluções. Já o colesteatoma é cirúrgico, salvo em raríssimas exceções, de pacientes extremamente idosos e com alterações clínicas graves (e mesmo nestes casos uma técnica cirúrgica com anestesia local pode ser indicada). Todas as outras alternativas são verdadeiras (COSTA et al., 2011; RIBEIRO; PEREIRA, 2011; ROSITO; CANALI; COSTA, 2015; SILVA; SELAIMEN, 2015).

15. **A resposta é d).** O colesteatoma é constituído por epitélio estratificado pavimentoso queratinizado, repousando sobre uma camada de tecido conjuntivo contendo fibras colágenas, elásticas e reticulares. Não existe camada muscular envolvida nessa lesão. As demais alternativas são corretas e refletem aspectos da doença (RIBEIRO; PEREIRA, 2011; ROSITO; CANALI; COSTA, 2015).

16. **A resposta é e).** Nos pacientes com colesteatoma primário bem estabelecido, existe normalmente comprometimento auditivo, mas isso não é essencial, visto que a doença pode não ter afetado a cadeia ossicular ou mesmo ter criado uma ponte de tecido doente entre os ossículos, que passa a transmitir as vibrações mecânicas até o estribo. As demais alternativas estão corretas e refletem aspectos do colesteatoma (RIBEIRO; PEREIRA, 2011; ROSITO; CANALI; COSTA, 2015).

17. **A resposta é d).** A TC tem seu papel no estudo desta doença, mas o diagnóstico é prioritariamente clínico, através de uma boa anamnese e exame físico. A ressonância magnética não é usual e não é boa para avaliação de partes ósseas (RIBEIRO; PEREIRA, 2011).

18. **A resposta é d).** O acometimento do ouvido médio é muito raro na atualidade, o que mostra a existência de drogas antibióticas potentes para controlar essa infecção. Esses quadros só eram frequentes na era pré-antibiótica. As outras assertivas são verdadeiras e refletem aspectos da doença (ABES; ABES; JAMIR, 2011; RODRIGUES et al., 2013).

19. **A resposta é e).** Não existem casos de disseminação neural de tuberculose para o ouvido – ela ocorre por via hematogênica ou disseminação [não-neural]. As demais alternativas são todas corretas e refletem aspectos da doença (RODRIGUES et al., 2013; SEBASTIAN et al., 2019).

20. **A resposta é a).** Atualmente a tuberculose primária do ouvido (ou seja, sem outro foco detectável) está se tornando mais frequente. Na esfera otorrinolaringológica, o ouvido é o segundo local mais acometido por tuberculose, depois da laringe. Outras

possibilidades de infecção do ouvido são pelo conduto auditivo, na forma de perfurações da membrana timpânica, ou como extensão direta a partir de lesões intracranianas. Essas formas são muito raras. Casos não bacilíferos têm o diagnóstico mais difícil do que os bacilíferos (ABES; ABES; JAMIR, 2011; ARAÚJO et al., 2011; RODRIGUES et al., 2013).

21. **A resposta é d).** A otite crônica apresenta perda condutiva importante e precoce, desproporcional aos achados otoscópicos. Existe um quadro clássico de múltiplas perfurações na membrana timpânica, mas ele é efêmero e difícil de ser visualizado. Nessa fase é frequente também o aparecimento de múltiplos pólipos que sangram no conduto auditivo (ABES; ABES; JAMIR, 2011; ARAÚJO et al., 2011; RODRIGUES et al., 2013; SEBASTIAN et al., 2019; SENS et al., 2008).

22. **A resposta é b).** Os critérios para o diagnóstico clínico da otite média tuberculosa são: otite média crônica resistente a vários antibióticos, exceto aos agentes tuberculostáticos; tecido granulomatoso exuberante no ouvido médio, indo até o conduto auditivo externo; disacusia de condução importante; história de tuberculose pulmonar ativa ou curada; presença de linfadenite regional, principalmente em crianças; teste de Mantoux positivo; e presença de paralisia facial. A presença de três dos sinais enumerados nos dá a suspeita da doença, enquanto cinco ou mais nos autorizam a fazer o diagnóstico clínico de otite média tuberculosa (RODRIGUES et al., 2013; SEBASTIAN et al., 2019).

23. **A resposta é e).** Uma radiografia de tórax normal não exclui a possibilidade de uma infecção tuberculosa no ouvido, pois a orelha pode ser um sítio primário, sem acometimento pulmonar prévio (ARAÚJO et al., 2011; RODRIGUES et al., 2013; SEBASTIAN et al., 2019; SENS et al., 2008).

24. **A resposta é d).** Atualmente, das 16 drogas conhecidas com ação efetiva sobre o bacilo da tuberculose, seis são de uso preferencial: a estreptomicina (SM); a rifampicina (RMP); o etambutol (EMB); a pirazinamida (PZA); a etionamida (ETH) e a isoniazida (INH) (SEBASTIAN et al., 2019).

25. Não existe um consenso exato para conceituar o que é uma otite média crônica. Alguns autores afirmam que se considera OMC uma inflamação com mais de 3 meses de curso, haja ou não perfuração de membrana timpânica. Já outros afirmam que a perfuração associada à otorreia é absolutamente necessária para se falar em OMC, não se baseando em critérios temporais – mas sim em alterações histopatológicas. Outros consideram que deve haver otorreia ou secreção através da membrana perfurada, e há os que afirmam que não é importante saber se as mudanças no ouvido médio advindas da doença são transitórias ou permanentes. É consenso que os quadros possuem instalação insidiosa e são mais agressivos do que otites agudas (SILVA; SELAIMEN, 2015).

26. Trata-se de um caso real, relatado em 2012. A conduta tomada foi a seguinte: primeiro, realizou-se análise anatomopatológica do material da fístula, que revelou tecido de granulação; então fez-se antibioticoterapia endovenosa por quinze dias. A tomografia computadorizada e a ressonância magnética foram executadas para melhor planejamento cirúrgico (melhor delimitação da área acometida pelo tumor). A cirurgia escolhida foi mastoidectomia radical com exérese de toda a lesão – por fim, o acompanhamento

ambulatorial continuou por dois meses, havendo manutenção da melhora clínica e alta subsequente (GUIMARÃES et al., 2012).

27. Na letra a) A hipótese mais provável é de otite média crônica colesteatomatosa. Na letra b) deve-se pensar em complicações meníngeas ou encefálicas. Na letra c) pode-se fazer uma cirurgia em tempo único – por exemplo, a mastoidectomia radical da orelha direita e abordagem (na mesma operação) do abscesso cervical, através de drenagem externa com incisão no pescoço (FLAIBAN, 2005; GOUVEIA; RIBEIRO; PEREIRA, 2011; ROSITO; CANALI; COSTA, 2015; COSTA, 2018).

28. O tratamento medicamentoso tem papel importante no controle da otorreia. Na maioria dos episódios, é suficiente o uso de medicações tópicas como gotas antibióticas. A preferência entre as opções existentes são as de ciprofloxacino, pois erradicam as bactérias envolvidas nessas infecções, especialmente *Pseudomonas*, agente etiológico mais comum, e ainda não tem efeito ototóxico, comum entre os aminoglicosídeos. A associação de corticosteroides pode ser benéfica para reduzir a reação inflamatória e a presença de tecido de granulação na orelha média. Em casos refratários, pode ser necessário associar o uso de antibioticoterapia sistêmica. Após o final do tratamento, ainda será necessária a realização de cirurgia para reestabelecer a integridade da membrana timpânica, uma vez que a mesma não se fecha espontaneamente. Nesse ponto, seria prudente encaminhar o paciente para um grande centro e realizar exames de imagem para melhor planejamento cirúrgico. Pode ser feita miringoplastia ou timpanoplastia, no caso de ser encontrado envolvimento ossicular (COSTA et al., 2011, SILVA; SELAIMEN, 2015).

29. [1] Via epitimpânica anterior: originada a partir de uma retração da membrana timpânica, anterior à cabeça do martelo, seguindo o trajeto dos espaços timpânicos anteriores em direção ao recesso supratubário. O mesotímpano anterior é alcançado via espaço anterior de Von Troltsch. [2] Via epitimpânica posterior: originada a partir de uma invaginação da parte flácida de membrana timpânica, penetrando posteriormente pelo espaço de Prussak e lateralmente à cadeia ossicular, invadindo ádito e antro. Podem alcançar o mesotímpano através do soalho do espaço de Prussak, até o espaço anterior de Von Troltsch. [3] Via mesotimpânica posterior: originada a partir de uma retração posterossuperior da parte tensa da membrana timpânica com extensão ao antro via istmo timpânico posterior e espaço incudal inferior, passando medialmente à cadeia ossicular (ROSITO; CANALI; COSTA, 2015).

30. Os critérios para o diagnóstico clínico da otite média tuberculosa são: otite média crônica resistente a vários antibióticos, exceto aos agentes tuberculostáticos; tecido granulomatoso exuberante no ouvido médio, indo até o conduto auditivo externo; disacusia de condução importante; história de tuberculose pulmonar ativa ou curada; presença de linfadenite regional, principalmente em crianças; teste de Mantoux positivo; presença de paralisia facial (ABES; ABES; JAMIR, 2011; ARAÚJO et al., 2011; RODRIGUES et al., 2013; SEBASTIAN et al., 2019).

REFERÊNCIAS BIBLIOGRÁFICAS

ABES, G. T.; ABES, F. L. L. B.; JAMIR, J. C. The Variable Clinical Presentation of Tuberculosis Otitis Media and the Importance of Early Detection. **Otology & Neurotology**, [s.l.], v. 32, n. 4, p. 539-543, jun. 2011. Ovid Technologies (Wolters Kluwer Health). <http://dx.doi.org/10.1097/mao.0b013e3182117782>. Disponível em: <https://www.advancedotology.org/content/files/sayilar/74/buyuk/21-Ara%C3%BAjo.pdf>. Acesso em: 11 abr. 2020.

ARAÚJO, M. F. et al. Tuberculous otitis media: case report. **The Journal of International Advanced Otology**, [s.l.], v. 7, n. 3, p. 413-417, 2011. Disponível em: <https://www.advancedotology.org/content/files/sayilar/74/buyuk/21-Ara%C3%BAjo.pdf>. Acesso em: 11 abr. 2020.

ÁVILA, A. F. A. et al. Imaging evaluation of middle ear cholesteatoma: iconographic essay. **Radiologia Brasileira**, [s.l.], v. 46, n. 4, p. 247-251, ago. 2013. FapUNIFESP (SciELO). <http://dx.doi.org/10.1590/s010039842013000400012>. Disponível em: <http://bit.do/fdAV3>. Acesso em: 27 set. 2019.

COSTA, S. S. et al. Otite Média Crônica Não Colesteatomatosa. In: CALDAS NETO, S. et al. **Tratado de Otorrinolaringologia e Cirurgia Cervicofacial**. v. 2, 2ª ed. São Paulo: Roca, 2011. cap. 9, p. 99-121.

COSTA, S. S. et al. Otites Médias Crônicas. In: **Tratado de Otorrinolaringologia**. 3ª ed. Rio de Janeiro: Elsevier, 2018. p. 128-149.

DURÃO, C. et al. Colesteatoma em idade pediátrica: Análise retrospectiva de 12 anos de experiência do Hospital Fernando Fonseca. **Revista Portuguesa de Otorrinolaringologia e Cirurgia de Cabeça e Pescoço**, Coimbra, v. 52, n. 2, p. 77-82, jun. 2014. Trimestral. Disponível em: <https://www.journalsporl.com/index.php/porl/article/view/459>. Acesso em: 27 set. 2019.

FLAIBAN, L. T. Complicações de Otites Médias. 2005. Disponível em: <https://forl.org.br/Content>. Acesso em: 28 set. 2019.

GOUVEIA, M. C. L.; CALDAS NETO, S. Complicações das Otites Médias. In: CALDAS NETO, S. et al. **Tratado de Otorrinolaringologia e Cirurgia Cervicofacial**, v. 2, 2ª ed. São Paulo: Roca, 2011. cap. 12, p. 141-154.

GUIMARÃES, V. et al. Colesteatoma congênito gigante: relato de caso. **Distúrbios da Comunicação**, São Paulo, v. 24, n. 2, p. 159-163, set. 2012.

PAÇO, J.; BRANCO, C.. Tímpano normal: transparência. In: PAÇO, J, al. **Otites na prática clínica: guia de diagnóstico e tratamento**. Massamá: Círculo Médico, 2010. cap. 4, p. 55.

PENIDO, N. O. et al. Trombose do seio sigmoide associada à otite média crônica. **Revista Brasileira de Otorrinolaringologia**, [s.l.], v. 73, n. 2, p. 165-170, abr. 2007. FapUNIFESP (SciELO). Disponível em: <http://www.scielo.br/pdf/rboto/v73n2/a05v73n2.pdf>. Acesso em: 11 abr. 2020.

RIBEIRO, F. Q.; PEREIRA, C. S. B. Otite média crônica colesteatomatosa. In: CALDAS NETO, S. et al. **Tratado de Otorrinolaringologia e Cirurgia Cervicofacial**, v. 2, 2ª. ed. São Paulo: Roca, 2011. cap. 10. p. 122-136.

RODRIGUES, A. R. et al. Otite média tuberculosa: A propósito de um caso clínico. **Arq Med**, Porto, v. 27, n. 4, p. 144-147, ago. 2013.

ROSITO, L. P. S.; CANALI, I.; COSTA, S. S. Otite média crônica colesteatomatosa. In: PILTCHER, Otávio et al. (Org.). **Rotinas em Otorrinolaringologia**. Porto Alegre: Artmed, 2015, cap. 25. p. 40-45.

SEBASTIAN, S. K. et al. Tuberculous otitis Media –Series of 10 cases. *Journal Of Otolaryngology*, [s.l.], **journal pre-proof version**, dez. 2019. Elsevier BV. <http://dx.doi.org/10.1016/j.joto.2019.12.001>. Disponível em: <https://www.sciencedirect.com/science/article/pii/S1672293019301485>. Acesso em: 11 abr. 2020.

SENS, P. M. et al. Tuberculose de orelha, doença profissional? **Revista Brasileira de Otorrinolaringologia**, [s.l.], v. 74, n. 4, p. 621-627, ago. 2008. FapUNIFESP (SciELO). <http://dx.doi.org/10.1590/s0034-72992008000400023>. Disponível em: http://www.scielo.br/scielo.php?pid=S0034-72992008000400023&script=sci_arttext&tlng=pt. Acesso em 11 abr. 2020.

SILVA, M. N. L.; SELAIMEN, F. A. Otite média crônica não colesteatomatosa. In: PILTCHER, Otávio et al. (Org.). **Rotinas em Otorrinolaringologia**. Porto Alegre: Artmed, 2015. cap. 24, p. 54-59.

SOUSA, L. C. A. Colesteatoma congênito. In: CALDAS NETO, S. et al. **Tratado de Otorrinolaringologia e Cirurgia Cervicofacial**. v. 2, 2ª. ed. São Paulo: Roca, 2011. cap. 11. p. 137-140.

WALKER, D.; SHINNERS, M. J. Congenital Cholesteatoma. **Pediatric Annals**, [s.l.], v. 45, n. 5, p. 167-170, 1 maio 2016. SLACK, Inc. <http://dx.doi.org/10.3928/00904481-20160401-01>. Disponível em: shorturl.at/cLQW8. Acesso em: 11 abr. 2020.

CAPÍTULO XIV - COMPLICAÇÕES DE OTITE MÉDIA

Paulo de Tarso Moura Borges
Jennifer Flavin dos Santos Frederico
Josilene Maria de Sousa
DOI-Capítulo: 10.47538/AC-2021-10.14

QUESTÕES

1. (UFRJ - Rio de Janeiro - 2016) Nas complicações das otites médias, pode-se afirmar que:
 - a) A tromboflebite do seio sigmoideo é a mais frequente das complicações intratemporais.
 - b) Na mastoidite de Bezold, a coleção purulenta dirige-se para a ranhura digástrica.
 - c) Na hidrocefalia otítica, verifica-se a oclusão do seio sigmoideo, sem meningite ou abscesso cerebral.
 - d) Na mastoidite de Mouret, na forma jugulodigástrica, a coleção purulenta acumula-se junto ao músculo esternocleidomastoideo.
 - e) A petrosite é uma complicação intracraniana com dor facial profunda e, eventualmente, atinge a ponta da mastoide.

2. (UFRJ - Rio de Janeiro - 2017) A meningite bacteriana é uma das complicações da otite média aguda, principalmente em crianças. Assinale a alternativa que indica a faixa etária mais vulnerável.
 - a) De 6 a 12 anos de idade.
 - b) Acima de 12 anos de idade.
 - c) Abaixo de 2 anos de idade.
 - d) Em qualquer faixa etária.
 - e) Entre 4 e 6 anos de idade.

3. (Medcel - São Paulo - 2017) Um menino, 2 anos, em tratamento de otite média aguda à esquerda há 1 semana (3 dias de amoxicilina e 4 dias de azitromicina), mantém febre e hiporexia “r”, além de apresentar inchaço retroauricular à esquerda há 2 dias. O exame físico revela: Tax=39°C; paciente irritado; choroso; abaulamento retroauricular esquerdo, doloroso e hiperemiado; pavilhão auricular esquerdo deslocado anteriormente. A otoscopia mostra: membrana timpânica esquerda íntegra, hiperemiada, abaulada, edema de toda a parede posterossuperior do conduto auditivo externo. O diagnóstico mais provável é:
 - a) Otite média colesteatomatosa.
 - b) Pericondrite.
 - c) Mastoidite aguda.
 - d) Otite média aguda viral.
 - e) Otite externa difusa aguda.

4. I.M.R, sexo feminino, 5 anos, com história de otite média aguda recorrente, procurou o serviço com queixa de otalgia e otorreia purulenta a esquerda há 15 dias, associada à dor retroorbitária e febre alta, sem melhora após uso de celestamine, azitromicina, cefalexina e claritromicina. Apresentava abaulamento retroauricular e cervical à esquerda, edema periorbitário à esquerda, estrabismo para direita (paralisia do VI par),

sem paralisia facial, franca otorreia purulenta à esquerda e linfonodomegalia cervical com sinais flogísticos à esquerda. Iniciado antibioticoterapia de amplo espectro (ceftriaxone e metronidazol). Tomografias computadorizadas (TC) mostraram falhas de enchimento em seios venoso transverso esquerdo e sagital superior, sugerindo trombose de seios durais. Assinale sua principal hipótese diagnóstica:

- a) Abscesso cerebral.
- b) Mastoidite de Bezold.
- c) Meningite viral.
- d) Colesteatoma.
- e) Meningite bacteriana.

5. C.R.S., feminino, 23 anos, procurou uma clínica de otorrinolaringologia com queixa de otalgia à direita há 30 dias, sem febre, tendo usado amoxicilina, mas evoluiu com otorreia purulenta, dor abaixo da mastoide, abaulamento retroauricular e abscesso ao nível do músculo esternocleidomastóideo. Qual a hipótese diagnóstica?

- a) Abscesso de Bezold.
- b) Tromboflebite do seio sigmoide.
- c) Labirintite.
- d) Petrosite.
- e) Abscesso extradural.

6. J.V.B.F.Q, masculino, 6 meses, trazido ao serviço com queixa de otalgia à esquerda, acompanhado de irritabilidade, febre de 39,5°C e inapetência há 20 dias. Apresentava, ao exame físico, otorreia purulenta e sinais flogísticos retroauricular à esquerda. Iniciado tratamento com ceftriaxona e prednisolona, e realizado TC de osso temporal, aguardando resposta. Qual a sua hipótese diagnóstica?

- a) Mastoidite de Mouret.
- b) Fístula labiríntica.
- c) Abscesso mastoideo subperiosteal.
- d) Meningite viral.
- e) Mastoidite aguda.

7. Complicações de otites médias agudas ou crônicas ocorrem quando barreiras anatômicas da orelha média são rompidas por algum processo infeccioso, permitindo o acometimento de estruturas adjacentes. Assinale a opção correta:

- a) A otite média é uma das doenças pouco comuns.
- b) Com o uso crescente dos antibióticos, a incidência de complicações de otites médias diminuiu consideravelmente.
- c) Complicações e sequelas de otite média têm o mesmo significado.
- d) Orelha média separa-se inferiormente da fossa média por uma fina placa óssea (tégmen timpânico) e do seio sigmoide por uma placa mais grossa.
- e) A principal via de propagação da otite média é hematogênica.

8. Quais sinais e sintomas são sugestivos de mastoidite como complicação de OMA?

- a) Sinais meníngeos.
- b) Cofose recente.
- c) Epilepsia.
- d) Dor e edema retroauricular.

e) Confusão mental.

9. Um dos sintomas que indica urgência em complicação de otite média é:

- a) Cefaleia homolateral com sinais meníngeos.
- b) Edema retroauricular.
- c) Dores atípicas.
- d) Dor retroauricular.
- e) Vertigem.

10. Destas complicações de otite média aguda (OMA), qual é intracraniana?

- a) Petrosite com destruição óssea.
- b) Paralisia facial.
- c) Hidrocefalia óptica.
- d) Labirintite.
- e) Abscessos mastoideos.

11. Marque a alternativa errada em relação à mastoidite:

- a) Quanto maior a pneumatização da mastoide, maior sua predisposição a processos infecciosos agudos.
- b) A mastoidite aguda coalescente é caracterizada pela erosão inflamatória das septações ósseas da mastoide.
- c) A mastoidite aguda acomete principalmente as crianças, em especial, as maiores de 10 anos.
- d) Na maior parte dos casos de otite média aguda, observa-se a presença de secreção no interior da mastoide.
- e) A mastoidite crônica resulta em uma mastoide esclerótica e pouco aerada.

12. Sobre mastoidite causada por otite média, marque a alternativa errada:

- a) Nas mastoidites, o *H. influenza* é o micro-organismo mais comumente isolado.
- b) Nas mastoidites mascaradas, o diagnóstico só é feito quando ocorrem complicações, especialmente intracranianas, como meningite, trombose de seio sigmoide e hidrocefalia óptica.
- c) Nas mastoidites, o *Streptococcus pneumoniae* é o micro-organismo mais comumente isolado.
- d) A tomografia computadorizada é muito útil, pois permite a visualização do rompimento das trabéculas ósseas da mastoide, a relação do ouvido médio com estruturas adjacentes e permite a investigação de possíveis complicações intracranianas.
- e) No hemograma, geralmente há leucocitose com desvio à esquerda.

13. Marque a alternativa errada sobre os abscessos mastoideos:

- a) Drenagem do abscesso e antibioticoterapia endovenosa é imprescindível nesses casos.
- b) Abscesso de Bezold ocorre frequentemente em ouvido crônico.
- c) O diagnóstico de abscesso da mastoide muitas vezes é difícil de ser realizado, por ser raro e apresentar sinais e sintomas inconsistentes.
- d) O abscesso de Bezold é muito mais comum em adultos, uma vez que, em crianças, ainda não há pneumatização desta região da mastoide.
- e) Os principais abscessos são: abscesso subperiosteal lateral, abscesso de Bezold e abscesso temporal.

14. Marque a alternativa errada sobre petrosite:

- a) É a infecção no ápex petroso (pirâmide medial à orelha interna).
- b) É uma complicação rara, porém, mais comum em ápex pneumatizada.
- c) O sintoma predominante de uma infecção persistente no osso petroso é uma dor do tipo profunda, a qual ocorre antes das complicações intracranianas.
- d) As maiores complicações de petrosite (com ou sem destruição óssea) são a meningite, abscesso extradural, abscesso cerebral e labirintite supurativa.
- e) Quando a dor é retro-orbitária, a infecção está mais localizada no ápex petroso.

15. Marque a alternativa errada sobre labirintite:

- a) Provas calóricas e avaliação do nistagmo podem ser realizadas para avaliar função vestibular.
- b) A labirintite serosa raramente evolui com perda profunda permanente.
- c) A disseminação de bactérias do labirinto para o líquido se dá através do nervo vestibulococlear.
- d) O quadro cursa sempre com febre.
- e) O início brusco de vertigem severa, associado à disacusia neurosensorial profunda durante um episódio de otite média, sugere labirintite supurativa.

16. Marque a alternativa errada sobre tromboflebite como complicação de otite média:

- a) O seio sigmoide é o mais comumente acometido por infecções agudas ou crônicas do osso temporal adjacente.
- b) Os sinais encontrados na forma séptica são: otalgia, febre alta, cefaleia, abaulamento e dor à palpação retromastoidea.
- c) O acometimento do seio cavernoso gera sintomas imperceptíveis.
- d) Sua origem é atribuída a três causas: extensão por contiguidade, através do sistema venoso ou pela soltura de um coágulo séptico à distância.
- e) Todos os indivíduos com suspeita de tromboflebite de seio lateral devem ser submetidos à tomografia computadorizada de crânio.

17. Qual é a complicação mais perigosa da otite média crônica?

- a) Tromboflebite.
- b) Paralisia Facial.
- c) Petrosite.
- d) Meningite.
- e) Abscessos Intracranianos.

18. Marque a alternativa errada sobre meningite por otite média crônica (OMC) em adultos:

- a) Os patógenos mais comuns são Haemophilus influenzae tipo B e Streptococcus pneumoniae.
- b) Outras complicações intracranianas podem ocorrer em 50% dos casos.
- c) A OMC com ou sem colesteatoma pode ocasionar erosão óssea, expondo a dura, os seios durais ou o labirinto (fístula labiríntica), resultando em disseminação direta da infecção para o SNC.
- d) A cobertura antibiótica deve abranger bacilos Gram-negativos e anaeróbios.
- e) Apresenta uma instalação rápida, com cefaleia, vômitos, rigidez de nuca, fotofobia, letargia, febre elevada.

19. Marque a alternativa errada sobre abscesso extradural associado à otite média:

- a) Geralmente é consequente à erosão óssea ocasionada por colesteatoma ou tecido de granulação.
- b) Deve ser suspeitado em qualquer paciente com otite média aguda ou otite média crônica e queixas persistentes de febre baixa, cefaleia ou dor profunda na mastoide.
- c) O quadro clínico geralmente inicia-se subitamente, com irritabilidade, náuseas e vômitos.
- d) A dura-máter pode estar espessada ou com pontos necróticos.
- e) Caracteristicamente ocorre osteíte, com amolecimento ósseo e coleção abaixo do arcabouço ósseo.

20. Em relação à paralisia facial, todas as afirmativas estão corretas, EXCETO:

- a) O perineuro é muito efetivo como barreira à infecção.
- b) Em crianças, a paralisia facial ocorre mais comumente devido à OMC e mastoidite supurativa.
- c) O epineuro oferece pouca resistência à disseminação da infecção.
- d) Em adultos este quadro é mais raro e quando ocorre, deve-se a uma exacerbação aguda de uma OMC (supurativa e colesteatomatosa).
- e) Para assumir que a paralisia facial é uma complicação da otite média, deve haver concomitância temporal, ou seja, o início do processo juntamente com o início da paralisia periférica e do mesmo lado acometido.

21. (UFC - Fortaleza - 2019) Em relação às complicações das otites médias (OM), assinale a alternativa correta.

- a) A complicação intracraniana mais frequente é o abscesso cerebral.
- b) A complicação extracraniana mais frequente das OM é o abscesso de Bezold.
- c) Otite média, dor retro-orbitária e paralisia do VI par craniano caracterizam a síndrome de Gradenigo.
- d) A paralisia facial é uma complicação frequente em pacientes com otite média aguda e nervo facial deiscente.
- e) As complicações intracranianas são duas vezes mais frequentes que as complicações extracranianas das otites médias.

22. Em relação às complicações das otites médias, assinale a alternativa errada:

- a) Dentre as complicações intracranianas relacionadas às otites, a meningite é a mais comum.
- b) Em crianças, não há relatos de episódios recorrentes de meningite causada por otite média.
- c) Os abscessos cerebrais e extradural e a tromboflebite de seios durais ocorrem mais frequentemente que o hidrocéfalo ótico ou o abscesso subdural.
- d) É comum ocorrer mais de uma complicação simultaneamente.
- e) O abscesso cerebral tem elevada taxa de mortalidade.

23. Marque a alternativa errada sobre abscesso subdural como complicação de otite média:

- a) Quando secundário à afecção otológica, ocorre mais frequentemente em fossa posterior.

- b) Deve ser suspeitado em pacientes que apresentam uma rápida deterioração neurológica.
- c) A ressonância magnética é o exame mais sensível, que permite melhor avaliação das lesões iniciais.
- d) O tratamento consiste em antibioticoterapia endovenosa, craniotomia com drenagem e mastoidectomia.
- e) São muitas vezes são assintomáticos e diagnosticados durante mastoidectomia ou como achados de exame de imagem.

24. Marque a alternativa errada sobre abscesso cerebral:

- a) Aproximadamente 30% dos abscessos cerebrais são de origem otológica ou sinusal.
- b) Os abscessos cerebrais de origem otológica ocorrem mais frequentemente no lobo temporal.
- c) No caso de origem otológica, a fonte de infecção mais comum é a otite média crônica colesteatomatosa.
- d) Múltiplos abscessos são incomuns.
- e) A dura-máter sempre está acometida.

25. Cite as complicações extratemporais de otite média crônica.

26. Cite as complicações intratemporais de otite média crônica.

27. Descreva o quadro clínico da mastoidite aguda coalescente.

28. Indique um diagnóstico diferencial para mastoidite aguda coalescente.

29. A hidrocefalia ótica se refere ao aumento da pressão intracraniana associada à otite média aguda ou otite média crônica sem meningite, abscesso subdural ou abscesso cerebral. A etiologia é incerta, mas parece estar relacionada à obstrução do fluxo do seio sigmoide (tromboflebite). Qual o seu quadro clínico, diagnóstico e tratamento?

30. Paciente de 29 anos, sexo masculino, pedreiro, natural e procedente de São Paulo, com quadro de aumento progressivo de volume em região retroauricular e cervical à direita há 30 dias, doloroso, acompanhado de otalgia moderada e mal-estar. Ele nega hipoacusia ou otorreia. Ao exame físico, apresentava-se afebril, com abaulamento retroauricular e cervicais níveis I, II e V à direita, com hiperemia e pontos de flutuação. A otoscopia mostrava membrana timpânica íntegra, espessada e discretamente hiperemiada, sem secreção. Realizada tomografia computadorizada de ossos temporais e pescoço, a qual evidenciou conteúdo de partes moles em orelha média e mastoide à direita e uma coleção extensa em região cervical. Qual é a principal hipótese diagnóstica? Qual é o tratamento adequado?

RESPOSTAS E COMENTÁRIOS

1. **A resposta é c).** A hidrocefalia óptica se refere ao aumento da pressão intracraniana associada à OMA ou OMC sem meningite, abscesso subdural ou abscesso cerebral. A etiologia é incerta, mas parece estar relacionada à obstrução do fluxo do seio sigmoide (tromboflebite) (CASSELBRANT; MANDEL, 2010).

2. **A resposta é c).** A otite média aguda (OMA) é a infecção bacteriana mais frequentemente diagnosticada em pacientes pediátricos e, conseqüentemente, a razão mais comum de prescrição de antibióticos. É considerada uma doença da primeira infância, com pico de incidência entre seis e nove meses de idade. Estudos indicam que até um ano de idade, mais de 60% das crianças tiveram um episódio de OMA e 17% tiveram pelo menos três episódios. Quanto menor a idade do primeiro episódio de OMA, maior a chance de recorrências (PILTCHER, 2015).

3. **A resposta é c).** O caso é típico de complicação de OMA com mastoidite aguda. O paciente (em geral criança) apresenta quadro de OMA que não responde à antibioticoterapia convencional; além disso, abaulamento retroauricular e edema no conduto auditivo externo sugerem a lise da cortical óssea da mastoide, com extensão da infecção (abscesso) para a região subperiosteal no osso temporal. Para o paciente em questão, deve-se fazer uma TC de ossos temporais e desbridamento cirúrgico com antibioticoterapia (ceftriaxona) intravenosa posteriormente (BARBOSA; CALDEIRA, 2017).

4. **A resposta é b).** A paciente apresentou OMA com mastoidite de Bezold e também a síndrome de Gradenigo. A trombose de seios durais principalmente de seio sigmoide, é uma complicação que tem se tornado mais frequente apesar da antibioticoterapia. A mortalidade é de 17 a 24%. A placa óssea do sigmoide é erodida e causa o abscesso perissinusal. O abscesso exerce pressão sobre o osso, causando necrose sobre a parede anterior do seio e da sua íntima, com aderência de fibrina, hemácias e plaquetas, formando um trombo mural, que pode propagar-se para outros seios durais. Observa-se picos de febre e o sinal de Griesinger (edema retroauricular secundária a trombose de veia emissária) (PILTCHER, 2015).

5. **A resposta é a).** Abscesso de Bezold é uma complicação extracraniana da otite média crônica colesteatomatosa, que se caracteriza por dor na região abaixo da mastoide, torcicolo, abaulamento na região de inserção do músculo esternocleidomastóideo, pode do ocorrer otorreia pelo meato acústico externo. O tratamento é antibioticoterapia parenteral seguido de mastoidectomia e drenagem do abscesso cervical (GOUVEIA; CALDAS NETO; 2011; GOUVEIA; CALDAS NETO; ARAÚJO, 2018).

6. **A resposta é e).** Na mastoidite aguda observa-se a tríade de otalgia (dor retroauricular), febre e protrusão da orelha, sendo o diagnóstico confirmado através da tomografia computadorizada de osso temporal. Pode evoluir com abscesso mastoideo. O tratamento objetiva a eliminação da infecção, preservação da função do ouvido e prevenção de complicações, e baseia-se na miringotomia, na inserção de tubo de ventilação (TV), antibiótico endovenoso e mastoidectomia em alguns casos, principalmente se houver resposta inadequada ao antibiótico ou complicações. O antibiótico deve ser dirigido

contra o *Streptococcus pyogenes* do grupo A. Deve ocorrer melhora clínica nas primeiras 24 a 48 horas (GOUVEIA; CALDAS NETO, 2011; PILTCHER, 2015; GOUVEIA; CALDAS NETO; ARAÚJO, 2018).

7. **A resposta é b).** O índice de complicações caiu de 50%, encontrado no início do século, para 0,24% a 4%, nos dias de hoje. Porém, a morbidade e a mortalidade continuam elevadas em torno de 10 a 18 %, apesar do avanço na terapêutica destas doenças (YORGANCILAR, 2013).

8. **A resposta é d).** O quadro clínico da mastoidite é característico de dor, alterações do aspecto da membrana timpânica, ocorrendo muitas vezes um abaulamento em quadrante posterossuperior, queda da parte posterior do conduto, edema retroauricular, hiperemia, protusão auricular com desaparecimento do sulco retroauricular e otorreia (PILTCHER, 2015).

9. **A resposta é a).** Os sintomas que indicam urgência em complicação de otite média são: comprometimento recente do NC VII, sinal de fístula labiríntica e cefaleia homolateral com sinais meníngeos. Nestes casos, a cirurgia e antibioticoterapia devem ser imediatas. O exame subsidiário de escolha para detectar uma complicação neste caso é a tomografia computadorizada (CT) de crânio e ossos temporais, com e sem contraste. Realizar coleta de líquido, na suspeita de meningite (MONASTA et al., 2012).

10. **A resposta é c).** Intracranianas: abscesso extradural, abscesso subdural, trombose de seio sigmoide (lateral) e hidrocefalia óptica (PILTCHER, 2015).

11. **A resposta é c).** A mastoidite aguda acomete principalmente as crianças, em especial, as menores de 10 anos. As possíveis explicações para essa tendência podem ser a maior eficácia da antibioticoterapia na redução de mastoidite aguda nas crianças de maior idade, ou ainda uma maior dificuldade de diagnóstico de processos infecciosos da orelha média nessa faixa etária. Além disso, os pacientes com mastoidite aguda são habitualmente saudáveis e sem história otológica significativa (MIERZWIŃSKI, 2019).

12. **A resposta é a).** Mesmo sendo o segundo microrganismo encontrado nas OMA, o *H. influenza* é raramente encontrado em mastoidites, provavelmente porque tal bactéria atinge principalmente otites médias serosas e mucosas e raramente leva à formação de abscessos e invasão (CASSELBRANT, 2010).

13. **A resposta é b).** Abscesso de Bezold geralmente não ocorre em ouvido crônico, pois necessita de ponta da mastoide pneumatizada (CASSELBRANT ML, 2010).

14. **A resposta é e).** Quando a dor é na região occipital, a infecção é perilabiríntica; e quando a dor é retro-orbitária, a infecção está mais localizada no ápex petroso (CASSELBRANT ML, 2010).

15. **A resposta é d).** Geralmente, o quadro não cursa com febre e, quando está presente, há grande chance de haver meningite (PILTCHER, 2015).

16. **A resposta é c).** No caso de envolvimento de seio cavernoso, pode ocorrer proptose, ptose e oftalmoplegia, rigidez de nuca, edema palpável e doloroso no trajeto cervical da veia (GOUVEIA; CALDAS NETO, 2011; GOUVEIA; CALDAS NETO; ARAÚJO, 2018).

17. **A resposta é e).** É a complicação mais perigosa da OMC, possui taxa de mortalidade significativamente alta (20-40%) e o tratamento é cirurgia na mastoide com drenagem do abscesso. Pode se apresentar clinicamente com quatro síndromes básicas: expansão de massa focal, hipertensão intracraniana, destruição difusa ou déficit neurológico focal. Os sintomas mais comuns são: cefaleia, alteração do sensório, náusea e/ou vômito e febre alta (MONASTA, 2012).

18. **A resposta é a).** Os patógenos mais comuns são *Pseudomonas*, *Proteus* sp e anaeróbios (GOUVEIA; CALDAS NETO, 2011; GOUVEIA; CALDAS NETO; ARAÚJO, 2018).

19. **A resposta é c).** Geralmente o paciente não apresenta sintomas e é descoberto incidentalmente na TC ou durante mastoidectomia, principalmente em otomastoidite aguda ou OMC com ou sem colesteatoma (PILTCHER, 2015).

20. **A resposta é b).** Em crianças, a paralisia facial ocorre mais comumente devido à OMA e mastoidite supurativa (PILTCHER, 2015).

21. **A resposta é c).** A síndrome foi descrita pela primeira vez em 1907 por Giuseppe Gradenigo (1859-1926), e consiste na tríade de otite média complicada com otorreia purulenta, dor na área de inervação do primeiro ou segundo ramo do nervo trigêmeo e paralisia do nervo abducente ipsilateral. Essas disfunções do nervo craniano são causadas por osteíte do ápice petroso (petroso apicitis) e são complicações muito raras de otite média, especialmente a partir da generalização do uso de antibióticos. No entanto, nos últimos anos, um aumento na incidência de complicações intracranianas e intratemporais das infecções do ouvido médio foram mencionados na literatura, principalmente em crianças. O gânglio do nervo trigêmeo e do abducente são separados do ápice petroso apenas pela dura-máter e, portanto, vulneráveis a qualquer processo inflamatório que ocorre nesta região (FELIX, 2003; GOUVEIA; CALDAS NETO, 2011; GOUVEIA; CALDAS NETO; ARAÚJO, 2018).

22. **A resposta é b).** Em crianças, as malformações da orelha e as deiscências labirínticas podem promover outras vias de disseminação, ocasionando episódios recorrentes de meningite. Suspeita-se da malformação de Mondini quando ocorre meningite de rápida evolução após algumas horas do início de um quadro de OMA supurada em uma criança com disacusia neurossensorial profunda uni ou bilateral, acompanhada de déficit vestibular. Essas malformações congênitas envolvem conexões não habituais entre o LCR e o conduto auditivo interno (CAI), vestíbulo, platina do estribo e o ouvido médio. São facilmente identificadas em tomografia computadorizada de alta resolução (PILTCHER, 2015).

23. **A resposta é e).** Os primeiros sintomas surgem de 48 horas a 2 meses após início do processo infeccioso responsável pelo abscesso. Deve ser suspeitado em pacientes com otite

média que apresentam uma rápida deterioração neurológica. Logo no início dos sintomas, aparecem febre elevada, toxemia, cefaleia intensa generalizada associada à síndrome meníngea (GOUVEIA; CALDAS NETO, 2011; GOUVEIA; CALDAS NETO; ARAÚJO, 2018).

24. **A resposta é e).** A dura é extremamente resistente à infecção, mas um sítio de infecção persistente pode ocasionar inflamação da dura localmente, levando então à tromboflebite em vasos cerebrais vizinhos. A tromboflebite retrógrada nas veias cerebrais e cerebelares rapidamente se estende a vênulas terminais na substância branca, onde a resistência à infecção é mínima e a rápida disseminação da necrose resulta em formação do abscesso (PILTCHER, 2015).

25. As complicações extratemporais subdividem-se em intracranianas (abscessos de sistema nervoso central, meningite, tromboflebite do seio lateral e hidrocefalia otítica) e extracranianas (abscesso retroauricular, zigomático e de Bezold) (CALDAS NETO, 2011).

26. Complicações Intratemporais incluem perfuração da membrana timpânica, hipoacusia condutiva e sensorineural, lesões ossiculares, paralisia facial, mastoidite, labirintite e petrosite (CALDAS NETO, 2011).

27. Mastoidite aguda coalescente, quadro clínico: dor, alterações do aspecto da membrana timpânica, ocorrendo muitas vezes um abaulamento em quadrante posterossuperior, queda da parte posterior do conduto, edema pós-auricular, hiperemia, protusão auricular com desaparecimento do sulco retroauricular e otorreia (GOUVEIA; CALDAS NETO, 2011; GOUVEIA; CALDAS NETO; ARAÚJO, 2018).

28. Um diagnóstico diferencial é o furúnculo de conduto auditivo externo com linfangite retroauricular, porém não há dor à palpação da região do antro e o sulco retroauricular é preservado (GOUVEIA; CALDAS NETO, 2011; GOUVEIA; CALDAS NETO; ARAÚJO, 2018).

29. Resulta do aumento de pressão intracraniana. Quadro clínico: cefaleia, irritabilidade, letargia, papiledema, paralisia do VI nervo craniano, diminuição do nível da consciência. Diagnóstico: a monitorização da visão deve ser seguida rigorosamente. Pode ser realizada punção lombar e CT de crânio. A RNM é essencial para avaliar a presença de dilatação ventricular e outras complicações intracranianas associadas. Aumento de pressão intracraniana na ausência de meningite faz o diagnóstico. Tratamento: Consiste em controlar a infecção otológica e a pressão intracraniana. A mastoidectomia deve ser realizada com a exposição da dura acometida e remoção do tecido de granulação. A inserção de uma agulha no seio sigmoide é útil para identificar trombos sépticos intraluminais ou abscessos. Geralmente, os trombos são organizados e fibróticos. Neste caso, não é aconselhável a trombectomia, pois pode haver liberação de êmbolos sépticos e ruptura do seio. Se for necessária a trombectomia, a veia jugular deve ser ligada. As medidas para reduzir a pressão intracraniana incluem: uso de acetazolamida, corticoide e punções lombares repetidas. Estas medidas podem não baixar a pressão intracraniana satisfatoriamente. O uso de furosemida e manitol (agem sinergicamente) permite

melhores resultados (CASSELBRANT, 2010; GOUVEIA; CALDAS NETO, 2011; GOUVEIA; CALDAS NETO; ARAÚJO, 2018).

30. Abscesso de Bezold: os sinais e sintomas mais comuns na apresentação clínica dessa afecção são febre, otalgia, aumento de volume em região cervical, otorreia, restrição da mobilidade cervical, paralisia facial e hipoacusia. A pneumatização da mastoide é considerada um importante fator predisponente na gênese do abscesso de Bezold, uma vez que promove o adelgaçamento das paredes da mastoide. Na ausência de pneumatização, as paredes ósseas da mastoide são espessas e dificultam o processo de erosão. Por esse motivo, este tipo de abscesso é raramente encontrado em crianças, nos 188 quais a pneumatização do processo mastoideo ainda não é completa. Tratamento: mastoidectomia e acesso cervical para a drenagem do abscesso. Um dreno deve ser deixado na incisão cirúrgica por 48 horas. Pacientes devem receber antibiótico endovenoso inicialmente e completando por via oral até 2 semanas após a cirurgia (GOUVEIA; CALDAS NETO, 2011; GOUVEIA; CALDAS NETO; ARAÚJO, 2018).

REFERÊNCIAS BIBLIOGRÁFICAS

BARBOSA, A. G. B.; CALDEIRA, S. D. In: **Otorrinologia**, v. 1. São Paulo, SP: Medcel, 2017.

CASSELBRANT, M. L.; MANDEL, E. M. Acute otitis media and otitis media with effusion. In: Cummings C. W. et al. **Cummings otolaryngology - Head and Neck Surgery**, 5th ed. St. Louis: Mosby, 2010. p. 461-77.

DEDIVITIS, RA; et al. Câncer de Laringe: Diagnóstico. **Projeto Diretrizes**. Associação Médica Brasileira e Conselho Federal de Medicina, 2011.

FELIX, F. et al. Tratamento conservador da síndrome de Gradenigo. **Rev Bras Otorrinolaringol.**, v.69, n.2, 256-9, mar./abr. 2003.

GOUVEIA, M. C. L.; CALDAS NETO, S. Complicações das Otites Médias. In: CALDAS NETO, S. et al. **Tratado de Otorrinolaringologia e Cirurgia Cervicofacial**, v. 2, 2ª. ed. São Paulo: Roca, 2011. cap. 13, p. 141-154.

GOUVEIA, M. C. L.; CALDAS NETO, S.; ARAÚJO, A. M. B. Complicações das Otites. In: **Tratado de Otorrinolaringologia**. 3ª. ed. Rio de Janeiro: Elsevier, 2018. p. 150-161.

MIERZWIŃSKI, J et al. Abordagem terapêutica da mastoidite aguda pediátrica - uma atualização. **Braz. J. of Otorhinolaryngol**, v.85 (6), p. 724-732, 2019.

MONASTA, L. et al. Burden of disease caused by otitis media: systematic review and global estimates. **PLoS ONE**. 2012; 7: e36226, 2012.

MONASTA L, RONFANI L, MARCHETTI F, MONTICO M, BRUMATTI LV, BAVCAR A, et al. **Burden of disease caused by otitis media: systematic review and global estimates**. PLoS ONE. 2012; 7: e36226.

PILTCHER, O. B. et al. **Rotinas em Otorrinolaringologia**. Porto Alegre: Artmed, 2015.

YORGANCILAR, E. et al. Complications of chronic suppurative otitis media: a retrospective review. **Eur Arch Otorhinolaryngol**. 270:69-76, 2013.

CAPÍTULO XV - DISACUSIAS

Paulo de Tarso Moura Borges
Pedro Jorge Luz Alves Cronemberger
Gustavo Ramos Milheiro
DOI-Capítulo: 10.47538/AC-2021-10.15

QUESTÕES

1. (UEG – 2018 – Modificada) A perda auditiva, por exposição continuada a níveis elevados de pressão sonora no trabalho, é uma doença frequente nos trabalhadores de vários ramos profissionais, sendo que essa doença:

- Pode ser diagnosticada por meio de exame audiométrico, após um período mínimo de 12 (doze) horas de repouso auditivo, segundo a Norma Regulamentadora 7 do Ministério do Trabalho (Programa de Controle Médico de Saúde Ocupacional – PCMSO).
- Pode ser definida pela audiometria, como alterações dos limiares auditivos, do tipo sensorineural, com acometimento inicial em uma ou mais frequências da faixa de 500 (quinhentos) Hertz a 2.000 (dois mil) Hertz.
- Pode ser agravada em trabalhadores que apresentem descompensações metabólicas, dentre as quais se destacam o diabetes mellitus, o hipotireoidismo e o hipertireoidismo.
- Por isso, é indicativa de inaptidão para o trabalho, por ser uma doença irreversível.
- Trata-se de uma enfermidade reversível clinicamente.

2. (CESPE/UnB – 2018 – Modificada) Com relação às deficiências auditivas e ao tratamento dessas complicações clínicas, julgue os itens que se seguem.

I. Mutações no gene GJB2, que codifica a proteína conexina 26, são a causa de grande parte dos casos de surdez grave ou profunda na infância.

II. A aplasia de Scheibe (displasia cócleo-utricular) pode vir acompanhada de um quadro síndrome autossômico dominante, caracterizado por perda neurosensorial profunda bilateral e epilepsia recorrentes.

III. A aplasia de Michel trata-se de uma malformação autossômica recessiva, na qual não há desenvolvimento do labirinto, com anacusia desde o nascimento. Ainda há o desenvolvimento anormal das orelhas externa e média.

Estão CORRETAS as assertivas:

- I.
- II.
- III.
- I e II.
- II e III.

3. (CEFET/BAHIA – 2017) Paciente, sexo feminino, 43 anos, cursou com tontura rotatória com duração de 30 minutos e sensação de desequilíbrio que dura cerca de duas horas, plenitude aural, hipoacusia e zumbido. Refere crises semelhantes no passado, porém, com recuperação total da audição. Exame audiométrico evidencia perda auditiva neurosensorial unilateral em frequências graves. Exames de imagem estão normais. O diagnóstico mais provável para esse caso é:

- Cinetose.
- Neurite vestibular.

- c) Doença de Ménière.
- d) Neurinoma do acústico.
- e) Vertigem Posicional Paroxística Benigna.

4. (CEFET/BAHIA – 2017) Paciente, sexo masculino, 18 anos, com queixa de zumbido bilateral constante e dificuldade de discriminação da fala em ambientes ruidosos há cerca de oito meses. Apresentou exame audiométrico normal há um ano antes da queixa. Em novo exame audiométrico, apresentou perda auditiva neurosensorial leve à esquerda e moderada à direita, pior nas frequências graves, reflexos estapedianos ausentes, com discriminação de 78% à esquerda e 70% à direita. Emissões otoacústicas presentes bilateralmente, microfonia coclear e ausência dos potenciais evocados auditivos de tronco encefálico (PEATE). Exames de imagem normais.

O diagnóstico mais provável para esse caso é:

- a) Otosclerose.
- b) Doença de Ménière.
- c) Neurinoma do acústico.
- d) Perda auditiva induzida por ruído.
- e) Desordem do espectro da neuropatia auditiva.

5. (Prefeitura do Rio de Janeiro – 2017 – Modificada) A causa, mais provável de surdez súbita é:

- a) Esclerose múltipla.
- b) Tumor do ângulo pontocerebelar.
- c) Meningite bacteriana.
- d) Doença de Ménière.
- e) Idiopática (teorias atuais para explicação desses quadros clínicos: fístulas perilinfáticas, alterações vasculares e infecções virais).

6. (Prefeitura do Rio de Janeiro – 2017 – Modificada) Paciente apresenta heterocromia da íris, faixa de cabelo branco no centro da testa, associado a surdez neurosensorial, decorrente da atrofia do órgão de Corti e da estria vascular. Tais sinais e sintomas caracterizam a má formação congênita de origem familiar, denominada síndrome de:

- a) Alport.
- b) Pendred.
- c) Waardenburg.
- d) Recklinghausen.
- e) Jervell & Lange-Nielsen.

7. (FUNRIO – Rondônia – 2017) Sobre o teste de Rinne, é correto afirmar que:

- a) Com a audição normal, a via aérea é menos sensível que a óssea; sendo assim, a percepção do som será maior quando o diapásão estiver localizado à frente do trago (via aérea). Essa condição é denominada Rinne positivo.
- b) Com a audição normal, a via aérea é mais sensível que a óssea; sendo assim, a percepção do som será maior quando o diapásão estiver localizado à frente do trago (via aérea). Essa condição é denominada Rinne positivo.
- c) Perdas auditivas neurosensoriais, o teste de Rinne será sempre negativo.
- d) No caso das perdas condutivas, a percepção auditiva por via óssea passa a ser pior que a por via aérea.

e) Em pacientes com otosclerose, a tendência é o Rinne deixar de ser negativo quanto mais grave for o diapasão utilizado.

8. (FUNRIO – Rondônia – 2017 - Modificado) As seguintes afirmativas referentes às orelhas estão corretas, exceto:

a) A orelha humana pode escutar frequências que variam de 20 até 20.000 Hz, com maior sensibilidade entre 1000 e 4000 Hz. As disacusias podem comprometer intervalos específicos nessa faixa de frequência de percepção humana.

b) Entende-se por via aérea (VA) a estimulação na qual o som é apresentado de forma a ser conduzido pelas orelhas externa, média e interna, transmitido pelo tronco encefálico auditivo até o córtex auditivo. Doenças neurológicas, como a esclerose múltipla, podem cursar com disacusia.

c) Na investigação dos limiares por via óssea (VO), considera-se que a estimulação é realizada pela condução óssea por compressão, que exclui a participação de orelha externa e média.

d) Na investigação dos limiares por via óssea (VO), considera-se que a estimulação é realizada pela condução óssea por compressão, que inclui a participação de orelha externa e média.

e) Entende-se por mascaramento a técnica utilizada para anular a participação da orelha não testada.

9. (HUJB/UFCG/PB – 2017) Utilizando-se o diapasão, qual das situações a seguir indica perda auditiva condutiva unilateral à esquerda?

a) Via aérea direita e esquerda semelhantes, via óssea melhor que via aérea à direita.

b) Via aérea direita e esquerda semelhantes, teste de Weber lateralizando para direita.

c) Via aérea pior à esquerda, via óssea melhor que via aérea à esquerda.

d) Via aérea pior à esquerda, teste de Weber lateralizando para direita.

e) Via aérea pior à esquerda, via óssea pior que via aérea bilateralmente.

10. (HUJB/UFCG/PB – 2017) Qual é o mecanismo de transmissão mais comum da surdez hereditária?

a) Autossômica dominante.

b) Autossômica recessiva.

c) Ligada ao X.

d) Ligada ao Y.

e) Mitocondrial.

11. (HUJB/UFCG/PB – 2017) Criança com dois meses de idade apresentou falha na triagem auditiva unilateralmente. Não há indicadores de risco para surdez e o exame físico é normal. Qual é a conduta adequada?

a) Alta ambulatorial.

b) Acompanhamento clínico.

c) Realização de audiometria comportamental.

d) Realização de pesquisa de PEATE (potenciais evocados auditivos de tronco cerebral).

e) Encaminhamento à reabilitação auditiva.

12. (HUJB/UFCG/PB – 2017) Assinale a alternativa com uma correlação correta.

a) Otosclerose – má discriminação vocal e presença de emissões otoacústicas evocadas.

- b) Espectro da neuropatia auditiva – ausência de ondas no PEATE - click (potencial evocado auditivo de tronco cerebral).
- c) Surdez condutiva unilateral – lateralização contralateral no teste de Weber.
- d) Surdez neurossensorial unilateral – teste de Rinne negativo.
- e) Surdez neural – presença de reflexo estapediano.

13. (HUJB/UFCG/PB – 2017) Em relação à surdez súbita, assinale a alternativa correta.

- a) É mais comumente apresentada bilateralmente do que unilateralmente.
- b) Apresenta forte evidência de bons resultados em seu tratamento com o uso de glicocorticoides orais.
- c) A administração intratimpânica de glicocorticoide deve ser evitada em pacientes diabéticos.
- d) Tem prognóstico relacionado ao perfil da curva audiométrica e grau da surdez.
- e) O melhor método de diagnóstico por imagem em sua avaliação é a tomografia computadorizada.

14. (Prefeitura Municipal de Franco da Rocha – São Paulo – 2016 – Modificado) Para diferenciar um defeito condutivo de um defeito sensorineural, a fim de realizar uma caracterização adicional do tipo de perda auditiva, faz-se necessário o uso de:

- a) Otoscopia.
- b) Mastoidectomia.
- c) Diapasões.
- d) Audiometrias de sons puros.
- e) Ressonância magnética.

15. (Prefeitura Municipal de Franco da Rocha – SP – 2016 – Modificado) Analise as assertivas a seguir, sobre a perda auditiva sensorineural.

I – Distúrbios afetando a cóclea e os neurônios auditivos distorcem a percepção dos sons, produzindo perda auditiva sensorineural.

II – A causa mais comum de perda auditiva sensorineural é a presbiacusia.

III – Adultos com perda auditiva sensorineural bilateral profunda devem ser submetidos à instilação intratimpânica de gentamicina, uma ou duas vezes por semana, por duas ou três semanas.

Está correto apenas o que se afirma em:

- a) I.
- b) I e II.
- c) II e III.
- d) I e III.
- e) II.

16. (EBSERH/CH – UFPA – 2016) Em relação à remoção de cerume, assinale a alternativa correta.

- a) A técnica com menor índice de complicações é a remoção manual.
- b) A irrigação só deve ser realizada com soro fisiológico morno.
- c) A irrigação é pouco eficiente na maioria dos casos.
- d) A irrigação com equipamentos elétricos que promovem jato de água é mais eficiente que seringa convencional metálica de 200 mL.

e) Pacientes imunossuprimidos apresentam maiores riscos de complicações graves com irrigação.

17. (EBSERH/CH – UFPA – 2016) Um recém-nascido falhou em triagem neonatal, com ausência das emissões otoacústicas evocadas. Ao exame físico, apresenta fístula pré-auricular e massa cística cervical arredondada, regular, anterior ao músculo esternocleidomastoideo do mesmo lado. Em relação ao caso, assinale a alternativa correta.

- a) A fístula pré-auricular pode ter relação com a falha na triagem, mas não a massa cervical.
- b) Essa criança deveria ter sido encaminhada diretamente para pesquisa de potenciais evocados auditivos de tronco encefálico, em modo triagem.
- c) Se não houver antecedente de infecções congênicas, complicações no atendimento ao parto ou permanência em UTI neonatal, essa criança não é considerada com risco para deficiência auditiva.
- d) Essa criança pode ter alta com orientações de acompanhamento do desenvolvimento auditivo e de sua linguagem.
- e) Caso exista surdez, esta deve ser unilateral e de grau leve, portanto, sem maiores consequências ao desenvolvimento da criança.

18. (EBSERH/CH – UFPA – 2016 – Modificado) Homem de 63 anos com disacusia (surdez) e zumbido insidioso em orelha direita há dois anos. Foi realizada ressonância magnética nuclear, que revelou lesão ocupando o meato auditivo interno direito, com discreta extensão ao ângulo pontocerebelar, com oito milímetros em seu maior diâmetro. Em relação ao caso, assinale a alternativa correta.

- a) A pesquisa de pares cranianos deve revelar paresia do VII par nesse paciente, já que é muito comum nesses casos.
- b) Sintomas vestibulares de características insidiosas e intermitentes são mais comuns do que episódios de crises vertiginosas intensas nesses casos.
- c) A presença de zumbido não é justificada pela lesão encontrada.
- d) Trata-se, provavelmente, de neoplasia maligna, que geralmente cursa com perda auditiva neurossensorial progressiva e unilateral.
- e) Na maioria dos casos, manifesta-se inicialmente com quadro de surdez súbita.

19. Qual a principal causa neonatal de disacusia neurossensorial adquirida na infância?

- a) Toxoplasmose.
- b) Rubéola.
- c) Citomegalovírus.
- d) Herpes.
- e) Sífilis.

20. (EBSERH/CH – UFPA – 2016) Qual é a etiologia mais comum da surdez congênita?

- a) Infecçiosa.
- b) Idiopática.
- c) Hiperbilirrubinemia.
- d) Ototoxicicose.
- e) Genética.

21. (Prefeitura de Campinas – São Paulo – 2016) Um paciente masculino, 35 anos, sem queixa otológica prévia, chega ao consultório otorrinolaringológico com queixa de zumbido à esquerda, iniciado há três dias, com hipoacusia associada, do mesmo lado. Não apresentava outras queixas e a otoscopia estava normal. No exame físico com diapásão, o Weber lateralizava para direita. A conduta inicial deve ser:

- a) Prescrever corticoterapia e não solicitar nenhum exame complementar.
- b) Solicitar audiometria e esclarecer ao paciente que zumbido é algo muito prevalente e que não se deve dar muita importância a ele.
- c) Solicitar audiometria, fazer investigação laboratorial e com exame de imagem e iniciar tratamento clínico o quanto antes, pensando na hipótese de surdez súbita.
- d) Iniciar tratamento para zumbido com ginkgo biloba e não solicitar exames complementares.
- e) Solicitar audiometria e não propor tratamento clínico nesse momento. Esclarecer ao paciente sobre as novas tecnologias para tratamento de zumbido, com aparelhos auditivos.

22. (EBSERH/HUAP – IFF – 2016 - MODIFICADA) Sobre a surdez súbita, assinale a alternativa incorreta:

- a) Tem pico de incidência na sexta década de vida.
- b) Geralmente é unilateral.
- c) É comum o paciente referir a sensação de plenitude auricular precedendo a surdez súbita em algumas horas ou dias.
- d) Embora o tratamento precoce com corticosteroide tenha sido bastante utilizado, ainda há dúvidas sobre o efeito benéfico desta droga na reversão da perda.
- e) A etiologia viral é relevante em termos de frequência.

23. Dentre as alternativas abaixo, qual representa a etiologia mais prevalente de surdez neurosensorial congênita?

- a) Alargamento do aqueduto vestibular, com diâmetro maior do que 1,5-2 mm na porção média.
- b) Presbiacusia.
- c) Colesteatoma congênito.
- d) Hemangiomatose cavernosa.
- e) Tumor do ângulo pontocerebelar.

24. São causas de disacusias adquiridas (congênitas e perinatal):

I – Infecções congênitas como toxoplasmose, rubéola, citomegalovírus, herpes, sífilis e HIV.

II – Infecções pós-natais: citomegalovírus, herpes, sarampo, varicela e meningite.

III – Exposição a antibióticos aminoglicosídeos ou diuréticos de alça.

IV – Hiperbilirrubinemia.

V – Anóxia perinatal grave.

Estão corretas:

- a) 1 alternativa.
- b) 2 alternativas.
- c) 3 alternativas.
- d) 4 alternativas.
- e) 5 alternativas.

25. (Prefeitura de Itaocara – 2018) Degeneração da estria vascular, acometendo todas as frequências sonoras, com curva audiométrica plana até 70 dB, caracteriza qual tipo de presbiacusia? Também cite e explique os demais tipos etiopatogênicos de presbiacusia segundo o modelo de Schuknecht.
26. Explique, de maneira resumida, a indicação audiológica de implante coclear para adultos e crianças.
27. O que é a doença imunomediada da orelha interna (DIMOI)? Cite as principais doenças associadas, métodos de investigação diagnóstica e possibilidades terapêuticas.
28. Classifique os tipos de disacusias conforme a localização da lesão e cite as respectivas entidades clínicas mais comuns que cursam com esse distúrbio auditivo.
29. Esquematize um quadro com os possíveis resultados combinados dos testes semiológicos com diapasão (comparação de vias aéreas, Rinne e Weber) e sua respectiva implicação clínica.
30. Cite e explique os principais grupos medicamentosos causadores de ototoxicidade.

RESPOSTAS E COMENTÁRIOS

1. **A resposta é c).** O principal exame complementar diagnóstico para perda auditiva induzida por ruído (PAIR) é a audiometria tonal aéreo-óssea, sendo importante o repouso auditivo de pelo menos 14h antes da realização desse exame. O padrão audiométrico característico nessa enfermidade é do tipo “gota acústica”, isto é, com predomínio da perda neurossensorial auditiva nos limiares de 3000, 4000 ou 6000 Hz, estando restaurado em 8000 Hz, ademais, a média dos limiares de 500, 1000 e 2000 Hz costuma ser melhor que as frequências supracitadas da “goteira acústica” nas fases iniciais da PAIR. Diversos fatores como diabetes, hipertensão, idade, história de tabagismo, uso de substâncias ototóxicas e perdas neurossensoriais pré-existentes podem agravar a quantidade de dano induzido pelo ruído na orelha interna. Trata-se de uma enfermidade irreversível, com perda de fibras nervosas cocleares, de células ciliadas externas e desenvolvimento de zonas mortas (tecido cicatricial) no órgão de Corti (STUCKEN; HONG, 2014; LAVINSKY; NUDELMANN, 2015).

2. **A resposta é a).** As mutações no gene da conexina 26 (um tipo de proteína transmembrana formadora de canais, responsáveis pelo rápido transporte de pequenas moléculas e íons entre as células), codificada pelo gene GJB2, são consideradas responsáveis por cerca de 10 a 20% de todas as perdas auditivas neurossensoriais. O gene nuclear GJB2 foi o primeiro a ser associado a um padrão de surdez congênita não síndrômica, sendo a mutação 35delG envolvida em 70% dos casos de surdez hereditária autossômica recessiva. A displasia cocleossacular (Scheibe) pode ser encontrada na síndrome de Jervell & Lange-Nielsen (autossômica recessiva), caracterizada por perda neurossensorial bilateral, profunda, arritmias cardíacas e que pode evoluir precocemente (2º e 3º ano de vida) com morte súbita. A aplasia de Michel, por último, é caracterizada pelo não desenvolvimento do labirinto (suscitando um quadro de anacusia desde o nascimento, como corretamente apontado pela terceira alternativa), de padrão autossômico dominante, mas com desenvolvimento normal das orelhas externa e média (OLIVEIRA; ZANONI; KASSE, 2015).

3. **A resposta é c).** A doença de Ménière (DM) é uma enfermidade da orelha interna que compreende tanto sintomas auditivos (disacusia) como sintomas vestibulares, podendo haver predominância de um ou outro tipo de sintoma no quadro clínico dos pacientes. Trata-se de uma patologia predominante na população adulta, com um início dos sintomas na faixa de 20 a 60 anos (média na quarta década), sendo igualmente comum em ambos os sexos e em ambas as orelhas (direita e esquerda). A apresentação clínica clássica consiste em zumbidos, perda auditiva flutuante (tipo neurossensorial), plenitude auricular e quadro vertiginoso: tontura rotatória, espontânea, de duração de pelo menos 20 minutos no geral, estando acompanhadas por desequilíbrio que pode durar por até vários dias. Critérios para classificação de DM definida: 2 ou mais crises de vertigem de pelo menos 20 minutos; surdez documentada audiometricamente pelo menos uma vez; zumbido ou pressão auricular (BAHMAD JÚNIOR, 2015).

4. **A resposta é e).** O espectro da neuropatia auditiva (denominação antiga: dissincronia auditiva ou neuropatia auditiva) caracteriza um grupo diversos de alterações de mesma base fisiopatogênica que cursam com uma forma particular de surdez central (e, portanto, caracteriza uma perda auditiva neurossensorial). Nesse quadro, há preservação das

emissões otoacústicas (EOA), respostas ausentes ou anormais na audiometria de tronco cerebral (PEATE), além da ausência de reflexos timpânicos. A manifestações clínicas e resultados de exames complementares preenchem as características de desordem do espectro da neuropatia auditiva nesse paciente (ALBERNAZ, 2011).

5. **A resposta é e).** Define-se surdez súbita (SS) como uma perda auditiva do tipo neurosensorial de ao menos 30 dB e em 3 frequências consecutivas no exame audiométrico e cuja instalação se faz em menos de 72 h. Diversas são as causas etiológicas de SS, podendo fazer parte de quadros de tumores do ângulo ponto-cerebelar, doenças infecciosas, neurovasculares, otosclerose, síndrome do aqueduto vestibular alargado, e doença de Ménière. No entanto, na maioria esmagadora dos casos (90%), não é possível definir clinicamente uma causa etiológica, configurando-se grande número de quadros idiopáticos. Esses pacientes podem ter taxa de recuperação espontânea em torno de 60%. Diversas teorias foram aventadas para a fisiopatologia dos quadros idiopáticos, sendo a hipótese de ruptura de membranas (especialmente a de Reissner), sugerida por Simmons em 1968, gerando uma fístula perilinfática uma das mais aceitas atualmente para explicação do quadro. Outras teorias aceitas atualmente consideram infecções virais e alterações neurovasculares como causas possíveis para etiopatogenia de SS idiopática (LEAL; RAMOS; CALDAS NETO, 2015).

6. **A resposta é c).** [A] A síndrome de Alport (85% alteração genética ligada ao X; 15% autossômico recessivo) é caracterizada por doença renal que evolui com hematúria microscópica ou macroscópica desde os primeiros anos de vida, culminando com insuficiência renal na quinta década. Está associada a perdas auditivas e visuais, sendo as primeiras de caráter progressivo, simétrico e neurosensorial com intensidade e idade de início variável (afeta sobretudo frequências médias e elevadas). As perdas visuais são caracterizadas por lenticone anterior e posterior, maculopatia, catarata. [B] A síndrome de Pendred (autossômica recessiva) associa os quadros de hipoacusia e bócio (frequentemente a função tireoidiana está normal). [C] A síndrome de Waardenburg (autossômica dominante) apresenta-se com hipoacusia moderada a profunda, alterações oculares, heterocromia ou olhos pálidos (ou com azul brilhante), base nasal alargada, faixa de cabelo branco no centro da testa, *distopia canthorum* e em certos tipos manifestações neurológicas. [D] Também chamada de neurofibromatose tipo I, sua presença seria caracterizada por múltiplos tumores nervosos (neurofibromas) em diversas regiões do corpo. [E] A displasia cocleossacular (Scheibe) pode ser encontrada na síndrome de Jervell & Lange-Nielsen (autossômica recessiva), caracterizada por perda neurosensorial bilateral, profunda, arritmias cardíacas e que pode evoluir precocemente (2º e 3º ano de vida) com morte súbita (OLIVEIRA; ZANONI; KASSE, 2015).

7. **A resposta é b).** No teste de Rinne em pacientes com a audição normal, a via aérea é mais sensível que a óssea; dessa forma, a percepção do som será maior quando o diapásão estiver localizado à frente do trago (via aérea), tal condição é denominada Rinne positivo. Em perdas auditivas neurosensoriais puras (sem distúrbio de condução) a tendência é, se o paciente ainda for capaz de discriminar o som advindo do diapásão, a condução aérea permanecer melhor do que a óssea, isto é, teste de Rinne positivo patológico. Paralelamente, em casos de disacusia de condução, a tendência é a percepção sonora por via óssea na região retroauricular superar a percepção por via aérea, ou seja, teste de Rinne negativo (COSTA, 2015).

8. **A resposta é d).** As ondas sonoras podem atingir a orelha interna para posterior transdução mecanoelétrica por diferentes mecanismos: vibração do sistema tímpano-ossicular que responde às vibrações aéreas; condução óssea, que não passa pelos ossículos da orelha média; e por via aérea (ar localizado dentro da cavidade timpânica). Esses diferentes mecanismos, sobretudo pela condução óssea e pela vibração do sistema tímpano-ossicular, são a base para execução dos Testes de Rinne e Weber, que irão tentar realizar a diferenciação de um problema na condução da via aérea, como cerume em excesso, de um distúrbio neurossensorial como uma neuropatia auditiva. Apesar desses métodos semiológicos, a audiometria permanece como padrão ouro na classificação e caracterização do tipo de distúrbio auditivo (KURC; AMATUZZI, 2011).

9. **A resposta é c).** A perda auditiva unilateral à esquerda irá reduzir a capacidade auditiva do mesmo lado, percebida em um primeiro momento pelo teste de comparação das vias aéreas com o diapasão. Como a condução está afetada do lado esquerdo, haverá uma lateralização do som para esse mesmo lado ao realizar-se o teste de Weber, ao passo em que o teste de Rinne será negativo (o som pela via aérea será pior percebido do que pela via de propagação óssea) somente do lado esquerdo (COSTA, 2015).

10. **A resposta é b).** As estatísticas brasileiras mostram uma incidência de 4 a cada 1000 nascimentos de perda auditiva congênita não síndrômica, dessas, aproximadamente 16% são de origem genética. Nesse grupo de distúrbios auditivos não síndrômicos hereditários, a maior parte se caracteriza por um padrão autossômico recessivo (80%), seguido do padrão autossômico dominante (20%), ligado ao X (2 a 5%) e mitocondrial (1%) (OLIVEIRA; ZANONI; KASSE, 2015).

11. **A resposta é d).** Antes da década de 1990, o único método de rastreio de disacusias neonatais era pela análise dos fatores de risco do *Joint Committee on Infant Hearing* (JCIH). Atualmente, faz-se uso também dos métodos de triagem auditiva neonatal (TAN), que contemplam tanto testes como retestes de medidas fisiológicas e eletrofisiológicas do sistema auditivo, dos quais podemos citar as emissões otoacústicas (EOA) e os potenciais evocados auditivos do tronco encefálico (PEATE). Os neonatos devem ser avaliados nas primeiras 24 a 48 horas de vida (no máximo até o 1º mês de vida), sendo que a presença de qualquer tipo de malformação, sobretudo da região cervicofacial, torna necessário o acompanhamento investigativo com EOA e PEATE até os 2 anos, e a audiometria comportamental até os 3 anos. A TAN inicia-se especificamente pelo exame de EOA, caso a criança passe no teste e no reteste está indicado alta com ou sem acompanhamento ambulatorial (a depender de outros critérios), por outro lado, se a criança falha tanto no teste como no reteste há uma indicação formal de realização de PEATE. Se a falha persistir no teste e reteste deste último exame, prossegue-se com a investigação diagnóstica de disacusia, tratamento e/ou reabilitação (OLIVEIRA; ZANONI; KASSE, 2015).

12. **A resposta é b).** Como já mencionado na explicação da questão 4 deste capítulo 15, o espectro da neuropatia auditiva sensitiva cursa com preservação das emissões otoacústicas (EOA), respostas ausentes ou anormais na audiometria de tronco cerebral (PEATE), além da ausência de reflexos timpânicos. Alterações na orelha média que cursem com distúrbios auditivos de componente condutivo como otosclerose, disjunção

da cadeia ossicular, otite média serosa e/ou crônica podem cursar com ausência das emissões otoacústicas (ALBERNAZ, 2011).

A explicação e a interpretação dos testes semiológicos com diapasão se encontram na explicação da questão 29 deste capítulo 15.

13. **A resposta é d).** [A] A surdez súbita (SS) manifesta-se usualmente em uma única orelha, havendo comprometimento bilateral somente em menos de 20 % dos casos (nessas situações, o acometimento se faz geralmente de maneira sequencial e não simultaneamente). Em pacientes com surdez súbita bilateral, há um forte indício de causa secundária que deve ser adequadamente investigada, como traumatismos, infecções do sistema nervoso central (meningoencefalites), carcinomatoses, autoimunidade (granulomatose de Wegener, lúpus eritematoso sistêmico, síndrome de Cogan e entre outros). [B] Em relação ao tratamento, a corticoterapia se apresenta como a modalidade terapêutica mais aceita e difundida atualmente no mundo inteiro. Apesar de seu uso bem estabelecido na prática clínica em casos de SS idiopática, diversos estudos de revisão sistemática falharam, por dificuldade metodológicas, em comprovar uma eficácia estatisticamente significativa do uso de corticosteroides. [C] Uma das principais vantagens do uso de corticoterapia intratimpânica é a redução de efeitos colaterais sistêmicos dessa classe de drogas (útil para pacientes com restrição ao uso de corticosteroides sistêmicos), ao mesmo tempo que potencializa os efeitos benéficos locais. [D] CORRETA. [E] Existe pouco consenso clínico sobre os exames que devem ser solicitados de rotina para diagnóstico de SS (10 15% dos casos vão ter uma causa etiológica definida), vários centros utilizam como exames complementares: glicemia, lipidograma, função tireoidiana, pesquisa de infecções (VDRL, FTA-ABs, sorologia para doença de Lyme); no entanto a análise clínica fundamental reside numa anamnese detalhada, exame físico, exames complementares de audiometria e ressonância magnética (e não tomografia) (LEAL; RAMOS; CALDAS NETO, 2015).

14. **A resposta é c).** A acumetria com diapasão é uma das ferramentas propedêuticas mais importantes no exame físico das disacusias. Tal avaliação é feita geralmente utilizando três testes: comparação das vias aéreas, teste de Rinne e teste de Weber. A combinação dos resultados desses testes semiológicos permite a determinação do tipo de distúrbio auditivo: de condução ou perda neurosensorial (COSTA, 2015). Para mais informações sobre a interpretação da acumetria com diapasão veja a questão 29 deste capítulo 17.

15. **A resposta é b).** As disacusias neurosensoriais são perdas da capacidade auditiva, (em maior ou menor grau) cuja localização da lesão se faz no Órgão de Corti (na orelha interna) e no sistema nervoso periférico (nervo acústico) ou vias centrais da audição. A principal causa de disacusia neurosensorial em nosso meio é a presbiacusia, definida como a perda da sensibilidade auditiva resultante de processos multifatoriais no decorrer do envelhecimento. Ela é considerada também a forma mais comum de surdez progressiva. Outras causas importantes de surdez neurosensorial são: trauma acústico, ototoxicidade, doença de Ménière, surdez súbita e entre outras. O tratamento de quadros de surdez bilateral profunda depende e varia consideravelmente conforme processo etiopatogênico envolvido, sendo a generalização incorreta como apresentado na terceira alternativa. A instilação terapêutica intratimpânica de gentamicina é uma possibilidade para tratamento clínico de doença de Ménière. É importante ressaltar que a gentamicina

apresenta importante ototoxicidade, sendo considerado um dos antibióticos maior risco para esse efeito colateral (KASSE; HYPOLITO, 2011).

16. **A resposta é e).** A rolha de cerume pode se formar por uma produção exacerbada dessa substância pelas glândulas ceruminosas do meato acústico externo (MAE), sendo uma possível causa de disacusia de condução. Não existe consenso se o cerume pode ou não ser considerada um corpo estranho, visto que sua produção é fisiológica no MAE, no entanto, quando da oclusão total do conduto, a rolha ceruminosa deve ser removida por lavagem otológica ou manipulação instrumental, normalmente precedida pelo uso de algum emoliente. Nessas situações é essencial destacar o risco de infecções posteriores em pacientes com imunossupressão e portadores de distúrbios epiteliais locais como queratose obliterante, otite externa crônica com espessamento da pele e colesteatoma de orelha externa (BORIN, 2015).

17. **A resposta é b).** Como explicado na resolução da questão 11 do capítulo 15, os exames complementares iniciais para triagem auditiva neonatal (TAN) são as emissões otoacústicas (EOA) e os potenciais evocados auditivos do tronco encefálico (PEATE). O protocolo da TAN indica que na presença de falha no teste ou reteste das EOA, faz-se necessário a realização igualmente de um teste e reteste de PEATE. Qualquer falha nesse último deve orientar o médico a prosseguir a investigação diagnóstica, de modo a se instituir uma conduta terapêutica (reabilitação ou tratamento curativo). Por outro lado, se os testes de PEATE forem normais, está indicado a alta com ou sem monitoramento posterior, a critério clínico. Logo, essa criança deve realizar os PEATE, antes de outras condutas (OLIVEIRA; ZANONI; KASSE, 2015).

18. **A resposta é b).** O tumor mais comum do ângulo pontocerebelar é o Schwannoma vestibular (antigamente denominado imprecisamente de neuroma do acústico), neoplasia benigna que envolve o VIII nervo craniano no meato acústico interno ou no próprio ângulo pontocerebelar e que corresponde a 6% dos tumores intracranianos. O quadro clínico é variável, depende da extensão do tumor no sistema nervoso, se estiver localizado apenas na região intracanalicular, os sintomas se restringem a perda auditiva (hipoacusia/disacusia), vertigem e zumbido, relativos ao acometimento do nervo vestibulococlear (VIII). A queixa mais comum dos pacientes é justamente a hipoacusia neurosensorial progressiva e unilateral, seguida em até 70% dos casos pelo zumbido (som agudo e contínuo ipsilateral a lesão), e seguido depois pelos sintomas vestibulares: até 50% dos casos apresentam desequilíbrio em comparação aos até 20% dos casos que podem apresentar crises vertiginosas verdadeiras. À medida que o tumor progride, há uma deterioração da hipoacusia com estabelecimento de um quadro de desequilíbrio constante. Se chegar ao ponto de compressão do tronco encefálico pode-se observar sintomas trigeminiais como dor e parestesia no terço médio da face. Os tumores do ângulo pontocerebelar podem se manifestar inicialmente como surdez súbita (SS), em até 26% dos casos, correspondendo a cerca de 1 a 2% das causas etiológicas de SS. Por último, as alterações do nervo facial são mais raras e quando presentes indicam doença avançada (FELIX, 2015).

19. **A resposta é c).** A citomegalovirose congênita é a infecção intra-uterina mais prevalente no mundo, com valores em torno de 0,2 a 2,2%. Ademais, é a principal etiologia infecciosa de malformações do sistema nervoso central (SNC) e a maior causa

de hipoacusia neurossensorial e problemas de aprendizado na infância (MIURA et al., 2006).

20. **A resposta é e).** Cerca de 60% dos casos de perda auditiva geral são atribuídos a causas genéticas, em países desenvolvidos. Se tratando das perdas auditivas permanentes em crianças, aproximadamente 80% são de origem congênita, sendo desta última 42% de causas genéticas, 29% por fatores ambientais, e 26% de causas desconhecidas (OLIVEIRA; ZANONI; KASSE, 2015).

21. **A resposta é c).** Como explicado na resolução da questão 5 do capítulo 15, define-se surdez súbita (SS) como uma perda auditiva do tipo neurossensorial de ao menos 30 dB e em 3 frequências consecutivas no exame audiométrico e cuja instalação se faz em menos de 72 h. A descrição de SS é bem compatível com o quadro clínico descrito no enunciado, no qual dentro de 3 dias o paciente desenvolveu hipoacusia unilateral neurossensorial (evidenciado pelo exame físico). Embora os casos de SS sejam majoritariamente idiopáticos, constituindo até 90% dos casos desse diagnóstico sindrômico, e nesses pacientes haja um possível benefício da corticoterapia (ainda não totalmente esclarecido, mas bem estabelecido na prática médica), diversas são as causas etiológicas que exigem uma investigação diagnóstico prévia exaustiva. Dentre as causas etiológicas possíveis, pode-se citar tumores do ângulo pontocerebelar, doenças infecciosas ou neurovasculares, otosclerose, síndrome do aqueduto vestibular alargado e doença de Ménière. Nesse contexto clínico, é necessário a solicitação de audiometria, exame de imagem (preferencialmente ressonância magnética) e muitos centros fazem de rotina investigação laboratorial como glicemia, lipidograma, função tireoidiana e entre outros (LEAL; RAMOS; CALDAS NETO, 2015).

22. **A resposta é e).** [A] Pacientes de qualquer faixa etária podem apresentar-se com surdez súbita (SS), no entanto, a maior taxa de incidência ocorre entre a 5ª e 6ª década de vida. [B] Na maioria dos indivíduos, a SS se manifesta unilateralmente, havendo comprometimento de ambas as orelhas somente em menos de 20% dos casos (e ainda nessas situações o mais comum é acometimento ocorrer de maneira sequencial e não simultaneamente). Em pacientes com surdez súbita bilateral, há um forte indício de causa secundária que deve ser adequadamente investigada como traumatismos, infecções do sistema nervoso central (meningoencefalites), carcinomatoses, autoimunidade (granulomatose de Wegener, lúpus eritematoso sistêmico, síndrome de Cogan e entre outros). [C] Como mencionado na alternativa, é comum o paciente relatar a sensação de plenitude aurial precedendo horas ou dias da instalação do quadro de surdez súbita. Outros sinais e sintomas pertinentes que podem se apresentar na história são: zumbido (70 a 85% dos indivíduos), sensação de distorção auditiva e queixas vestibulares (tontura rotatória e desequilíbrio em cerca de 40% dos casos). [D] Esses pacientes podem ter taxa de recuperação espontânea em torno de 60%. [E] Em 90% dos casos a SS é idiopática (LEAL; RAMOS; CALDAS NETO, 2015).

23. **A resposta é a).** Ainda existem controvérsias sobre a definição radiológica de alargamento do aqueduto vestibular, sendo os valores distintos de 1,5 e 2 mm utilizados na literatura para determinar na porção média desse aqueduto se há ou não alargamento. Trata-se de uma anomalia óssea que se desenvolve por volta da 5ª semana de gestação, na maioria dos casos bilateral e simétrica, e cursando com disacusia neurossensorial (ou

mista) de intensidade variável, podendo ter caráter progressivo ou súbito, congênita ou precoce na infância ou tardia no adulto, flutuante ou súbita. Na presença dessas manifestações clínicas está caracterizado a síndrome do aqueduto vestibular alargado (SAVA). A SAVA pode apresentar-se isoladamente em 40% dos casos, ou estar associada a outros distúrbios cocleares como síndrome de Mondini, Swartze, Pendred, surdez ligada ao cromossomo X e Branquio-otorrenal. Todo infante com hipoacusia neurossensorial (ou mista) deve ser investigada a SAVA (GUIMARÃES; GUIMARÃES; FONSECA, 2011).

24. **A resposta é e).** Todas as causas listadas no enunciado são causas de disacusias congêntas ou perinatais: infecções congêntas como citomegalovírus, herpes, HIV, toxoplasmose, sífilis, rubéola; infecções pós-natais (sarampo, meningite, varicela, citomegalovírus, herpes); exposição a fármacos ototóxicos (como aminoglicosídeos ou diuréticos de alça); hiperbilirrubinemia; anóxia perinatal grave; baixo peso ao nascer (inferior a 1500g); baixo Apgar neonatal; hipotireoidismo grave materno e entre outros (OLIVEIRA; ZANONI; KASSE, 2015).

25. Metabólica ou estrial. As presbiacusias são classificadas em quatro tipos pelo modelo de Schuknecht, baseando-se em características histológicas e audiométricas dos indivíduos afetados: estrial ou metabólica, sensorial, mecânica ou condutiva-coclear e neural. No tipo estrial (metabólico) há uma degeneração da estria vascular, afetando todas as frequências do espectro auditivo humano, na audiometria há um traçado plano que não ultrapassa o limiar tonal de 60 a 70 dB, exatamente como descrito no corpo do enunciado. No tipo sensorial, há uma degeneração tanto das células ciliadas como de sustentação na base da cóclea, culminando na atrofia do Órgão de Corti; geralmente não compromete o índice de reconhecimento da fala e há ainda uma queda abrupta do traço audiométrico em altas frequências (portanto preserva médias e baixas frequências). Na presbiacusia mecânica ou condutiva-coclear, hipotetiza-se que haja um enrijecimento da membrana basilar por atrofia do ligamento espiral ou por aumento intrínseco da massa e rigidez, os pacientes apresentam um bom índice de reconhecimento de fala (compatibilidade com os limiares tonais), e na audiometria o traço é descendente com progressão lenta em baixas frequência. Por último, na presbiacusia neural a degeneração se faz nos neurônios cocleares, interrompendo dessa forma a comunicação entre o processo de transdução mecanoelétrica das células ciliadas e o sistema nervoso central; de modo similar ao tipo mecânico, a curva audiométrica também é decrescente, podendo-se fazer a diferenciação pelo baixo índice de reconhecimento da fala (mais baixo do que preconizado para os limiares tonais) (GÂNDARA; ALVES, 2011; POLANSKI, 2015).

26. Em adultos, pacientes com mais de 18 anos, existe indicação de implante coclear em casos de hipoacusia neurossensorial com início pós-lingual de nível severo a profundo bilateral, ou seja, com perda auditiva de 70 dB em nível de audição. Já em indivíduos mais jovens, na faixa etária entre 12 meses e 17 anos, a indicação é feita em casos de hipoacusia neurossensorial profunda e bilateral, isto é, perda auditiva de 90 dB em nível de audição; nesses pacientes se faz uso prévio de amplificação auditiva sonora individual (AASI), por 3 meses se na faixa etária de 12 a 23 meses, ou por 6 meses se na faixa etária 2 a 17 anos, caso haja um prognóstico de pouco ou nenhuma vantagem para desenvolvimento posterior de comunicação com está formalmente indicado o implante coclear. Existe ausência de benefício em infantes menores de 4 anos de idade com

problemas no desenvolvimento de padrões auditivos (por exemplo, aquelas crianças não atendem à evocação do próprio nome em ambientes silenciosos), possuindo acerto inferior a 20% em teste de reconhecimento de palavras a 70 dB. Por outro lado, em crianças acima de 4 anos, não há benefício se falhas forem detectadas no desenvolvimento de engramação de padrões auditivos (resultado menor que 12% em um teste complexo de reconhecimento de palavras; ou menor que 30% em teste de sentenças de sistema aberto usando gravações a 70 dB) (LAVINSKY; LAVINSKY-WOLFF; LAVINSKY, 2011).

27. A DIMOI se caracteriza por sintomas auditivos neurosensoriais ou vestibulares decorrentes de lesão autoimune contra proteínas da orelha interna, podendo fazer parte de quadros imunológicos sistêmicos em cerca de 25 a 30% dos casos, como lúpus eritematoso sistêmico, esclerose sistêmica, artrite reumatoide, periarterite nodosa, síndrome de Cogan, granulomatose de Wegener, policondrite recidivante, colite ulcerativa, fibromialgia, arterite de células gigantes, doença de Behçet e muitas outras. A apresentação clínica de um paciente típico é: disacusia neurosensorial de início rápido e progressão em semanas a meses, culminando quase sempre em um acometimento bilateral; plenitude aural, zumbidos, tontura intermitente, ataxia em casos graves e de evolução longa; otoscopia normal ou com hiperemia do cabo do martelo. Não existem exames complementares universalmente aceitos e utilizados para o diagnóstico de DIMOI, na fase de atividade da enfermidade podem ser solicitados teste imunológicos específicos para antígenos da orelha interna (Western blot); outros exames inespecíficos que podem ser solicitados são: hemograma, fator reumatoide, proteína C reativa (PCR), velocidade de hemossedimentação (VHS), fator antinúcleo, pesquisa de imunocomplexos circulantes, mucoproteínas, dosagem de complementos e suas frações, anticorpos anticardiolipina, anticólageno tipo II, imunofluorescência para anticorpo anticitoplasmático neutrofílico, pesquisa para Sífilis e doença de Lyme e entre outros. No grupo de pacientes sem diagnóstico confirmado, recomenda-se um teste terapêutico, observando-se a resposta audiométrica perante a corticoterapia (por exemplo, prednisona 1 a 2 mg/kg/dia por 2 a 3 semanas), outras drogas que podem ser utilizadas são ciclofosfamida, azatioprina, metotrexato. Em casos não responsivos à corticoterapia, pode-se valer de plasmaférese para remoção de imunocomplexos circulantes (LOURENÇO; NINA, 2011).

28. Disacusias são definidas como perdas em algum grau de capacidade auditiva classificadas em leve (perda entre 26 e 40 dB), moderada (perda entre 41 a 70 dB), grave (perda entre 71 a 90dB) e profunda (perda acima de 91 dB), podendo se caracterizar como um quadro transitório ou permanente, estável ou progressivo. Uma importante forma de classificação das disacusias é conforme a localização da lesão, dessa forma, se a etiopatogenia da perda auditiva se faz nas orelhas externas e/ou média, trata-se de uma **disacusia de condução**; ao passo em que, se a causa da perda auditiva se faz na orelha interna ou neural (nervo acústico) está-se lidando com uma **disacusia neurosensorial**. Algumas das principais causas de disacusia de condução são: otites externas e médias aguda e crônica (colesteatomatosa por exemplo), corpos estranhos, rolha de cerume e malformações congênitas do pavilhão auricular. Entre as causas de disacusias neurosensoriais podemos citar: presbiacusia, barotrauma, ototoxicidade, doença de Ménière, surdez súbita, síndrome de Alport, rubéola congênita, parotidite epidêmica, surdez metabólica, vascular e autoimune. Algumas enfermidades como a otosclerose possuem um padrão de **disacusia mista**, tanto pelo acometimento da orelha média devido

a osteodistrofia da cápsula ótica (de condução), como pelo acometimento da orelha interna (neurossensorial) (COSTA, 2015).

29. O Quadro a seguir apresenta os possíveis resultados combinados dos testes semiológicos com diapasão (comparação de vias aéreas, Rinne e Weber), supondo que o paciente ainda possui percepção auditiva em ambos os ouvidos, e sua respectiva implicação clínica:

Quadro 15.1 – Interpretação dos testes semiológicos com diapasão.

DISACUSIA	COMPARAÇÃO DAS VIAS AÉREAS	TESTE DE WEBER	TESTE DE RINNE
Sem disacusia	PAD = PAE	Indiferente	(+) Bilateral
Neurossensorial	-	-	-
Unilateral à esquerda	PAD > PAE	LD	(+) Bilateral
Unilateral à direita	PAE > PAD	LE	(+) Bilateral
Bilateral simétrica	PAD = PAE	Indiferente	(+) Bilateral
Condutiva	-	-	-
Unilateral à esquerda	PAD > PAE	LE	(-) Esquerda (+) Direita
Unilateral à direita	PAE > PAD	LD	(+) Esquerda (-) Direita
Bilateral simétrica	PAD = PAE	Indiferente	(-) Bilateral

Legenda: PAD – percepção auditiva direita; PAE – percepção auditiva esquerda; > – melhor que; = – igual; LE – lateralizado para esquerda; LD – lateralizado para direita; (+) – positivo; (-) – negativo;

Fonte: Os autores.

Quadros bilaterais assimétricos seguem os mesmos padrões semiológicos que os quadros unilaterais, por exemplo, se ouvido esquerdo apresentar maior perda neurossensorial que o direito, os testes de Rinne e Weber se assemelham a um quadro unilateral à esquerda. Leva-se sempre em consideração que a percepção auditiva estará minimamente preservada em ambos os ouvidos para realização da acumetria com diapasão (COSTA, 2015).

30. Certos grupos de medicamentos podem apresentar ototoxicidade como efeito colateral, isto é, podem cursar de maneira iatrogênica com acometimento da orelha interna ou do sistema nervoso auditivo culminando em uma disacusia do tipo neurossensorial. Além de quadros de hipoacusia (em sua maioria irreversível pela destruição progressiva de células ciliadas externas da cóclea), também existe a possibilidade de provocarem sintomas vestibulares como vertigem, desequilíbrio, nistagmo, náuseas, vômitos e ataxia. Os fármacos mais comumente associados a esses quadros de disacusias são os antibióticos da **classe dos aminoglicosídeos**, eficazes no tratamento de infecções causadas por gram-negativos, os seus principais exemplos são: amicacina, gentamicina, neomicina, tobramicina, estreptomina, canamicina e netilmicina; antibióticos menos frequentemente associados a ototoxicidade são cloranfenicol, eritromicina, vancomicina, polimixina B e viomicina. Além dos antibióticos, certos grupos de drogas como os **diuréticos de alça** (furosemida, ácido

etacrínico, indapamida e bumetanida), **anti-inflamatórios não esteroidais** (salicilatos e ácido acetilsalicílico, indometacina, quinino, ibuprofeno), **antineoplásicos** (principalmente a cisplatina, metotrexato, vincristina e mostarda nitrogenada), **betabloqueadores** (propranolol e proctolol) e **anticoncepcionais orais**. Certos desinfetantes e antissépticos por ação local, como em cirurgias otorrinolaringológicas com perfuração timpânica, podem cursar com ototoxicidade, os principais exemplos são: clorexidina, benzalcônio, álcoois e compostos derivados do iodo (SILVEIRA, 2015).

REFERÊNCIAS BIBLIOGRÁFICAS

- ALBERNAZ, P. L. M. Nervos Cocleares e Vias Auditivas Centrais. In: CALDAS NETO, Silvio et al. **Tratado de Otorrinolaringologia e Cirurgia Cervicofacial**, v. 2, 2ª ed. São Paulo: Roca, Cap. 17, p. 325-332, 2011.
- BAHMAD JÚNIOR, F. Doença/Síndrome de Ménière. In: PILTCHER, O. B. et al. **Rotinas em Otorrinolaringologia**. Porto Alegre: Artmed, cap. 2.16, p. 108-121, 2015.
- BORIN, A. Corpo estranho de orelha. In: PILTCHER, O. B. et al. **Rotinas em Otorrinolaringologia**. Porto Alegre: Artmed, cap. 2.7. p. 57-59, 2015.
- COSTA, S. S. Semiologia otológica. In: PILTCHER, O. B. et al. **Rotinas em Otorrinolaringologia**. Porto Alegre: Artmed, cap. 1. p. 3-14, 2015
- FELIX, F. Schwannoma vestibular. In: PILTCHER, O. B. et al. **Rotinas em Otorrinolaringologia**. Porto Alegre: Artmed, cap. 2.14, p. 97-100, 2015.
- GÂNDARA, M. R.; ALVES, F. R. A. Presbiacusia. In: CALDAS NETO, S. et al. **Tratado de Otorrinolaringologia e Cirurgia Cervicofacial**, v. 2, 2ª ed. São Paulo: Roca, cap. 22, p. 302-313, 2011.
- GUIMARÃES, H. A.; GUIMARÃES, R.; FONSECA, A. C. O. Malformações Congênitas da Orelha. In: CALDAS NETO, S. et al. **Tratado de Otorrinolaringologia e Cirurgia Cervicofacial**, v. 2, 2ª ed. São Paulo: Roca, cap. 1, p. 3-31, 2011.
- KASSE, C. A.; HYPOLITO, M. A. Ototoxicidade e Otoproteção. In: CALDAS NETO, S. et al. **Tratado de Otorrinolaringologia e Cirurgia Cervicofacial**, v. 2, 2ª ed. São Paulo: Roca, cap. 18. p. 232-250, 2011.
- KURC, M.; AMATUZZI, M. G. Fisiologia da Audição. In: CALDAS NETO, Silvio et al. **Tratado de Otorrinolaringologia e Cirurgia Cervicofacial**, 2. ed. São Paulo: Roca, cap. 15, p. 302-307, 2011.
- LAVINSKY, J.; NUDELMANN, A. A. Perda auditiva induzida por ruído. In: PILTCHER, Otavio B. et al. **Rotinas em Otorrinolaringologia**. Porto Alegre: Artmed, cap. 2.12, p. 86-89, 2015.
- LAVINSKY, L.; LAVINSKY-WOLFF, M.; LAVINSKY, J. Avaliação para Indicação de Implante Coclear. In: CALDAS NETO, S. et al. **Tratado de Otorrinolaringologia e Cirurgia Cervicofacial**, v. 2, 2ª ed. São Paulo: Roca, cap. 31, p. 386-400, 2011.
- LEAL, M. C.; RAMOS, D. S.; CALDAS NETO, S. Surdez Súbita. In: PILTCHER, Otavio B. et al. **Rotinas em Otorrinolaringologia**. Porto Alegre: Artmed, cap. 2.15. p. 101-107, 2015.

LOURENÇO, E. A.; NINA, L. G. Doença Imunomediada da Orelha Interna. In: CALDAS NETO, S. et al. **Tratado de otorrinolaringologia**, v. 2, 2ª ed. São Paulo: Roca cap. 19, p. 251- 261, 2011.

MIURA, C. S. et al. Prevalência de infecção congênita por citomegalovírus em recém-nascidos de uma unidade de tratamento intensivo de um hospital público. **J. Pediatr. (Rio J.)**, Porto Alegre, v. 82, n. 1, p. 46-50, Feb. 2006. Access on 09 Apr. 2021. Disponível em: <http://dx.doi.org/10.1590/S0021-75572006000100010>.

OLIVEIRA, L. F.; ZANONI, A.; KASSE, C. A. Disacusia congênita. In: PILTCHER, O. B. et al. **Rotinas em Otorrinolaringologia**. Porto Alegre: Artmed, cap. 2.10, p. 71-82, 2015.

POLANSKI, J. F. Presbiacusia. In: PILTCHER, O. B. et al. **Rotinas em Otorrinolaringologia**. Porto Alegre: Artmed, cap. 2.11, p. 83-85, 2015.

ROSITO, L. P. Schmidt; CANALI, I.; COSTA, S. Otite média crônica colesteatomatosa. In: PILTCHER, O. B. et al. **Rotinas em Otorrinolaringologia**. Porto Alegre: Artmed, cap. 2.5, p. 40-44, 2015.

SILVEIRA, S. C. R. Ototoxicidade. In: PILTCHER, O. B. et al. **Rotinas em Otorrinolaringologia**. Porto Alegre: Artmed, cap. 2.13. p. 90- 96, 2015.

STUCKEN, E. Z.; HONG, R. S. Noise-induced hearing loss. *Current Opinion In Otolaryngology & Head And Neck Surgery*, [s.l.], v. 22, n. 5, p. 388-393, out. 2014. **Ovid Technologies (Wolters Kluwer Health)**. <http://dx.doi.org/10.1097/moo.0000000000000079>. Disponível em: <<http://bit.do/fbL6z>>. Acesso em: 30 set. 2019.

CAPÍTULO XVI - OTOSCLEROSE

Paulo de Tarso Moura Borges
Renato Sampaio Mello Neto
Gabriela Moreira Rodrigues
DOI-Capítulo: 10.47538/AC-2021-10.16

QUESTÕES

1. Qual é a melhor definição de otosclerose?
 - a) Processo patológico primário da cápsula ótica, frequentemente acometendo os ossículos auditivos, podendo gerar defeitos auditivos e vestibulares.
 - b) Processo patológico primário da cápsula ótica, raramente acometendo os ossículos auditivos, podendo gerar defeitos auditivos e vestibulares.
 - c) Processo patológico secundário da cápsula ótica, frequentemente acometendo os ossículos auditivos, podendo gerar defeitos auditivos e vestibulares.
 - d) Processo patológico secundário da cápsula ótica, raramente acometendo os ossículos auditivos, podendo gerar defeitos apenas auditivos.
 - e) Osteodistrofia localizada da cápsula ótica, frequentemente acometendo os ossículos auditivos, podendo gerar defeitos apenas auditivos.

2. Qual destes itens apresenta uma correspondência falsa?
 - a) Otosclerose histológica – foco de acometimento limitado à cápsula ótica, sem causar manifestações auditivas/vestibulares.
 - b) Otosclerose clínica – ocorrem manifestações clínicas secundárias ao crescimento do próprio foco histológico.
 - c) Otosclerose clínica – quando há perdas auditivas condutivas ou mistas, podendo também haver manifestações vestibulares.
 - d) Otosclerose coclear – causa perda auditiva condutiva (componente ósseo) e sensorial (componente coclear).
 - e) Otosclerose coclear – otosclerose histológica que evoluiu com invasão endóstea.

3. O termo otosclerose, de forma geral, caracteriza-se pelo aumento da atividade osteoclástica e osteoblástica da cápsula ótica. Alguns autores preferem utilizar o termo otospongiose. Ambos os termos são também utilizados para determinação de estágios da doença. É correto afirmar:
 - a) O termo otospongiose caracteriza o desfecho da doença.
 - b) Na otospongiose, há maior atividade osteoblástica.
 - c) A otosclerose é caracterizada pela reconstrução pseudo-haversiana da lesão.
 - d) Otosclerose ocorre desde o início da lesão.
 - e) Otospongiose representa a osteodistrofia local, enquanto a otosclerose representa osteodistrofia generalizada.

4. Qual(ais) estrutura(s) é(são) comprometida(s) na otosclerose?
 - a) Apenas os ossículos do ouvido médio.
 - b) Apenas as estruturas do ouvido interno.
 - c) Apenas o estribo e estruturas do ouvido interno.
 - d) Apenas a bigorna e o estribo.

- e) Apenas a bigorna, o estribo e estruturas do ouvido interno.
5. Qual é o mecanismo de transmissão hereditária mais provável da otosclerose?
- Autossômica dominante.
 - Autossômica recessiva.
 - Ligada ao X.
 - Ligada ao Y.
 - Mitocondrial.
6. Qual dessas alternativas não inclui uma hipótese da etiopatogênese da otosclerose?
- Enzimática.
 - Vascular.
 - Mecânica.
 - Alterações estruturais do ligamento espiral.
 - Deformação e estiramento da membrana basilar.
7. Sobre a epidemiologia da otosclerose, está incorreto:
- É mais frequente em mulheres.
 - É mais comum em pacientes brancos.
 - É mais comum em crianças e adolescentes.
 - É mais comumente encontrado a otosclerose histológica.
 - É mais provável em pacientes que possuem o vírus do sarampo (paramixovírus).
8. O que mais comumente pode ser encontrado na otoscopia de um paciente com otosclerose?
- Mancha de Schwartz.
 - Pulso carotídeo.
 - Membrana timpânica opaca.
 - Membrana timpânica perfurada.
 - Cabo do martelo reduzido.
9. Quais das características abaixo é a mais infrequente em pacientes com otosclerose?
- Mancha de Schwartz.
 - Otorreia.
 - História familiar de cirurgia para surdez.
 - Paracusia de Willis.
 - Começo do quadro por volta de 20 anos de idade e agravamento por volta de 30/40 anos de idade.
10. (EBSERH/CH – UFPA – 2016) Mulher de 35 anos com surdez de início insidioso há três anos, unilateral. Refere mãe e tia com surdez, sendo que a última foi tratada com cirurgia. Trabalha em indústria de vestuário há cinco anos usando equipamento de proteção individual (EPI). Referente ao caso apresentado, assinale a alternativa correta.
- Os antecedentes familiares aumentam a suspeita de otosclerose.
 - Em caso de perda condutiva, a otoscopia deve apresentar alguma alteração.
 - O caso sugere perda auditiva induzida por ruído.
 - Caso a otoscopia seja normal, pode-se afastar otosclerose.
 - O fato da perda ser unilateral afasta a hipótese de otosclerose.

11. Dentre os achados evidenciados nos testes que utilizam o diapasão nos pacientes com otosclerose, está errado:

- a) Podem confirmar ou descartar componentes condutivos.
- b) O diapasão mais adequado é o de 256 Hz de frequência.
- c) Pode apresentar teste de Rinne positivo.
- d) Pode apresentar teste de Rinne negativo.
- e) No teste de Weber, pode haver lateralização tanto para o lado sadio quanto para o lado comprometido, dependendo do tipo de acometimento.

12. (Fundação CEFET/BAHIA – 2017) Na otosclerose, o exame audiométrico:

- a) Pode se apresentar com perda auditiva condutiva, sensorineural ou mista.
- b) Sempre se apresenta normal, pois é uma patologia caracterizada por tonturas, sem perda auditiva associada.
- c) Somente perda auditiva condutiva, pois a patologia não apresenta perda auditiva com componente sensorineural.
- d) Somente perda auditiva mista, pois a patologia não apresenta perda auditiva puramente condutiva ou sensorineural.
- e) Somente perda auditiva sensorineural, pois a patologia não apresenta perda auditiva com componente condutivo.

13. Quais os achados imagiológicos da otosclerose?

- a) Sinais radiológicos de desmineralização.
- b) Alterações volumétricas.
- c) Sinal de duplo halo representativo de hipodensidade.
- d) Apenas as alternativas a e b estão corretas.
- e) Todas as alternativas estão corretas.

14. Dos critérios abaixo para o diagnóstico de otosclerose, qual a incorreta?

- a) Paciente com perda auditiva de evolução lenta e gradual.
- b) Paciente com hipoacusia bilateral é mais comum.
- c) O uso de diapasão de 512 Hz não é relevante.
- d) Durante o exame físico, deve ser excluída qualquer outra causa de hipoacusia.
- e) O diagnóstico audiométrico é realizado pela audiometria tonal, audiometria vocal e pela imitanciometria.

15. (Prefeitura do Rio de Janeiro – 2017 – Modificada) As formações esbranquiçadas e endurecidas localizadas na membrana timpânica e em outras áreas do revestimento da orelha média, podendo, por vezes, comprometer o funcionamento da cadeia ossicular, levando a perdas auditivas de transmissão, são denominadas de:

- a) Exostoses.
- b) Otoscleroses.
- c) Otospongioses.
- d) Timpanoscleroses.
- e) Esclerose do osso temporal.

16. Qual destes pacientes possui maior probabilidade de estar com otosclerose?

- a) Sexo feminino, 70 anos, hipoacusia condutiva.
- b) Sexo masculino, 6 anos, com história de hipoacusia familiar.

- c) Sexo feminino, 15 anos, hipoacusia auditiva há 2 semanas.
- d) Sexo masculino, 58 anos, relata perda de audição após décadas de trabalho em metalúrgica.
- e) Sexo feminino, 30 anos, dificuldade de ouvir quando está mastigando e melhora em ambientes ruidosos.

17. Qual destes não é diagnóstico diferencial de otosclerose?

- a) Perfuração timpânica.
- b) Síndrome de terceira janela vibratória.
- c) Labirintopatias centrais.
- d) Doença de Paget.
- e) Colesteatoma.

18. Em relação ao tratamento da otosclerose, qual está incorreta?

- a) Conduta expectante em pacientes jovens.
- b) O tratamento clínico mostra resultados semelhantes ao tratamento cirúrgico.
- c) Uso de fluoreto de sódio para estabilização da desmineralização óssea.
- d) Estapedotomia é recomendado para a maioria dos casos.
- e) Uso de aparelhos auditivos de ampliação sonora em casos de contra-indicação à cirurgia.

19. Das indicações cirúrgica de otosclerose, qual é a incorreta?

- a) Requer adequada reserva coclear para o procedimento cirúrgico.
- b) A intervenção sempre deve ser realizada na orelha pior.
- c) Pode ser indicado quando há surdez unilateral.
- d) Em casos de surdez bilateral, o paciente sempre deverá operar a segunda orelha em até 1 ano após a primeira.
- e) Não há boa indicação cirúrgica em pacientes com discriminação vocal inferior à 65%.

20. (Prefeitura do Rio de Janeiro – 2017 – Modificada) - Na cirurgia da otosclerose, a técnica na qual o estribo não é removido totalmente, sendo apenas perfurado com orifício circular na platina e colocação de prótese de pistão entre a bigorna e o orifício criado, denomina-se

- a) Estapedotomia.
- b) Estadectomia.
- c) Meatoplastia.
- d) Timpanoplastia.
- e) Microperfuração.

21. (HUJB – UFCG/PB – 2017) Paciente portador de otosclerose bilateral com perda condutiva leve à moderada bilateral, assimétrica, deseja ser submetido a tratamento cirúrgico. Qual é a conduta correta?

- a) Tentar convencer o paciente a optar por outra alternativa, como uso de AASI (aparelho de amplificação sonora individual), pelo risco de piora auditiva pela cirurgia.
- b) Orientar somente acompanhamento clínico, pois esse nível de perda tem pouca repercussão e não justifica cirurgia ou AASI.
- c) Indicar cirurgia (estapedotomia) simultânea bilateral.
- d) Indicar cirurgia bilateral sequencial, sem preferência da primeira orelha a ser operada.

e) Indicar cirurgia na pior orelha e, após seis meses, reavaliar a indicação da segunda orelha.

22. Sobre o implante coclear na otosclerose, qual é a incorreta?

- a) Indicado para paciente com perda auditiva neurosensorial severa.
- b) Os implantes cocleares transformam a energia acústica em energia elétrica e transmitem a informação sonora.
- c) A energia acústica passa a ser ignorada pelo ouvido interno em que houve o implante coclear.
- d) As pessoas com otosclerose possuem maior facilidade no procedimento de implante coclear.
- e) Há riscos de desenvolver ossificação coclear e estimulação do nervo facial.

23. (AOCPE/EBSERH – 2016) Paciente de 42 anos submetida há uma semana à estapedectomia, teve vertigem até o terceiro dia e queda no paladar, que persiste. Referente ao exposto, assinale a alternativa correta.

- a) A diminuição no paladar se refere à complicação com mau prognóstico.
- b) A diminuição no paladar é compatível com a cirurgia, devido à manipulação do nervo petroso superficial maior, com bom prognóstico.
- c) A vertigem é rara nessa situação e, em geral, não apresenta maiores complicações.
- d) A diminuição no paladar é, em geral, reversível e acomete a sensibilidade gustativa nos dois terços anteriores da língua.
- e) A presença de vertigem indica provável complicação com perda sensorineural e vestibulopatia.

24. Quais das possíveis complicações da estapedotomia é a mais infrequente?

- a) Luxação do estribo.
- b) Luxação de bigorna.
- c) Fechamento secundário da janela oval.
- d) Fístula pós-operatória.
- e) Perilinforragia.

25. Quais as opções de tratamento não cirúrgico para otosclerose?

26. Qual é a diferença entre estapedotomia e estapedectomia e quais suas complicações específicas?

27. Qual é o significado e como acontece o efeito de Carhart?

28. Maria, 40 anos, sexo feminino, com queixa de hipoacusia bilateral progressiva há 10 anos, pior no ouvido direito, com história familiar de cirurgia para surdez. Confirmado o diagnóstico de otosclerose, qual a conduta terapêutica mais adequada? Justifique.

29. Ludwig Van Beethoven (1770-1827) começou a ter hipoacusia por volta dos 27 anos, que se transformou em uma queixa séria 4 anos mais tarde. Quando compôs a nona sinfonia, em 1823, já estava completamente surdo, mesmo assim insistiu em dirigir a estreia. Após ter falecido devido a pneumonia e cirrose hepática, foi feito um relatório de sua autópsia, na qual dizia que “A cartilagem do pavilhão é grande e irregular. O meato

acústico externo próximo ao tímpano mostra descamações epiteliais. A trompa de Eustáquio tem mucosa espessa e a parte óssea estreita. Os nervos acústicos estão atrofícos e desmielinizados. As artérias auditivas estão dilatadas e escleróticas”. Atualmente, atribui-se a surdez de Beethoven à otosclerose. Quais são os commemorativos que justificam este diagnóstico?

Fonte: <https://otoblu.com/tratamento-de-otosclerose-surdez-de-beethoven-em-blumenau/>

30. Paciente do sexo masculino, 11 anos, branco, compareceu ao serviço de saúde com queixa de hipoacusia progressiva unilateral há 5 anos, associada a zumbidos (moderados, intermitentes e tipo apito), sem sintomas vestibulares. Refere episódios repetitivos de otites médias com efusão, refratários ao tratamento clínico usual, há 5 anos. Possui história familiar de otospongiose (mãe e avó materna). Ao exame otorrinolaringológico, observamos mancha avermelhada vista por transparência na membrana timpânica na região do promontório, em orelha esquerda (mancha rubra de Schwartze) e ausência de alteração em orelha direita. A audiometria tonal apresentou disacusia condutiva leve em orelha esquerda e os limiares auditivos na orelha direita dentro dos padrões de normalidade. A imitanciometria revelou diminuição da complacência da membrana timpânica esquerda e ausência de reflexo estapediano bilateralmente. A tomografia computadorizada de ossos temporais evidenciou foco otosclerótico anterior em janela oval direita e esquerda, foco pericoclear sem envolvimento endosteal da cóclea bilateralmente e espessamento da platina e estribo à esquerda. Após a primeira tentativa de tratamento, o paciente apresentou farmacodermia relacionado ao uso de fluoreto de sódio.

Qual a melhor conduta neste caso?

RESPOSTAS E COMENTÁRIOS

1. **A resposta é b).** A otosclerose é um processo patológico independente e exclusivo da cápsula ótica, que acomete principalmente a área de contato entre a platina do estribo e a cóclea, podendo, em casos mais avançados, acometer também o estribo e o vestíbulo, justificando os sintomas auditivos e vestibulares (HUEB; SILVEIRA, 2011).

2. **A resposta é d).** A otosclerose é categorizada de forma didática como histológica, clínica e coclear. A otosclerose histológica é aquela que acomete apenas a cápsula ótica, sem causar manifestações clínicas e observada apenas em estudos histopatológicos. A otosclerose clínica ocorre quando o foco histológico causa danos funcionais e leva à sintomatologia da doença, podendo causar hipoacusia condutiva ou mista. Por fim, a otosclerose coclear é a evolução do foco histológico apenas para o endósteo coclear em algum ponto da cápsula ótica, sem haver a fixação da platina do estribo, ocasionando perda auditiva neurossensorial pura (HUEB; SILVEIRA, 2011).

3. **A resposta é c).** Apesar do termo otosclerose ser utilizado de forma generalizada para identificar a doença, o termo otospongiose caracteriza precisamente a maneira típica como ocorre o início da doença, isto é, o primeiro estágio, o de destruição. Em contraste, o termo otosclerose define o segundo estágio, de reconstrução pseudo-haversiana (LOPES FILHO, 1994).

4. **A resposta é c).** Os principais focos da otosclerose ocorrem secundariamente à área da janela oval. Outras áreas de predileção são as áreas da janela redonda, em geral simultaneamente à janela oval e, ocorrendo em 30 a 50% dos casos, em direção ântero-medial à cóclea, anteriormente ao conduto auditivo interno e platina do estribo (HUEB; SILVEIRA, 2011; HUEB; ROCHA, 2018).

5. **A resposta é a).** A otosclerose é comum em pessoas com membros da família com a doença. Cerca de 40 a 50% dos pacientes com otosclerose possuem histórico familiar. Análises genéticas de famílias otoscleróticas fazem supor uma herança autossômica dominante com penetrância incompleta entre 25 e 40%. Porém, há muitas pessoas que manifestam a doença sem haver um histórico familiar, este achado ainda está por esclarecer (MINITI; BENTO; BUTUGAN, 2000).

6. **A resposta é e).** A etiopatogênese da otosclerose possui várias teorias propostas na literatura: alterações enzimáticas da endolinfa, shunts vasculares e causas mecânicas, tais como alterações estruturais do ligamento espiral e deformação e relaxamento da membrana basilar, além do efeito de Carhart. Atualmente, acredita-se que a otosclerose possui etiopatogênese de origem multifatorial (HUEB; SILVEIRA, 2011).

7. **A resposta é c).** A otosclerose acomete principalmente as mulheres, em uma proporção de 2-3:1, sendo mais comum em pacientes brancos e bem menos frequente em negros e asiáticos. A idade mais comum do início dos sintomas é por volta dos 20 anos, complicando as manifestações da doença entre a 3ª e a 4ª década de vida. Apenas cerca de 12% dos pacientes com otosclerose histológica irão desenvolver o quadro clínico. Entre os fatores ambientais, o vírus do sarampo (paramixovírus) é apontado como tendo um papel relevante na gênese da otosclerose (CAL, 2015).

8. **A resposta é a).** A maioria das otoscopias em pacientes com otosclerose apresenta-se normal, porém, a observação de uma mancha róseo-avermelhada junto à região do promontório ou na região da janela oval, vista através da membrana do tímpano, é indicativo de aumento da vascularização decorrente do processo otospongiótico, comum na otosclerose coclear. Pulso carotídeo, membrana timpânica ou cabo do martelo são achados de outras doenças otológicas (HUEB; SILVEIRA, 2011).

9. **A resposta é b).** A mancha de Schwartze é decorrente do aumento da vascularização da lesão otospongiótica. A história familiar de surdez é um indício de otosclerose, que se torna mais preditivo se houver casos tratados com cirurgia. A paracusia de Willis é um fenômeno que a pessoa escuta melhor em ambientes ruidosos, indicando hipoacusia condutiva, já que nesses ambientes as pessoas costumam falar mais alto. Na maioria dos casos, a percepção da hipoacusia se dá por volta dos 20 anos e se complica 10 a 20 anos depois. A otorreia é inespecífica para otosclerose, podendo indicar outra patologia concomitante com esta (LOPES FILHO, 1994).

10. **A resposta é a).** O sexo feminino, idade de 35 anos, o início insidioso, a história familiar de surdez e de tratamento com cirurgia são todos aspectos de suspeição de otosclerose. A otoscopia é normal na maioria dos pacientes com otosclerose relacionada ou não à perda condutiva. A otosclerose pode ser tanto uni quanto bilateral, sendo que na primeira situação a detecção da perda é mais difícil e o diagnóstico é geralmente mais tardio (CAL, 2015).

11. **A resposta é b).** O uso do diapasão é essencial para estabelecer a conduta do paciente com otosclerose, podendo confirmar ou descartar componentes condutivos. O teste de Rinne pode ser tanto positivo, se houver comprometimento neurosensorial, como negativo, se houver comprometimento condutivo. No teste de Weber, haverá lateralização para o lado sadio, se houver perda auditiva do tipo neurosensorial, e lateralização para o lado afetado se houver perda auditiva do tipo condutivo. O diapasão recomendado para a avaliação do paciente com otosclerose é o de 512 Hz, para que possa haver uma melhor acurácia na identificação da perda auditiva condutiva (CAL, 2015).

12. **A resposta é a).** A otosclerose pode cursar com perda condutiva, neurosensorial e mista. O tipo de perda dependerá de qual estrutura a otosclerose está acometendo. Se for um acometimento da platina do estribo com sua fixação, será uma perda condutiva; se for um acometimento apenas coclear, será neurosensorial; e se houver acometimento concomitante da platina do estribo e da cóclea, haverá perda mista (HUEB; SILVEIRA, 2011).

13. **A resposta é e).** A cápsula ótica é o tecido ósseo mais denso do corpo humano, e a lesão otosclerótica causa uma diminuição em sua densidade ou, mais raramente, espessamento e irregularidades. Desta forma, são encontrados sinais radiológicos de desmineralização, alterações volumétricas ou ambos. O amplo acometimento pericoclear pode ser demonstrado por imagens com um sinal de “duplo halo”, representativo da hipodensidade resultante da confluência de focos de otospongiose (HUEB; SILVEIRA, 2011).

14. **A resposta é c).** O uso do diapásão é fundamental para a avaliação do tipo de hipoacusia desenvolvido no paciente com otosclerose, auxiliando na conduta clínica e/ou cirúrgica. O diapásão com 512 Hz possui melhor acurácia para determinar a hipoacusia condutiva. A evolução gradativa da surdez e o acometimento bilateral são características da otosclerose, sendo recomendado a exclusão de outras causas de hipoacusia para confirmação do diagnóstico, incluindo a avaliação audiométrica tonal, vocal e impedanciometria (CAL, 2015).

15. **A resposta é d).** A timpanosclerose entra como diagnóstico diferencial das hipoacusias condutivas. A otosclerose possui um acometimento do ouvido interno e da platina do estribo, não acometendo outros ossículos do ouvido médio nem a membrana timpânica (HUEB; SILVEIRA, 2011).

16. **A resposta é e).** A epidemiologia da otosclerose condiz com a prevalência do sexo feminino, com o início dos sintomas entre 20 e 30 anos e o agravamento na 3ª e 4ª década de vida. Quando há otosclerose com hipoacusia do tipo condutiva, a transmissão da energia acústica é reduzida quando se está mastigando. Em ambientes ruidosos, há a tendência de se falar mais alto, favorecendo a pessoa com hipoacusia do tipo condutiva (HUEB; SILVEIRA, 2011).

17. **A resposta é c).** Os principais diagnósticos diferenciais da otosclerose são: alterações da orelha externa que possam causar perda auditiva condutiva (perfurações timpânicas, rolha de cerúmen, grandes exostoses, dentre outras), síndromes de “terceira janela vibratória” que possam gerar perda auditiva do tipo condutiva (síndrome de deiscência de canal semicircular superior e a síndrome do aqueduto vestibular alargado), outras osteodistrofias (doença de paget, ostogênese imperfeita e anquilose reumática do estribo) e alterações na orelha média (colesteatomas, otites secretoras, descontinuidade ossicular, fixação da cabeça do martelo e tumores de orelha média) (CAL, 2015).

18. **A resposta é b).** A otosclerose pode ser tratada de diferentes formas, dependendo da topografia e do nível de comprometimento da doença. O tratamento inclui: acompanhamento de pacientes jovens com pequenas perdas, principalmente se for um acometimento unilateral; uso de fluoreto de sódio, bifosfonatos, cálcio e vitamina D por uso limitado; estapedotomia para a maioria dos pacientes, na qual será substituído a superestrutura do estribo por uma pequena prótese e fazendo uma microfenastra na região da platina do estribo; e, por último, o uso de aparelhos auditivos de ampliação sonora em casos de contra-indicação à cirurgia. O tratamento cirúrgico mostra prognóstico superior ao tratamento clínico (CAL, 2015).

19. **A resposta é d).** Para garantir um bom resultado, a cirurgia está indicada nos casos de adequada reserva coclear, com intervenção sempre na pior orelha para amenizar possíveis sequelas de falha terapêutica. Em casos de surdez unilateral, a cirurgia pode ser indicada objetivando os benefícios da audição bilateral. Na surdez bilateral, a cirurgia da segunda é indicada de 6 a 12 meses após a da primeira orelha, porém, essa segunda etapa nem sempre é recomendada para pessoas de mais idade, nem para indivíduos muito jovens, sobretudo se ainda conservam audição útil. A cirurgia deve ser descartada em pessoas com discriminação inferior à 65%, por haver comprometimento neural significativo (ROCHA, 1994; HUEB; SILVEIRA, 2011; HUEB; ROCHA, 2018).

20. **A resposta é a).** O tratamento cirúrgico da otosclerose consiste em criar uma janela oval, cercada ou não por uma membrana de material natural ou artificial, e estabelecer uma conexão entre a bigorna e a neomembrana que recobre a janela oval (efeito columelar). Para se obter isso, se extrai total (estapedectomia) ou parcialmente (estapedotomia) a platina do estribo. A janela oval pode ficar livre, recoberta por tecido gorduroso próprio do doente ou recoberta com fragmento de veia, mucosa, tecido conjuntivo, e a transmissão do som (efeito columelar) se restabelece com um ramo do estribo, tubo de polietileno ou de teflon, pistão de teflon ou de aço inoxidável, fio de aço inoxidável, de muitas formas e materiais que variam de cirurgião para cirurgião (MINITI; BENTO; BUTUGAN, 2000).

21. **A resposta é e).** A intervenção cirúrgica deve ser sempre realizada na orelha pior. Está formalmente contraindicada quando uma das orelhas é imprestável, mesmo com uso de prótese auditiva, seja por efeito próprio da doença, seja por complicação decorrente de cirurgia anterior. Na surdez bilateral, operando uma orelha com sucesso, a operação da outra orelha poderá ser programada para seis meses a um ano depois, se o paciente desejar e se houver indicação (ROCHA, 1994).

22. **A resposta é d).** Pacientes com otosclerose e perda auditiva moderada a grave do tipo neurosensorial são beneficiados com implante coclear. Os implantes cocleares não amplificam sinais acústicos como aparelhos auditivos. Esses dispositivos convertem sinais acústicos em sinais elétricos, que são transmitidos via eletrodos para o nervo auditivo. Ignorar a transmissão natural de energia acústica proporciona maior amplificação em pacientes com perda auditiva neurosensorial. Os implantes apresentam alguns desafios em pacientes com otosclerose. Eles podem ser mais difíceis de posicionar cirurgicamente e os pacientes podem ter um risco aumentado no pós-operatório de desenvolver ossificação coclear e estimulação do nervo facial. Esses fatores podem resultar em funcionamento reduzido do implante ou exigir revisões mais frequentes do implante ou reimplantes (BATSON et al., 2017).

23. **A resposta é d).** A alteração do paladar é um sintoma descrito no pós-operatório das estapedectomias ou estapedotomias (cirurgia do estribo). Existe um nervo que fica bem próximo dos ossículos do ouvido, o nervo corda do tímpano, que só de ser manipulado pode causar tal sintoma. Geralmente o paladar volta ao normal num prazo variável, podendo levar 3 meses ou mais (BATSON et al., 2017).

24. **A resposta é e).** Algumas das complicações da estapedotomia são: luxação de estribo, luxação de bigorna, fechamento secundário da janela oval e perilinforragia. Este último se traduz por corrimento abundante de perilinfa após perfuração da base como verdadeiro “chafariz”, logo enchendo a cavidade timpânica, o espéculo e escorrendo para fora da orelha. É uma complicação muito rara, devido à comunicação anômala entre o espaço subaracnóideo e o espaço perilinfático (ROCHA, 1994).

25. As opções de tratamento não cirúrgico incluem: conduta preventiva, expectante, medicamentosa (fluoreto de sódio, bifosfonatos, cálcio, vitamina D, dentre outros) e a utilização de dispositivos eletrônicos de amplificação sonora individual. Estas modalidades terapêuticas podem ser usadas isoladamente, associadas ou, em determinados casos, devem estar necessariamente associadas (HUEB, 2011).

26. O tratamento cirúrgico da otosclerose consiste em criar uma janela oval, cercada ou não por uma membrana de material natural ou artificial, e estabelecer uma conexão entre a bigorna e a neomembrana que recobre a janela oval. Para se obter isso, se extrai total (estapedectomia) ou parcialmente (estapedotomia) a platina do estribo. A estapedectomia proporciona 95% de êxito imediato e permanente através dos anos, na recuperação da capacidade auditiva. As causas de insucesso decorrem de obliteração da janela oval por nova invasão de hiperostose otosclerótica (1% a 3%), queda da prótese, que se desarticula da bigorna, e surdez neurossensorial por degeneração coclear. (Otorrino cirúrgica) A estapedotomia proporciona 94,2% de sucesso. As complicações cirúrgicas são raras, mas podem incluir surdez, necrose da bigorna, perfuração da membrana timpânica, lesão do nervo facial, distúrbios do paladar, jato de perilinfa, estribo flutuante ou subluxado e vertigem (MINIT; BENTO; BUTUGAN, 2000).

27. O efeito de Carhart diz que os limiares de condução óssea em pacientes com otosclerose e surdez de condução não refletem necessariamente o estado funcional da orelha interna. Como esse fenômeno se inicia e é mais pronunciado na frequência de 2kHz, inicialmente foi chamado de “entalhe de Carhart”, porém o termo “efeito de Carhart” foi sugerido como mais adequado. A explicação para o aparecimento desse fenômeno é derivada do fato de que a condução sonora por via óssea contém um componente inercial (vibração do crânio como um corpo rígido, nas frequências mais baixas) e um componente compressivo (compressão e expansão do crânio em resposta a vibrações alternantes nas altas frequências), conseqüentemente envolvendo a participação da orelha média (HUEB; SILVEIRA, 2011).

28. A cirurgia (estapedectomia ou estapedotomia) é recomendada para quase todos os pacientes com otosclerose, sendo uma opção adequada para o caso citado, já que há perda considerável da audição e acometimento bilateral. O recomendado seria fazer o tratamento cirúrgico na pior orelha e avaliar a possibilidade de cirurgia da segunda, caso a paciente apresente desejo, 6 a 12 meses depois. O tratamento clínico não apresentaria tanta eficiência nesse caso devido à severidade do comprometimento auditivo (HUEB, 2011).

29. A história da doença e o relatório da autópsia possuem características de suspeição de otosclerose. Em relação à história da doença, percebe-se o início dos sintomas entre 20 e 30 anos. A complicação da hipoacusia entre a 3ª e a 4ª década de vida e a evolução progressiva da surdez. Quanto ao relatório da autópsia, a presença de esclerose nos vasos auditivos pode levar à hipótese de insuficiência vascular da orelha interna (HUEB; SILVEIRA, 2011).

30. Em pacientes jovens, naqueles com acometimento unilateral e em pacientes com hipoacusias leves; pode ser adotada a conduta expectante. O paciente relatado na questão possui características propícias a este tipo de conduta. Recomenda-se o acompanhamento ambulatorial programado a cada seis meses com a realização de audiometria tonal, vocal e imitanciométrica em cada retorno (SALOMONE, 2008).

REFERÊNCIAS BIBLIOGRÁFICAS

- BATSON, L.; RIZZOLO, D. Otosclerosis. **Journal Of The American Academy Of Physician Assistants**, v. 30, n. 2, p.17-22, fev. 2017.
- CAL, R. Otosclerose. In: PILTCHER, O. B. et al. **Rotinas em Otorrinolaringologia**, ed. Porto Alegre: Artmed, 2015. p. 66-70.
- HUEB, M. M. Otosclerose - Tratamento. In: CALDAS NETO, S. et al. **Tratado de Otorrinolaringologia e Cirurgia Cervicofacial**, v.2, 2ª ed. São Paulo: Roca, 2011. p. 177-190.
- HUEB, M. M.; SILVEIRA, J. A. M. Otosclerose e outras Osteodistrofias do Osso Temporal. In: CALDAS NETO, S. et al. **Tratado de Otorrinolaringologia e Cirurgia Cervicofacial**, v.2, 2ª ed. São Paulo: Roca, 2011. p. 163-176.
- HUEB, M. M.; ROCHA, G. H. C. Otosclerose. In: **Tratado de Otorrinolaringologia**. 3ª ed. Rio de Janeiro: Elsevier, 2018. p. 162-171.
- LOPES FILHO, O. C. Otospongiose Coclear. In: LOPES FILHO, O. C.; CAMPOS C. A. **Tratado de otorrinolaringologia**, 1 ed. São Paulo: Roca, 1994. p. 795-803.
- MINITI, A.; BENTO, R. F.; BUTUGAN, O. Doenças do Ouvido Médio e Mastoide. In: **Otorrinolaringologia: Clínica e Cirúrgica**. São Paulo. Editora Atheneu, 2000. p. 149-192, 2000.
- ROCHA, R. M. Tratamento Cirúrgico da Otosclerose. In: LOPES FILHO, O. C.; CAMPOS C. A. **Tratado de otorrinolaringologia**, 1ª ed. São Paulo: Roca, 1994. p. 804-813.
- SALOMONE, R. et al. Otosclerose infantil: relato de caso e revisão da literatura. **Revista Brasileira de Otorrinolaringologia**, v. 74, n. 2, p. 303-306, abr. 2008.

CAPÍTULO XVII - PERDA AUDITIVA INDUZIDA POR RUÍDO (PAIR)

Paulo de Tarso Moura Borges
Samuel Chaves Cardoso de Matos
Victor Paschoall Leal de Sousa
DOI-Capítulo: 10.47538/AC-2021-10.17

QUESTÕES

1. O som é medido em decibéis, em relação a uma referência específica. Sobre o som, assinale V ou F:

- Dentro de um intervalo de 0 a 90 dB, a orelha ouve e tolera sons.
- Acima de 90 dB, os sons se tornam agudamente dolorosos e potencialmente destrutivos.
- Acima de 130 dB, os sons se tornam agudamente dolorosos e potencialmente destrutivos.

Marque a sequência, de cima para baixo, correta:

- a) V, V, V.
- b) V, V F.
- c) V, F, V.
- d) F, V, F.
- e) V, F, F.

2. Sobre os efeitos biológicos do som, é incorreto o que se afirma em:

- a) O som consiste em vibração sonora, que é transformada em impulso nervoso pela cóclea.
- b) A função da membrana do tímpano e dos ossículos é transferir as ondas sonoras aéreas em ondas sonoras líquidas, para que elas penetrem no meio líquido (líquido perilinfático).
- c) As células ciliadas são estimuladas pelo deslocamento dos cílios que, por meio de uma cascata de reações intracelulares, desencadeiam a liberação de transmissores neurais e estimulação do VIII par craniano.
- d) Se estimuladas intensamente, as radículas podem se romper, ocorrendo a recuperação completa em dias ou semanas. Isso é conhecido como deslocamento limiar transitório (PTS).
- e) Com exposição crônica a ruídos, as células externas, particularmente as da espira basal da cóclea, são lesadas.

3. O máximo de dB em que não há recomendação de práticas de conservação da audição para trabalhadores é de:

- a) 15 a 20dB.
- b) 50 a 65dB.
- c) 85 a 90dB.
- d) 100dB.
- e) 130dB.

4. São características comuns da perda auditiva induzida por ruído, exceto:

- a) Tipo neurosensorial.
- b) Geralmente bilateral.

- c) Reversível.
d) Progressiva com o tempo de exposição.
e) Início insidioso.
5. Sobre perda auditiva induzida por ruído, analise as alternativas a seguir:
I. O ruído militar é grave, sendo de extrema importância o uso de proteção auditiva.
II. A perda auditiva ocupacional é, provavelmente, a maior causa isolada de perda auditiva evitável no mundo.
III. Na área industrial, o ruído ocupacional é encontrado apenas em grandes indústrias.
É correto afirmar que:
a) Somente I está correta.
b) Somente II está correta.
c) Somente I e II estão corretas.
d) Somente II e III estão corretas.
e) Todas estão corretas.
6. É a principal característica clínica da perda auditiva de longa duração produzida pela exposição ao ruído:
a) Presença de dor.
b) Presença de edema.
c) Reversibilidade.
d) Acompanhada de febre.
e) Início insidioso.
7. Sobre a perda auditiva induzida por ruídos (PAIR):
I - Zumbido quase nunca é um dos sintomas relatados pelo paciente.
II - Pacientes com PAIR referem dificuldades de compreensão da fala.
III - O importante na PAIR é o tempo de exposição, não havendo relação com a intensidade dos ruídos.
É verdade o que se afirma em:
a) Todas são falsas.
b) Apenas a I é verdadeira.
c) Apenas a II é verdadeira.
d) Apenas a III é verdadeira.
e) Apenas I e II são verdadeiras.
8. São sinais e sintomas não auditivos da perda auditiva induzida por ruídos (PAIR), exceto:
a) Dificuldades no entendimento da fala.
b) Transtornos neurológicos.
c) Alterações do sono.
d) Transtornos vestibulares.
e) Transtornos comportamentais.
9. A associação de determinados produtos químicos ou patologias otológicas tornam a orelha interna vulnerável às agressões sonoras, piorando a deficiência auditiva. Assinale a alternativa que protege a orelha contra perda auditiva induzida por ruído (PAIR).
a) Otosclerose.

- b) Surdez por antibióticos aminoglicosídeos.
- c) Surdez provocada por exposição a solventes aromáticos ou clorados.
- d) Síndrome de Ménière.
- e) Surdez endococlear genética.

10. A avaliação audiológica pode ser realizada por todos estes exames, exceto:

- a) Audiometria tonal por via aérea.
- b) Audiometria tonal por via óssea.
- c) Logaudiometria.
- d) Imitanciometria.
- e) Nenhuma resposta acima.

11. Sobre o tratamento da perda auditiva induzida por ruído (PAIR), é correto afirmar: a) Não existe, até o momento, tratamento farmacológico específico para a PAIR.

- b) Pode-se usar anti-inflamatórios não hormonais, com bons resultados.
- c) Está indicado uso de metotrexato.
- d) O tratamento farmacológico é indicado conforme estágio clínico, com bons resultados de involução, quando tratado precocemente.
- e) Está indicado uso de corticoides por 5 dias.

12. Sobre a reabilitação de pacientes com a perda auditiva induzida por ruídos (PAIR), é incorreto:

- a) A reabilitação pode ser feita por meio de ações terapêuticas individuais e em grupo.
- b) A reabilitação deve ser realizada na atenção primária.
- c) A reabilitação deve ser realizada por profissional capacitado.
- d) Os programas de reabilitação foram propostos com intuito de romper com a ideia de que a indicação de prótese auditiva seria a única solução.
- e) O que se pretende na reabilitação é que o indivíduo, portador de alguma limitação, possa explorar ao máximo seu potencial e com isso inserir-se com qualidade na sociedade.

13. Paciente do sexo masculino, 40 anos de idade, piloto de caça da aeronáutica há 15 anos, refere zumbidos e diminuição da capacidade auditiva progressiva com início percebido há dois anos. Qual a principal hipótese diagnóstica? Cite um exame que pode auxiliar na avaliação da capacidade auditiva.

14. Paciente do sexo masculino, 52 anos de idade, marceneiro, apresenta-se ao consultório médico de otorrinolaringologia encaminhado da atenção básica com queixas de zumbido e redução gradual da capacidade auditiva iniciada há cinco anos. Qual o provável diagnóstico do paciente? Quais orientações quanto ao trabalho devem ser dadas ao paciente?

15. Paciente, sexo masculino, 50 anos, metalúrgico, diagnosticado com a perda auditiva induzida por ruído (PAIR) pelo médico do trabalho há quatro anos. Refere ter utilizado vários tipos de medicamentos por conta própria e, mesmo assim, não houve melhora e, inclusive piorou. Reclama do médico que fez o diagnóstico por não ter passado nenhum remédio. Sobre este caso, por que as medicações utilizadas não fizeram efeitos e quais orientações devem ser dadas ao paciente?

RESPOSTAS E COMENTÁRIOS

1. **A resposta é c).** Segundo OLIVEIRA (2011), sons de 0 a 90dB são bem tolerados, acima de 90dB se tornam desconfortáveis e lesivos; e acima de 130dB se tornam agudamente dolorosos e potencialmente destrutivos.
2. **A resposta é d).** Ao serem rompidas as radículas, acredita-se que as células ciliadas não se recuperam. Isso produz um deslocamento limiar permanente (PTS) (OLIVEIRA, 2011; KURABI, 2017; RYAN, 2016).
3. **A resposta é c).** Há recomendação de uso de equipamento de conservação da audição, bem como redução de carga horária, dentre outras medidas, quando os níveis de decibéis são superiores a 85-90dB (OLIVEIRA, 2011; TIKKA, 2017).
4. **A resposta é c).** A perda auditiva induzida por ruído é irreversível (OLIVEIRA, 2011; KURABI, 2017; RYAN, 2016).
5. **A resposta é c).** Na área industrial, o ruído ocupacional é encontrado tanto em pequenas como em grandes indústrias (OLIVEIRA, 2011).
6. **A resposta é e).** A principal característica clínica da PAIR é seu início insidioso e gradual (BRASIL, 2006; RYAN, 2016).
7. **A resposta é c).** Zumbido quase sempre é um dos sintomas relatados pelo paciente. Na PAIR, tempo de exposição e intensidade dos ruídos, são ambos relevantes na história evolutiva da doença (OLIVEIRA, 2011).
8. **A resposta é a).** Dificuldades no entendimento da fala é um sintoma auditivo da PAIR (BRASIL, 2006; RYAN, 2016).
9. **A resposta é a).** As patologias que comprometem a cóclea têm risco de ser agravada pela exposição a um som ambiente, além de certos produtos químicos e medicamentos ototóxicos. A otosclerose protege contra ruído, pela fixação surdez de transmissão, ocasionada pela fixação do estribo com a janela oval (OLIVEIRA, 2011).
10. **A resposta é e).** Todas as alternativas apresentam opções de exames que podem ser utilizados para avaliação audiológica (BRASIL, 2006).
11. **A resposta é a).** Ainda não existe tratamento farmacológico específico para a PAIR. A recomendação é o uso de equipamentos de proteção auditiva e outras medidas como redução da carga horária de trabalho, pausas programadas; tais medidas objetivam retardar a evolução da doença (BRASIL, 2006).
12. **A resposta é b).** A reabilitação deve ser realizada na atenção secundária ou terciária por profissional capacitado (BRASIL, 2006; GONÇALVES, 2007).
13. Perda auditiva induzida por ruído (PAIR). Audiometria tonal liminar é o exame de referência (OLIVEIRA, 2011).

14. Perda auditiva induzida por ruído (PAIR). O paciente deve ser orientado a usar equipamento de proteção, reduzir carga horária de trabalhos e fazer pausas, com a finalidade de retardar a progressão da doença (OLIVEIRA, 2011).

15. A PAIR não tem tratamento farmacológico. É um acometimento irreversível e as medidas possíveis são para retardar a evolução da perda auditiva. O paciente deve ser orientado a parar de tomar as medicações. Explicar que o médico do trabalho não passou remédio porque realmente não há terapêutica farmacológica para o seu caso, e apenas mudanças de hábitos poderiam ser tomadas para retardar a progressão. Deve-se encaminhar o paciente para serviço de reabilitação (OLIVEIRA, 2011).

REFERÊNCIAS BIBLIOGRÁFICAS

BRASIL. Ministério da Saúde. Departamento de Ações Programáticas Estratégicas. Perda auditiva induzida por ruído (PAIR) / Ministério da Saúde, Secretaria de Atenção à Saúde, 2006.

GONÇALVES, C. G. O. Análise do Programa de Apoio e Reabilitação para trabalhadores portadores de PAIR em uma metalúrgica. **Distúrb Comun**, São Paulo, 19(1): 103-116, 2007.

KURABI, A. et al. Cellular mechanisms of noise-induced hearing loss. **Hearing research**, 349: 129-137, 2017.

OLIVEIRA, J. A. A. Perda Auditiva Induzida pelo Ruído – Surdez Profissional e Surdez Ocupacional. In: CALDAS NETO, S. et al. **Tratado de Otorrinolaringologia e Cirurgia Cervicofacial**, v. 2, 2ª. ed. São Paulo: Roca, 2011. cap. 20, p. 262-277.

RYAN, A. F. et al. Temporary and permanent noise-induced threshold shifts: a review of basic and clinical observations. *Otology & neurotology: official publication of the American Otological Society, American Neurotology Society [and] European Academy of Otology and Neurotology*, 37.8: e271, 2016.

TIKKA, C. et al. Intervention stop prevent occupational noise-induced hearing loss. **Cochrane Database of Systematic Reviews**, 7, 2017.

CAPÍTULO XVIII - PARALISIA FACIAL PERIFÉRICA

Paulo de Tarso Moura Borges
Samuel Chaves Cardoso de Matos
Arthur Augusto Siqueira Carvalho
DOI-Capítulo: 10.47538/AC-2021-10.18

QUESTÕES

1. A otite média crônica colesteatomatosa (OMCC), ou simplesmente colesteatoma, é um tumor benigno que afeta o ouvido médio. São indicativos de complicação do colesteatoma:

- Otorreia e paralisia facial periférica.
- Presença de anaeróbios (peptococcus) e/ou aeróbios (pseudomonas) e/ou vestígios de sangue.
- Vestígios de sangue e paralisia facial periférica.
- Dor e paralisia facial periférica.
- Otorreia, dor e paralisia facial periférica.

2. Infecção dos nervos facial e auditivo que cursa com dor paroxística no meato acústico externo e/ou processo mastoideo, causando surdez unilateral, paralisia facial periférica homolateral e vertigem aguda:

- Síndrome de Ramsay Hunt.
- Síndrome de Refsum.
- Síndrome de Costen.
- Síndrome de Alport.
- Síndrome de Alice no País das Maravilhas.

3. Principais pares cranianos a serem avaliados, pelo otorrinolaringologista, no exame físico de um paciente com paralisia facial periférica:

- Trigêmeo (V) e facial (VII).
- Trigêmeo (V) e vestibulococlear (VIII).
- Facial (VII) e vestibulococlear (VIII).
- TrocLEAR (IV) e facial (VII).
- TrocLEAR (IV) e trigêmeo (V).

4. Analise os itens a seguir:

I - Neuropraxia é um bloqueio fisiológico capaz de causar paralisia, não havendo degeneração walleriana. Terminando o bloqueio, observa-se regeneração completa dos axônios e nenhuma sequela é observada.

II - Exame otorrinolaringológico é rotina em pacientes com paralisia facial periférica.

III - Não é necessário exame neurológico de paciente com paralisia facial periférica.

É correto o que se afirma em:

- Somente a afirmação I está correta.
- Somente a afirmação II está correta.
- As afirmações I e II estão corretas.
- Todas as afirmações estão corretas.
- Todas as afirmações estão incorretas.

5. Pacientes com paralisia facial relatam que do lado paralisado observaram ou sentem todas as queixas a seguir, exceto:

- a) Falta de expressão facial da metade paralisada, afetando o sorriso.
- b) Lacrimejamento abundante.
- c) Otalgia por vezes intensa na zona de Ramsay Hunt.
- d) Alteração durante a alimentação por desvio da língua para o lado oposto ao paralisado.
- e) Ardor do olho, relacionado a ausência do movimento de piscar.

6. Sobre paralisia facial periférica, é correto afirmar que:

- a) Lagoftalmo não é uma manifestação comum e, quando presente, requer cuidado especial, pois indica gravidade desta doença.
- b) O "fechar dos olhos" não é alterado, pois o músculo orbicular do olho não é inervado pelo nervo facial e sim pelo nervo oculomotor.
- c) Há alteração no reflexo fotomotor direto.
- d) Assimetria da comissura labial é acentuada ao pedir que o paciente abra a boca, mostre os dentes ou sorria.
- e) Há formação de rugas mais acentuada no lado acometido ao pedir que o paciente execute o movimento de "franzir a testa".

7. Em relação aos sinais reflexos observados em pacientes com paralisia facial periférica, é incorreto dizer que:

- a) No teste do reflexo trigêmeo-facial, não se observa o fechamento do olho do lado paralisado.
- b) Percutindo entre as sobrancelhas, haverá contração dos músculos orbiculares de ambos os lados.
- c) No reflexo visual-palpebral, a via aferente é o nervo óptico e a eferente, o nervo facial.
- d) Testes da função reflexa utilizam-se do fato do nervo facial fazer parte da via eferente de vários reflexos.
- e) No teste do reflexo cócleo-palpebral o estímulo usado é uma fonte sonora.

8. A principal etiologia da paralisia facial periférica é:

- a) Vascular.
- b) Tóxica.
- c) Idiopática.
- d) Metabólica.
- e) Autoimune.

9. Na análise das consequências de um trauma é importante sempre associar os conhecimentos de anatomia. Neste sentido, em um trauma de crânio, qual o principal osso fraturado quando há paralisia facial periférica como consequência?

- a) Temporal.
- b) Occipital.
- c) Maxilar.
- d) Frontal.
- e) Zigomático.

10. As principais infecções bacterianas específicas que causam paralisia facial são por:

- a) *Haemophilus influenzae* e *Streptococcus sp.*

- b) *Staphylococcus sp.* e *Streptococcus sp.*
- c) *Streptococcus sp.* e *Enterococcus sp.*
- d) *Klebsiella sp.* e *Enterococcus sp.*
- e) *Treponema sp.* e *Mycobacterium tuberculosis.*

11. Principais exames complementares a serem pedidos de rotina para paciente com paralisia facial periférica:

- a) Hemograma, perfil lipídico, hemoglobina glicada, anti-DNA, radiografia e VDRL.
- b) Hemograma, EAS, TC e eletromiografia (EMG).
- c) Hemograma, EAS, ECG, VDRL, radiografia e glicemia em jejum.
- d) Glicemia e PPD.
- e) Hemograma, glicemia em jejum, VDRL e radiografia.

12. O estudo radiológico é muito útil no estudo dos problemas que afetam o VII par craniano. São posições que contribuem muito para sua correta interpretação, exceto:

- a) Posição de Lequesne.
- b) Posição de Schuller.
- c) Posição de Stenvers.
- d) Posição de Chaussé III.
- e) Posição transorbitária.

13. São classificações de paralisia facial periférica traumática, exceto:

- a) Lesões contusas nas partes moles da face.
- b) Traumas de parto.
- c) Projéteis de arma de fogo.
- d) Iatrogênicas.
- e) Nenhuma das alternativas acima.

14. Paralisia facial periférica de maior incidência:

- a) Paralisia traumática iatrogênica.
- b) Paralisia idiopática (paralisia de Bell).
- c) Paralisia sífilítica.
- d) Paralisia por tuberculose.
- e) n.d.a.

15. Sobre as características das paralisias faciais periféricas associada a Síndrome de Melkersson-Rosenthal:

I - Início súbito.

II - Paralisias recidivantes.

III - Edema em hemiface contralateral à paralisada que precede a paralisia.

IV - Predomina no sexo masculino.

V - Geralmente ocorre na primeira infância.

São verdadeiras:

- a) Somente I.
- b) Somente I e II.
- c) Somente I, II e IV.
- d) Somente I, III e IV
- e) Somente I, IV e V.

16. Paciente de 38 anos com queixa de paralisia facial unilateral acompanhada por perda auditiva, tontura, zumbido, com ausência de otorreia e dor. São hipóteses diagnósticas, exceto:

- a) Paralisia facial periférica por colesteatoma.
- b) Paralisia facial periférica por herpes zoster.
- c) Paralisia facial periférica por tumor maligno.
- d) Paralisia facial periférica idiopática.
- e) Otite média.

17. Sobre a avaliação da paralisia facial, é incorreto:

- a) Avaliar a assimetria da face, consequência da lesão do NC VII (nervo facial).
- b) Avaliar a coordenação e força de braços e pernas, descartando causas centrais.
- c) Avaliar a função apenas do NC VII (nervo facial) causador da paralisia quando lesado.
- d) Avaliar irritação meníngea.
- e) Avaliar função da musculatura facial.

18. Tratamento medicamentoso que aumenta a chance de recuperação completa em todos os pacientes com paralisia facial periférica idiopática:

- a) Antibióticos.
- b) Antivirais.
- c) Corticoides.
- d) Analgésicos.
- e) Nenhuma das anteriores.

19. A escala de House-Brackmann é útil na paralisia facial periférica, pois avalia o grau de disfunção motora facial. Sobre esta escala, é correto afirmar:

- a) Grau 0 (zero) indica que o paciente possui paralisia total com ausência total de movimentos.
- b) Grau II indica disfunção leve em que, no repouso, a simetria e tônus são normais.
- c) Grau III indica disfunção moderada em que, no repouso, apresenta simetria e tônus alterado.
- d) Grau IV indica disfunção severa em que nenhum movimento facial é observado.
- e) Todas as anteriores são incorretas.

20. A eletromiografia de superfície é útil na paralisia facial superficial principalmente como:

- a) Método diagnóstico.
- b) Método terapêutico.
- c) Terapia adjuvante à corticoterapia.
- d) Parâmetro de avaliação prognóstica.
- e) Nenhuma das anteriores.

21. É dispensável para o diagnóstico correto de paralisia facial periférica idiopática:

- a) Anamnese.
- b) Exame ORL.
- c) Hemograma, glicemia, VDRL e radiografia.
- d) Exame neurológico.
- e) Nenhuma das anteriores.

22. O topodiagnóstico em paralisias faciais periféricas baseia-se no conhecimento do trajeto do nervo facial e de seus ramos, associados às suas funções. Sobre esta temática, é incorreto afirmar que:

- a) Pacientes com paralisia facial periférica e lacrimejamento diminuído ou ausente é de se esperar que tenha comprometimento do facial na altura do gânglio geniculado ou o agente etiológico desta paralisia está acima deste segmento.
- b) Pacientes com comprometimento do facial nos segmentos meatal e labiríntico frequentemente apresentam também queixas de vertigem, desequilíbrio e, às vezes, zumbidos.
- c) Paralisias relacionadas com o núcleo do facial e abaixo dele são chamadas periféricas.
- d) O aparecimento do reflexo do estapédio em um caso de paralisia facial periférica, em que seu exame anterior revelou sua ausência, pode significar uma evolução favorável.
- e) Paralisias periféricas ocorrerão em quadrantes enquanto as paralisias centrais ocorrerão ou na face toda ou em hemicrânio superior e inferior concomitantemente.

23. Acerca da conduta frente a um paciente com paralisia facial periférica, é incorreto afirmar:

- a) Uso de corticoide pode favorecer o quadro clínico na paralisia facial periférica idiopática.
- b) Uma radiografia pode ser útil para excluir paralisia por tumores que afetem o VII par craniano,
- c) O exame de VDRL está contido no rol de exames a serem solicitados para paciente com paralisia facial periférica sem diagnóstico etiológico estabelecido.
- d) A fratura de osso temporal é a principal causa traumática da paralisia facial periférica.
- e) A paralisia facial periférica no recém-nascido é sempre traumática e geralmente associada ao uso de fórceps.

24. Sobre a paralisia facial periférica idiopática e seu prognóstico, é incorreto afirmar que:

- a) A eletroneuromiografia é uma excelente maneira de se estabelecer o prognóstico evolutivo na paralisia de Bell.
- b) A pesquisa do reflexo estapédio tem valor prognóstico.
- c) A grande maioria dos pacientes, cerca de 85%, devem ser orientados do tratamento que pode levar de meses a anos.
- d) Teste de Hilger tem valor prognóstico.
- e) Apenas um pequeno percentual dos pacientes deverá ser encaminhado para a descompressão do nervo facial.

25. Paciente de sexo feminino, na quinta década de vida, é encaminhada da atenção básica para investigação de paralisia facial periférica. Qual o primeiro passo para identificação etiológica? Em se tratando do quadro etiológico mais comum em sua forma benigna, quais orientações devem ser dadas à paciente e qual a conduta terapêutica?

26. Paciente do sexo feminino, 53 anos, apresenta-se ao seu consultório com queixa de caroço em hemiface direita, próximo ao pavilhão auricular. Refere ainda que notou o aparecimento deste caroço há cerca de um ano e desde então ele vem crescendo. Ao exame físico, apresenta lesão nodular única, margens bem delimitadas, superfície lobulada, endurecida, móvel e indolor à palpação. Acreditando ser um nódulo de parótida para investigação, você solicita exames laboratoriais e ultrassonografia. Os resultados

laboratoriais não apresentaram alterações relevantes e a USG apresentou nódulo sólido. Foi solicitado uma biópsia aspirativa por agulha fina (BAAF) com análise histopatológica. O laudo do histopatológico indica adenoma pleomórfico da glândula parótida. Oriente a paciente quanto ao prognóstico com e sem tratamento, o tratamento mais indicado e possíveis complicações do tratamento.

27. Paciente do sexo masculino, 25 anos, estudante, solteiro, refere ardor no olho direito há alguns dias e lacrimejamento diminuído. Refere ainda que teve dor de ouvido há uma semana, fez uso de anti-inflamatórios por via oral, com melhora parcial. Nega traumas. Quanto ao histórico patológico progresso do paciente, refere ter se tratado de gonorreia, por indicação farmacêutica, há 2 anos. Ao exame físico, os reflexos trigêmeo-palpebral, córneo-palpebral e visual-palpebral estão alterados no lado direito; assimetria da comissura labial ao sorrir e sinal de Legendre positivo. Hemograma e Radiografia do tórax normais. É, portanto, um caso de paralisia facial periférica. Referente a este caso, qual principal hipótese etiológica? Que exame faltou ser solicitado para confirmar a hipótese diagnóstica? Caso este exame seja positivo, qual a conduta?

28. Paciente jovem, vítima de acidente de moto, dá entrada no pronto socorro com fratura de osso temporal e provável lesão do nervo facial. Quais reflexos podem ser pesquisados e qual a principal consequência esperada caso haja a confirmação da lesão?

29. Quais os principais sintomas esperados no relato de um paciente com paralisia facial periférica?

30. Paciente, sexo feminino, 68 anos, procura o otorrinolaringologista com queixa de hipoacusia e sintomas de paralisia facial, diagnosticada no PSF com Paralisia de Bell, com períodos de melhora e de piora (flutuante) e evolução clínica desfavorável há dois anos. Refere ainda que o sobrinho, estudante de medicina, a orientou a procurar diretamente o especialista por ter verificado a presença de secreção fétida saindo pelo ouvido. A paciente refere ainda que nos últimos 6 meses perdeu mais de 10 kg. Qual a principal hipótese diagnóstica, provável etiologia e quais exames devem ser solicitados?

RESPOSTAS E COMENTÁRIOS

1. **A resposta é d).** A dor e a paralisia facial periférica indicam complicações nos quadros de colesteatoma. Otorreia, presença de anaeróbios e aeróbios e vestígios de sangue são achados comuns na otite média crônica colesteatomatosa (ANDRADE; REZENDE, 2011; RODRIGUES; MARÇAL; SILVA, 2015; LAZARINI; ANDRADE, 2018).
2. **A resposta é a).** A Síndrome de Ramsay Hunt é um quadro causado pela infecção dos nervos facial e auditivo, que cursa com dor paroxística no meato acústico externo e/ou processo mastoideo, causando surdez unilateral, paralisia facial periférica homolateral e vertigem aguda. Síndrome de Refsum é uma síndrome autossômica recessiva causada pelo acúmulo de ácido fitânico. A síndrome de Costen está presente em pacientes portadores de disfunção da articulação temporomandibular. A Síndrome de Alport é caracterizada por perda progressiva da função renal e auditiva e é de caráter genético. Síndrome de Alice no País das Maravilhas, também conhecida como Síndrome de Todd, é uma doença que se caracteriza por alterações da percepção visual e alucinações (ANDRADE; REZENDE, 2011; PAIVA, 2017; LAZARINI; ANDRADE, 2018).
3. **A resposta é c).** O otorrinolaringologista deve avaliar os VII e VIII pares de nervos cranianos, por serem os principais envolvidos na PFP (ANDRADE; REZENDE, 2011; LAZARINI; ANDRADE, 2018).
4. **A resposta é c).** O exame neurológico deve ser realizado em pacientes com paralisia facial periférica. As afirmações I e II estão corretas (ANDRADE; REZENDE, 2011; LAZARINI; ANDRADE, 2018).
5. **A resposta é d).** A musculatura da língua é inervada pelo nervo hipoglosso (XII par craniano) e não há alteração deste na paralisia facial periférica (ANDRADE; REZENDE, 2011; LAZARINI; ANDRADE, 2018).
6. **A resposta é d).** A assimetria da comissura labial é alterada na paralisia facial periférica e pode ser observada mais evidentemente ao pedir para o paciente sorrir ou mostrar os dentes, sendo esta, inclusive, uma manobra a ser realizada durante o exame clínico de um paciente com suspeita desta patologia. Lagoftalmo é uma manifestação comum (ANDRADE; REZENDE, 2011; LAZARINI; ANDRADE, 2018).
7. **A resposta é b).** Os músculos orbiculares são inervados pelo nervo facial (VII par), portanto, não haverá contração do lado paralisado em casos de paralisia facial periférica (ANDRADE; REZENDE, 2011; VICENTE, 2019; LAZARINI; ANDRADE, 2018).
8. **A resposta é c).** A principal etiologia da paralisia facial periférica é a idiopática, também conhecida como Paralisia de Bell. As demais etiologias são menos comuns (ANDRADE; REZENDE, 2011; VICENTE, 2019; LAZARINI; ANDRADE, 2018).
9. **A resposta é a).** O osso temporal é o principal osso relacionado a paralisia facial periférica traumática por fratura (ANDRADE; REZENDE, 2011; LAZARINI; ANDRADE, 2018).

10. **A resposta é e).** As principais infecções bacterianas específicas são sífilis e tuberculose, sendo causadas pelo *Treponema sp.* e *Mycobacterium tuberculosis*, respectivamente (ANDRADE; REZENDE, 2011; LAZARINI; ANDRADE, 2018).

11. **A resposta é e).** Os exames a serem solicitados visam descartar as causas traumáticas, tumorais, infecciosas e metabólicas, sendo, portanto, pedidos de rotina, hemograma, glicemia em jejum, VDRL e radiografia (ANDRADE; REZENDE, 2011; LAZARINI; ANDRADE, 2018).

12. **A resposta é a).** A posição de Lequesne é utilizada para análise de quadril. A posição de Schuller é para incidência lateral de mastoides. Stenversé incidência posterior de mastoides. Chaussé III é uma oblíqua de crânio para estudo do osso temporal. Transorbitária é a radiografia anteroposterior do crânio (ANDRADE; REZENDE, 2011; LAZARINI; ANDRADE, 2018)

13. **A resposta é a).** O correto seria lesões corto-contusas, ou lesões contusas de alto grau (ANDRADE; REZENDE, 2011; LAZARINI; ANDRADE, 2018).

14. **A resposta é b).** Paralisia idiopática ou paralisia de Bell é a paralisia facial periférica de maior incidência (ANDRADE; REZENDE, 2011).

15. **A resposta é b).** Ocorre edema na hemiface paralisada, há grande preferência pelo sexo feminino (80%) e geralmente aparece entre a terceira ou quarta década de vida (ANDRADE; REZENDE, 2011; LAZARINI; ANDRADE, 2018).

16. **A resposta é a).** A paralisia facial periférica é uma complicação do colesteatoma. Neste caso haverá otorreia, característica marcante do colesteatoma, e não raramente dor (ANDRADE; REZENDE, 2011; LAZARINI; ANDRADE, 2018).

17. **A resposta é c).** Devem ser avaliados os pares cranianos vizinhos. O NC VIII também será avaliado pelo otorrinolaringologista e, junto ao neurologista, deve ser realizada a análise dos pares vizinhos (ANDRADE; REZENDE, 2011; LAZARINI; ANDRADE, 2018).

18. **A resposta é c).** Corticoides têm sido utilizados com aumento da chance de recuperação completa dos pacientes com PFPI (SILVA & MAGALHAES, 2013).

19. **A resposta é b).** Letra b está condizente com a escala. Não existe grau 0 (zero), grau III no repouso apresentam simetria e tônus normais, grau VI é que seria observado ausência de movimentos (FALAVIGNA et al., 2008).

20. **A resposta é d).** A eletromiografia de superfície é útil como parâmetro de avaliação prognóstica (ANDRADE; REZENDE, 2011; WENCESLAU, 2016; LAZARINI; ANDRADE, 2018).

21. **A resposta é e).** Nenhuma das opções apresentadas é dispensável, sendo todas necessárias para o diagnóstico da PFPI, uma vez que se trata de um diagnóstico de exclusão (ANDRADE; REZENDE, 2011; LAZARINI; ANDRADE, 2018).

22. **A resposta é e).** A paralisia facial periférica acometerá toda a hemiface enquanto a paralisia central acometerá somente um quadrante. Esta é uma das formas de diferenciar paralisias centrais de periféricas (ANDRADE; REZENDE, 2011; LAZARINI; ANDRADE, 2018).

23. **A resposta é e).** A paralisia facial periférica no recém-nascido pode ser traumática ou congênita (ANDRADE; REZENDE, 2011; LAZARINI; ANDRADE, 2018).

24. **A resposta é c).** Cerca de 85 % dos pacientes diagnosticados com PFPI terão bom prognóstico com resolução rápida do quadro. Somente 15% deverão ser encaminhados para a descompressão do nervo facial (ANDRADE; REZENDE, 2011; LAZARINI; ANDRADE, 2018).

25. Anamnese, exame físico e exames complementares (hemograma, glicemia em jejum, VDRL e Radiografia). O quadro etiológico mais comum é a Paralisia de Bell, ou paralisia idiopática, com resolução em poucos dias do quadro. Está indicado o uso de corticoides (ANDRADE; REZENDE, 2011; LAZARINI; ANDRADE, 2018).

26. O adenoma pleomórfico da glândula parótida é um tumor benigno que pode causar dano compressivo ao nervo facial, ocasionando paralisia facial periférica. O tratamento indicado é a ressecção cirúrgica do tumor, poupando o NC VII. A paciente deve ser orientada que uma possível complicação deste tratamento é a lesão iatrogênica do nervo facial que também acarretará numa possível paralisia facial periférica (GOMES, 2015).

27. A faixa etária do paciente, o sexo e o estado civil associados a história patológica pregressa de tratamento por gonorreia podem direcionar o diagnóstico etiológico para sífilis. Inclusive no caso clínico o paciente pode ter sido tratado erroneamente de uma gonorreia enquanto se tratava de uma sífilis. Faltou solicitar VDRL. A conduta neste caso é tratar a doença de base com antibioticoterapia adequada (penicilina) (ANDRADE; REZENDE, 2011; LAZARINI; ANDRADE, 2018).

28. Reflexos trigêmio-facial, trigêmeo-palpebral, córneo-palpebral, visual-palpebral e cócleo-palpebral. A principal consequência esperada para uma lesão do nervo facial é a paralisia facial periférica (ANDRADE; REZENDE, 2011; LAZARINI; ANDRADE, 2018).

29. Ardor nos olhos, lacrimejamento aumentado ou ausente, impossibilidade de assobiar e soprar, boca desviada para o lado oposto, que impossibilita de conter líquidos, otalgia, sorriso prejudicado (ANDRADE; REZENDE, 2011; LAZARINI; ANDRADE, 2018).

30. A idade da paciente e as características clínicas indicadas no caso clínico (evolução desfavorável há 2 anos, sintomas flutuantes, presença de secreção fétida, emagrecimento abrupto) indicam um acometimento maligno e a principal hipótese diagnóstica deve ser paralisia facial periférica por causa tumoral. Na conduta entra solicitação de hemograma, VDRL, glicemia e estudo radiológico da face (ANDRADE; REZENDE, 2011; LAZARINI; ANDRADE, 2018).

REFERÊNCIAS BIBLIOGRÁFICAS

ANDRADE, A. M.; REZENDE, M. M. Paralisia facial idiopática. In: CALDAS NETO, S. et al. **Tratado de Otorrinolaringologia e Cirurgia Cervicofacial**, v. 2, 2ª. ed. São Paulo: Roca, cap. 25, p. 330-339, 2011.

FALAVIGNA, A.; TELES, A. R.; GIUSTINA, A. D.; KLEBER, F. D. Paralisia de Bell: fisiopatologia e tratamento. **Scientia Medica**, Porto alegre, v. 18, n. 4, p. 177- 183, 2008.

GOMES, F. V. Adenoma Pleomórfico: Revisão de literatura e relato de caso em palato duro. **Revista da AcBO-ISSN 2316-7262**, v. 4, n. 2, 2015.

LAZARINI, P. R.; ANDRADE, A. M. Paralisia Facial Periférica. In: **Tratado de Otorrinolaringologia**. 3ª. ed. Rio de Janeiro: Elsevier, 2018. p. 202-212.

PAIVA, A. L. C. et al. Paralisia facial secundária à síndrome de Ramsay Hunt-Uma condição rara. **Revista da Associação Médica Brasileira**, v. 63, n. 4, p. 301-302, 2017.

RODRIGUES, M.; MARÇAL, N.; SILVA, H. Paralisia facial: Apresentação de doença rara. **Revista Portuguesa de Otorrinolaringologia e Cirurgia de Cabeça e Pescoço**, v. 53, n. 2, p. 133-135, 2015.

SILVA, A. I.; MAGALHAES, T. Tratamento farmacológico da Paralisia Facial Periférica Idiopática: qual a evidência? **Rev. Port. Med Geral Fam**, 29: 308-314; 2013.

VICENTE, J. M. Paralisia de bell, do diagnóstico ao tratamento: revisão de literatura. **São Lucas Educacional**, 2019.

WENCESLAU, L. G. C. et al. Paralisia facial periférica: atividade muscular em diferentes momentos da doença. In: CoDAS. **Sociedade Brasileira de Fonoaudiologia**, p. 3-9, 2016.

CAPÍTULO XIX - TUMORES DO ÂNGULO PONTO-CEREBELAR

Paulo de Tarso Moura Borges

Josilene Maria de Sousa

Alessandro Henrique de Sousa Oliveira Altino

DOI-Capítulo: 10.47538/AC-2021-10.19

QUESTÕES

1. (SMS/RJ-2017-MODIFICADA) A tríade sintomática: hipoacusia neurosensorial unilateral progressiva, zumbidos e crises vertiginosas ou instabilidade labiríntica, caracteriza o tumor do VIII par craniano, denominado de:
 - a) Linfoma.
 - b) Neuroma (Schwannoma).
 - c) Teratoma.
 - d) Hemangioma.
 - e) Carcinoma.
2. (SMS/RJ-2017-MODIFICADA) Na avaliação dos tumores do ângulo ponto-cerebelar, o exame de imagem a ser solicitado é o de:
 - a) Cintilografia.
 - b) Ultrassonografia.
 - c) Ressonância magnética.
 - d) Tomografia computadorizada.
 - e) Raio x.
3. O schwannoma vestibular é um tumor benigno que cresce a partir das células de schwann e que envolve o nervo vestibulococlear no ângulo ponto-cerebelar e meato acústico interno. Os schwannomas vestibulares apresentam duas formas clínicas, esporádica (unilateral), ou como parte:
 - a) Neurofibromatose tipo 1.
 - b) Lipoma.
 - c) Hemangioma cavernoso.
 - d) Neurofibromatose 2.
 - e) Meningioma.
4. As manifestações clínicas do schwannoma vestibular variam de acordo com o tamanho do tumor e sua localização. Se for apenas intracanalicular, os sintomas estão relacionados ao VIII par craniano. Marque a alternativa correta que contém os sintomas:
 - a) Perda auditiva unilateral, zumbido e vertigem.
 - b) Vômitos, perda auditiva bilateral e cefaleia.
 - c) Paralisia facial, vertigem e vômitos.
 - d) Perda auditiva unilateral, paralisia facial e vômitos.
 - e) Vertigem, vômitos e cefaleia.
5. O schwannoma do VIII nervo craniano corresponde a cerca de 80% dos tumores que acometem o ângulo ponto-cerebelar, e se encontra, geralmente, no meato acústico interno,

podendo expandir para outras regiões. Em relação a este tumor, responda a alternativa errada.

- a) Corresponde a 2-7% dos tumores intracranianos.
- b) Origina-se na maior parte das vezes da divisão superior do nervo vestibular.
- c) É um tumor de rápido crescimento, podendo evoluir com cefaleia, dor facial, ataxia, disfagia.
- d) Os tumores grandes podem levar a hidrocefalia e compressão do tronco encefálico.
- e) As provas do equilíbrio estático e dinâmico podem estar alteradas.

6. As características do exame de imagem podem ser distintas entre tumores de ângulo ponto-cerebelar. O tumor que possui a presença de uma cauda dural, além de poder gerar hiperostoses em ossos adjacentes à lesão, é:

- a) Meningioma.
- b) Cisto aracnoideo.
- c) Lesões epidermoides.
- d) Lipoma.
- e) Neuroma.

7. O tratamento para o schwannoma vestibular aborda três formas: acompanhamento com imagens seriadas, cirurgia e radiocirurgia estereotáxica. Qual das indicações abaixo não se enquadra na radiocirurgia estereotáxica?

- a) Paciente > 65 anos.
- b) Condições médicas que contraindiquem a cirurgia.
- c) Tumores com diâmetro < 3 cm.
- d) Tumores no único lado com audição preservada.
- e) Tumores > 2 cm em pacientes com menos de 65 anos.

8. O paciente diagnosticado com schwannoma vestibular, que for necessário a remoção cirúrgica, como nos casos de comprometimento do tronco encefálico ou hidrocefalia, tem pelo menos 4 formas de acesso ao tumor. Marque a alternativa que não corresponde às formas:

- a) Vias translabiríntica.
- b) Retrossigmoidea.
- c) Fossa média.
- d) Retrolabiríntica.
- e) Fossa anterior.

9. No ângulo ponto-cerebelar, localiza-se uma variedade de tumores que possuem características diferentes nos exames de imagem e também no histopatológico. O tumor que histologicamente é formado por células estromais, as quais têm núcleo de tamanho variável, além de capilares altamente vascularizado, é:

- a) Hemangioblastoma.
- b) Schwannoma do acústico.
- c) Linfoma.
- d) Meningioma.
- e) Cisto epidermoide.

10. No ângulo ponto-cerebelar, localiza-se uma variedade de tumores. Diante dessa situação, é muito importante o médico ter conhecimento de neuroimagem, já que as lesões localizadas nessa região têm características clinicamente não específicas. Marque a alternativa que contém o tumor mais frequente no ângulo ponto-cerebelar, que assume uma forma oval, algumas vezes redonda, evidenciando um sinal clássico na tomografia computadorizada de “cone de sorvete”:

- a) Meningioma.
- b) Schwannoma do acústico.
- c) Linfoma.
- d) Hemangioblastoma.
- e) Cisto epidermoide.

11. Os hemangioblastomas podem ser solitários e esporádicos, mas em cerca de 25% dos casos estão associados à doença de von Hippel Lindau, síndrome de caráter autossômico, com expressão gênica variável, penetrância completa e dominante. Dentre os sinais e sintomas mais comuns temos, exceto:

- a) Cefaleia.
- b) Ataxia.
- c) Nistagmo.
- d) Rigidez de nuca.
- e) Marcha normal.

12. Os meningiomas são os tumores primários do sistema nervoso central mais prevalentes. Mais frequentes nas mulheres, podem apresentar receptores de hormônios sexuais e ter sua evolução clínica influenciada por esses hormônios. Em relação à sua localização, é mais frequente na(s) região(ões):

- a) Supratentoriais.
- b) Infratentoriais.
- c) Esfenoidais.
- d) Parafalcinos.
- e) Ângulo ponto-cerebelar.

13. Mulher, 46 anos, refere quadro de vertigem, hipoacusia à direita. Após 6 meses, evoluiu com piora dos sintomas e referiu surgimento de zumbido unilateral à direita. À ressonância nuclear magnética, apresentou lesão expansiva em ângulo ponto-cerebelar direito. a) Diante do caso acima, qual sua principal hipótese diagnóstica? b) Cite 2 diagnósticos diferenciais para o caso.

14. Paciente de 70 anos de idade deu entrada no posto de saúde. Sua filha relatou que ele estava apresentando vertigem e zumbido contínuo há uns 3 meses, tendo evoluído recentemente com perda auditiva unilateral à esquerda. Nega diabetes e relata que seu pai faz tratamento de hipertensão com enalapril. Acrescenta que sempre fazia as suas atividades, mas, devido ao zumbido, fica muito incomodado.

Em relação ao quadro acima, responda às seguintes perguntas:

- a) Cite duas hipóteses diagnósticas.
- b) Qual exame complementar mais indicado para este paciente?

15. Paciente com 60 anos de idade, masculino, refere cefaleia occipital e tonturas há sete meses. Há três meses, apresenta perda progressiva da audição na orelha direita, seguido de paralisia facial periférica ipsilateral. Exames realizados: teste de Weber lateralizado para a esquerda, paralisia facial periférica à direita (House Brackman 3), dismetria terminal à direita, reflexo corneopalpebral diminuído à direita. Fundo de olho: edema de papila bilateral. Ressonância magnética (RM) do crânio: presença de lesão expansiva heterogênea na região do ângulo pontocerebelar direito e hidrocefalia supratentorial.

Diante do quadro acima:

- a) Cite 3 hipótese diagnósticas e qual exame complementar confirmará o diagnóstico?
- b) Qual a conduta terapêutica ideal?

RESPOSTAS E COMENTÁRIOS

1. A resposta é b). Schwannomas são neoplasias originadas das células de Schwann e também são chamados de neurilemomas, neurinomas ou neuromas. Esses tumores têm preferência pela cabeça, pescoço e a face flexora das extremidades superiores e inferiores, sendo os nervos espinhais, cervicais, vago e ulnar os mais comumente afetados. Sua localização intracraniana ocorre geralmente por acometimento da divisão vestibular do VIII par craniano (NAI et al., 2011).

2. A resposta é c). Para um diagnóstico mais precoce, o ideal é a ressonância magnética (RM) com a utilização de contraste venoso. Na sequência T1 com contraste, pode-se ver a captação intensa do contraste na lesão delineando-a. O formato pode ser de sorvete, com o cone no meato acústico interno e a bola no ângulo ponto-cerebelar (FELIX, 2015).

3. A resposta é d). Os schwannomas vestibulares podem se apresentar de duas formas clínicas: esporádica (unilateral) ou como parte da neurofibromatose tipo 2. As espontâneas correspondem a 95% dos casos, e as relacionadas à neurofibromatose ocupam a parcela restante (FELIX, 2015).

4. A resposta é a). Os sintomas relacionados ao VIII par craniano são: perda auditiva unilateral, presente em 95% dos casos; zumbido, presente em até 70% dos casos, geralmente se apresenta como um som agudo e contínuo na orelha acometida; sintomas vestibulares, como a vertigem, podem estar presentes em aproximadamente em 20% dos casos; alteração dos nervos faciais são menos comuns e indicam doença avançada (FELIX, 2015).

5. A resposta é a). É um tumor de crescimento lento. As outras alternativas estão corretas (CALDAS NETO; CÂMARA; SILVA, 2018).

6. A resposta é a). Os meningiomas são o segundo grupo mais comum de tumores de ângulo ponto-cerebelar e apresentam imagem semelhante, mas com a presença de uma cauda dural, além de poderem gerar hiperostoses e ossos adjacentes à lesão; os cistos aracnoideos não realçam com contraste e não penetram no conduto auditivo interno, ficando no ângulo ponto-cerebelar. As lesões epidermoides não realçam com contraste, são mais císticas e se intensificam na ressonância por difusão. O neuroma apresenta um formato de sorvete, com o cone no meato acústico interno, e a bola no ângulo ponto-cerebelar; os lipomas são hiperintensos tanto em T1 como em T2 e desapareceram se optarem por imagem com supressão de gordura (FELIX, 2015).

7. A resposta é e). O uso de radioterapia estereotáxica, ou Gamma Knife, tem como objetivo impedir o crescimento da doença e não a tratar. As indicações para esse tratamento seriam: paciente > 65 anos, condições médicas que contraindiquem a cirurgia, tumores com diâmetro < 3 cm e tumores no único lado com audição preservada. Tumores > 2 cm em pacientes com menos de 65 anos não estão dentro das indicações, sendo indicado nesse caso a remoção cirúrgica (FELIX, 2015).

8. A resposta é e). Ao se optar pela conduta cirúrgica, tem-se pelo menos quatro formas de acesso ao tumor, através das vias translabiríntica, retrósigmóidea, fossa média e

retrolabiríntica. Para tentar preservar a audição, acesso pela fossa média, retrósigmoide e retrolabiríntico, e os que não preservam a audição é o acesso translabiríntico ao tumor. A estratégia é a melhor forma de abordagem e deve ser discutida com o paciente, levando-se em consideração os riscos e os benefícios (FELIX, 2015).

9. A resposta é a). Os Hemangioblastomas, também chamados de hemangioblastomas capilares, são tumores benignos muito vascularizados apresentando-se na forma cística e sua maior parte. Macroscopicamente, tem aspecto bem delimitado, sendo formado por nódulos avermelhados bastante vascularizados e em outras porções, podem se apresentar amarelados devido ao alto conteúdo lipídico das suas células tumorais. Histologicamente são formados por células estromais as quais têm núcleo de tamanho variável, além de capilares altamente vascularizados (FERREIRA NETO; SANTANA, 2018).

10. A resposta é b). Os tumores mais frequentes localizados na região do ângulo ponto-cerebelar (APC) são os schwannomas do acústico e os meningiomas. Porém, são possíveis outros tipos de lesões como cisto aracnoide, aneurismas, melanoma, lesões meníngeas, cisto epidermoide, cisto dermoide e lipoma. O primeiro deles, e o mais frequente no APC, é o schwannoma do acústico o qual assume uma forma oval, algumas vezes redonda, evidenciando um sinal clássico na Tomografia Computadorizada (TC), o "cone de sorvete". Esses tumores, na maioria das vezes, assumem isodensidade nesse exame de imagem, principalmente após a infusão de contraste. Já quando submetidos à Ressonância Magnética (RM), podem se mostrar isointensos na imagem ponderada em T1, e alta intensidade de sinal em T2. Os schwannomas têm uma relação proporcional do seu tamanho com a intensidade de sinal quando administrado o contraste gadolínico. Seguindo-se com a segunda lesão mais frequente no APC, temos o meningioma, o qual tem como seu principal sítio de localização o osso temporal na sua face posterior ou algumas vezes na área pré-meatal. São hiperdensos na grande maioria dos casos e quando são submetidos à TC, podendo também apresentar pequenas áreas de calcificação. Na RM apresentam aspecto isointenso em todas as sequências submetidas, podendo aumentar essa densidade após infusão de contraste. As lesões chamadas de cisto epidermoide aparecem hipoatenuantes na TC, também apresentando periferia lobulada e irregular, porém, na imagem em RM, os cistos têm maior intensidade de sinal do que o líquido cefalorraquidiano em T1 e T2. Os lipomas, são massas gordurosas que envolvem estruturas neurovasculares e de muita aderência. Essas lesões gordurosas aparecem com hipoatenuamento homogêneo na TC. Os hemangioblastomas apresentam-se em forma de cisto ou nódulo. Na TC, o componente líquido da forma cística se apresenta como imagem hipointensa nas imagens ponderadas em T1 e hiperintensa em T2 (FERREIRA NETO; SANTANA, 2018).

11. A resposta é e). Os sinais e sintomas mais comuns são cefaleia, ataxia, nistagmo, rigidez de nuca, tontura, vômitos e distúrbios da marcha. Devido esse tumor apresentar taxa de crescimento lento, na fossa posterior suas manifestações clínicas muitas vezes são resultado da hipertensão intracraniana causada pela obstrução do fluxo de líquido e ao efeito de massa da neoplasia (FERREIRA NETO; SANTANA, 2018).

12. A resposta é a). A idade média ao diagnóstico no estudo foi 54,6 anos, sendo de 57,3 nos homens e 53,65 nas mulheres, com idade mínima de 13 e máxima de 84 anos. Em relação à distribuição histológica, 53 (50%) foram meningoteliais, 26 (24,5%)

transicionais, 8 (7,5%) fibrosos, 5 atípicos (4,7%), 4 (3,7%) psamomatosos, 3 (2,8%) microcísticos, 2 (1,8%) secretórios, 1 (0,9%) angiomatoso e 1 (0,9%) metaplásico, 3 (2,8%) sem subtipo histopatológico definido. Quanto à localização, 82,2% eram supratentoriais e 17,8% infratentoriais, sendo que 30% das lesões eram da convexidade cerebral, 14,4% esfenoidais, 7,7% parafalcinos, 6,6% da goteira olfatória, 6,6% do tubérculo selar, 5,5% frontobasais, 5,5% do ângulo ponto-cerebelar, 5,5% tentoriais, 4,4% do seio cavernoso, 3,3% petroclivais, 3,3% do forame magno, 3,3% na fossa temporal, 1,1% na fossa posterior, 1,1% no plano esfenoidal e 1,1% na órbita (MARCELO FILHO et al., 2018).

13. a). Schwannoma vestibular, também conhecido como neurinoma, do acústico, é um tumor benigno, cujas células são derivadas da bainha de schwann, as quais comumente ocorrem na porção vestibular do oitavo nervo craniano e corresponde a 80 a 90% dos tumores do ângulo ponto-cerebelar. Seus sintomas são bastante variados, mas o que mais se destaca é uma perda neurossensorial unilateral, com baixo índice de reconhecimento de fala. **b).** Meningioma (principal diagnóstico diferencial) e Doença de Ménière (WEBSTER et al., 2013).

14. a). Como hipóteses diagnósticas, podemos citar os tumores de ângulo ponto-cerebelar: neuroma, meningioma, cisto aracnoideo, lesões epidermoides, schwannoma facial e lipoma. **b).** O exame mais indicado é a ressonância nuclear magnética do crânio. A tomografia computadorizada dos ossos temporais pode mostrar alargamento do meato acústico interno e realce pelo contraste iodado utilizado, no entanto, apenas lesões maiores que 6mm aparecerão nesse exame (FELIX, 2015).

15. a). Nas hipóteses diagnósticas podemos ter: neurinoma acústico, meningioma, lipoma, glioblastoma multiforme. O exame complementar é o anatomopatológico. O diagnóstico confirmado pelo anatomopatológico foi Glioblastoma Multiforme. O neurinoma do acústico responde por 80% a 90% das lesões expansivas no ângulo ponto-cerebelar, seguido por meningioma, tumor epidermoide, lipoma e metástases. A incidência de Glioblastoma (GBM) cerebelar é de 0,24% a 1% de todos GBM intracranianos. O GBM localizado na fossa posterior causa sintomatologia cerebelar através de cefaleia, distúrbio da marcha, ataxia cerebelar, náuseas e vômitos. Estes achados não são específicos de GBM na fossa posterior, podendo sugerir outras patologias nesta região. **b).** Craniectomia suboccipital direita e exérese total da lesão. Quimioterapia e Radioterapia. Exame de ressonância magnética (RM) do crânio, principalmente através de difusão/perfusão ou RM com espectroscopia tem sido utilizado na identificação de GBM. Na RM o GBM demonstra uma massa de aparência heterogênea devido principalmente à formação de necrose ou cisto. Em T1, a imagem é hipointensa na área central. A espessura da cápsula é irregular, envolvendo a área hipointensa e o nódulo sólido é isointenso ou ligeiramente hipointenso ao parênquima adjacente. O GBM pode apresentar focos de sangramento e calcificação. Em T2, é heterogêneo e hiperintenso diagnóstico diferencial de GBM da fossa posterior é feito com metástases, abscesso, hemangioblastoma, astrocitoma cístico, encefalite, tuberculoma e esclerose múltipla. Na sequência, a espectroscopia tem sido usada para diferenciar o GBM de outras lesões. O tratamento em nosso caso foi exérese total da lesão, seguida de radioterapia e quimioterapia, conduta similar a outros estudos (ESMERALDO et al., 2018).

REFERÊNCIAS BIBLIOGRÁFICAS

ESMERALDO, A. C. S. et al. Glioblastoma Multiforme Localizado no Ângulo Pontocerebelar. Relato de caso. *Jbnc - Jornal Brasileiro de Neurocirurgia*, [s.l.], v. 28, n. 3, p. 197-200, 12 dez. 2018. **Jornal Brasileiro de Neurocirurgia**. <http://dx.doi.org/10.22290/jbnc.v28i3.1675>.

FELIX, F. Schwannoma Vestibular. In: PILTCHER, OTÁVIO B. et al. **Rotinas em otorrinolaringologia**. Porto Alegre: Artmed, 2015. p. 97-100.

CALDAS NETO, S.; CÂMARA, F. A. R.; SILVA, M. N. L. Schwannoma do VIII Nervo. In: **Tratado de Otorrinolaringologia**, v. 1, 3ª ed. São Paulo: Elsevier Editora Ltda, 2018, cap. 42, p. 273-286.

FERREIRA NETO, B. P.; SANTANA, J. M. B. Hemangioblastoma da região do ângulo pontocerebelar: relato de caso e diagnóstico diferencial de lesões dessa localização. 2018. 25 f. **Monografia (Graduação em Medicina) - Universidade Federal de Sergipe**, Lagarto, 2018.

MARCELO FILHO, C. et al. Perfil epidemiológico, histológico e hormonal dos meningiomas. Xxxii Congresso Brasileiro de Neurocirurgia, [s.l.], set. 2018. **Thieme Revinter Publicações Ltda**. <http://dx.doi.org/10.1055/s-0038-1672871>.

NAI, G. A. et al. Schwannoma unilateral do acústico em criança sem associação com neurofibromatose. **Arq Bras Neurocir**, São Paulo, v. 4, n. 30, p. 182- 185, 2011.

WEBSTER, G. et al. Manifestação atípica do schwannoma vestibular. **International Archives Of Otorhinolaryngology**, Rio de Janeiro, v. 4, n. 17, p.419- 420, jan. 2013.

CAPÍTULO XX - VESTIBULOPATIAS

Paulo de Tarso Moura Borges
Romeu Breno Pierote de Sousa
Beatriz Pereira Martins
DOI-Capítulo: 10.47538/AC-2021-10.20

QUESTÕES

1. A fístula labiríntica (FL) é uma das complicações mais comuns associadas ao colesteatoma, sendo uma importante vestibulopatia. Sobre tal enfermidade, é correto afirmar:

- a) A incidência de fístulas isoladas é maior no canal lateral.
- b) A sensibilidade da tomografia computadorizada (TC) de alta resolução é de 50%.
- c) A TC de alta resolução é capaz de prever a presença de uma fístula membranosa versus uma fístula óssea com uma especificidade superior a 95%.
- d) A FL não precisa ser descartada antes da cirurgia da orelha em pacientes adultos com vertigem.
- e) A tomografia computadorizada não é uma boa modalidade de diagnóstico para fístula de canal semicircular lateral.

2. Sobre a neurite vestibular, não é correto afirmar:

- a) Cursa com vertigem de início agudo e duração prolongada.
- b) Apresenta quadro evolutivo não favorável.
- c) Apresenta sintomas neurovegetativos associados, como: mal-estar, palidez e sudorese.
- d) Paciente não tem queixas auditivas.
- e) Nenhuma das alternativas.

3. Francisco José, 60 anos, chega à emergência acompanhado de seu neto, com quadro de tontura rotatória súbita e desconfortável quando realiza movimento de girar a cabeça para a direita. Relata também que “quando gira na cama para a direita, a tonteira vem forte e passa rapidinho”. Refere não ter dificuldades auditivas. Na emergência, qual hipótese diagnóstica inicial?

- a) Síndrome de Ménière.
- b) Labirintite.
- c) Neurite vestibular.
- d) Vertigem posicional paroxística benigna.
- e) Labirintopatia metabólica.

4. Um paciente chega em seu consultório relatando episódios frequentes de vertigem e nistagmo que se tornam evidentes a estímulos sonoros. Afirma ter passado por vários médicos, sem um diagnóstico definitivo. Diante do quadro, qual diagnóstico etiológico que deve ser pensado?

- a) Vertigem posicional paroxística benigna.
- b) Labirintopatias metabólicas e hormonais.
- c) Neurite vestibular.
- d) Fístulas labirínticas.
- e) Deiscência do canal semicircular superior.

5. Mulher de 64 anos vem ao seu consultório médico com queixa de tontura rotatória decorrente de mudanças rápidas da posição da cabeça para o lado direito, principalmente ao estar deitada. Você, como residente em otorrinolaringologia, pensa que pode ser um quadro de vertigem posicional paroxística benigna. Em seu próprio consultório, confirma o diagnóstico realizando a manobra de reposicionamento de:

- a) Dix-Hallpike.
- b) Rinne-Schwaber.
- c) Mauriceau-Levret.
- d) Hillis-Muller.
- e) Nenhuma das alternativas.

6. Sobre a fisiopatologia da vertigem posicional paroxística benigna (VPPB), marque a alternativa ERRADA:

- a) Segundo a teoria da canalolitíase, ocorre acúmulo de fragmentos de otólitos, provenientes das máculas utriculares, que permanecem em suspensão na endolinfa dos canais semicirculares.
- b) Os fragmentos de otólitos permanecem aderidos à cúpula da ampola do canal semicircular envolvido, segundo a teoria da cupulolitíase.
- c) As alternativas a e b estão corretas.
- d) A teoria da cupulolitíase é responsável por caracterizar, como manifestação clínica, vertigem posicional mais persistente e latência do nistagmo curta ou ausente.
- e) Devido à sua posição anatômica, o canal semicircular mais acometido é o lateral, seguido pelo posterior e, por último, o superior.

7. Sobre vertigem posicional paroxística benigna, pode-se afirmar:

- a) É um dos diagnósticos menos frequentes na área de atuação da otoneurologia.
- b) Apresenta-se como síndrome vestibular com crises de vertigem, desencadeadas por mudanças bruscas de posição da cabeça, não estando associadas a nistagmo posicional paroxístico.
- c) O tratamento apresenta eficácia bem elevada, e é baseado na identificação do canal acometido e na realização de manobras liberatórias ou de reposicionamento das partículas de otólitos.
- d) A faixa de maior frequência de acometimento é até os 10 anos de idade.
- e) Os idosos são os pacientes que são menos acometidos por essa enfermidade.

8. A manobra de Dix-Hallpike é uma ferramenta diagnóstica muito importante nas vestibulopatias periféricas, e consiste em:

- a) Colocar o paciente sentado sobre uma maca, com as pernas estendidas. O examinador o auxilia a deitar-se com a cabeça pendendo cerca de 30° para fora da maca, e em seguida, gira o segmento cefálico 45° com a orelha a ser testada voltada para o solo.
- b) Colocar o paciente sobre a maca, girando a cabeça no plano horizontal para ambos os lados a partir da posição supina.
- c) O paciente é sentado no meio da maca com as pernas pendentes e sua cabeça é girada 45° na direção oposta à orelha a ser testada.
- d) Colocar o paciente sobre a maca em decúbito dorsal e faz-se a rotação da cabeça 45° para o lado supostamente acometido e espera-se 10 segundos.
- e) Colocar o paciente sentado sobre uma maca e, em seguida, pede-se para que ele faça esforço para tossir e segurar o ar por 10 segundos.

9. Quanto às manobras de reposicionamento para vertigem posicional paroxística benigna, assinale a alternativa CORRETA:

- a) A manobra de Epley é a menos frequentemente utilizada na prática clínica.
- b) A manobra liberatória de Semont não é indicada para o tratamento da cupulolitíase dos canais verticais, uma vez que pode agravar o quadro.
- c) A manobra de Lempert é indicada para tratamento da cupulolitíase e da canalitíase do canal semicircular lateral.
- d) As alternativas a e b estão corretas.
- e) A manobra de Dix-Hallpike é a mais utilizada entre as manobras, eficiente terapêutica maior que 95%.

10. Podem ocorrer complicações quando se realiza manobras de reposicionamento para vertigem posicional paroxística benigna, sendo necessário cuidados devidos para evitá-las. Escolha a alternativa correta:

- a) São situações comuns, devido à tentativa de reposicionamento inadequado em domicílio.
- b) A migração para o canal lateral é uma delas, e consiste na migração dos fragmentos para dentro do canal posterior.
- c) O tratamento da migração para o canal lateral é a manobra de Lempert.
- d) Durante a manobra de reposicionamento, pode ocorrer migração incompleta dos fragmentos de otólitos, que acabam impactados na cura comum. Essa complicação é chamada de Epley incompleto.
- e) Canalith jam é uma complicação comum da manobra de Lempert, tornando a sua execução difícil de ser realizada.

11. Um paciente chega em seu consultório relatando quadro de tontura rotatória quando realiza movimentos bruscos com a cabeça, fazendo-o desconfiar de uma possível vestibulopatia periférica. Diante das incidências das vestibulopatias periféricas, qual diagnóstico etiológico mais provável?

- a) Vertigem posicional paroxística benigna.
- b) Labirintopatias metabólicas e hormonais.
- c) Neurite vestibular.
- d) Fístulas labirínticas.
- e) Cinetose.

12. Qual a vestibulopatia mais frequente em atendimentos médicos?

- a) Labirintite.
- b) Neurite vestibular.
- c) Síndrome de Ménière.
- d) Vertigem posicional paroxística benigna.
- e) Labirintopatias metabólicas.

13. São sintomas característicos do aumento de pressão do sistema endolinfático da orelha interna, exceto:

- a) Hipoacusia.
- b) Vertigem.
- c) Zumbido.
- d) Plenitude aural.

e) Petéquias periauriculares.

14. As labirintopatias metabólicas podem ocasionar vertigem, zumbido e hipoacusia. Pode ser ocasionada por uma dessas patologias, exceto:

- a) Hiperinsulinemia.
- b) Hipertireoidismo.
- c) Distúrbios do metabolismo do cálcio.
- d) Distúrbios dos hormônios ovarianos.
- e) Hipertensão arterial.

15. Sobre migrânea vestibular, é incorreto afirmar:

- a) É mais frequente entre as mulheres após a menarca.
- b) É a vestibulopatia periférica mais comum na prática clínica.
- c) Afeta em média 16% da população adulta.
- d) O sintoma vestibular mais associado ao quadro é a tontura.
- e) A coincidência da tontura com os episódios de cefaleia (crise) acontece em cerca de 25% a 50% dos casos.

16. Paciente do sexo feminino, 35 anos, refere queixas esporádicas de “zonzeiras”, sensação de cabeça leve, vertigem, náuseas e zumbidos, que ocorrem principalmente quando está em jejum prolongado. Assinale a possível causa.

- a) Síndrome de Ménière.
- b) Hipotensão postural.
- c) Neuronite vestibular.
- d) Labirintopatia metabólica.
- e) Vertigem posicional paroxística benigna.

17. M.J.S, sexo feminino, 37 anos, cursa com quadro de tontura rotatória que teve início agudo e tem duração prolongada. Relata mal-estar e sudorese com o início do quadro, sem perdas auditivas. Diante do quadro, qual principal hipótese diagnóstica?

- a) Síndrome de Ménière.
- b) Schwannoma vestibular
- c) Neurite vestibular.
- d) Labirintopatias Metabólicas.
- e) Vertigem posicional benigna.

18. Sobre o tratamento da vertigem posicional paroxística benigna (VPPB), assinale a afirmação correta:

- a) É conservador, através de manobras de liberação ou de reposicionamento dos otólitos.
- b) A incidência de complicações como migração para o canal lateral é bastante alta.
- c) Os procedimentos de reposicionamento apresentam caráter invasivo, logo precisa-se de um grande domínio da técnica para que não se tenha complicações graves.
- d) Supressores vestibulares é a terapêutica de escolha para VPPB.
- e) Nenhuma das alternativas.

19. Sobre neurite vestibular, assinale a alternativa ERRADA:

- a) A doença é caracterizada por um episódio de vertigem de intensidade moderada a severa e aparecimento súbito.

- b) É observado que no quadro clínico há ausência de sintomas e sinais cocleares associados.
- c) Apesar de uma etiologia ainda não bem esclarecida, acredita-se que mais de um agente etiológico possa determinar o surgimento do quadro sindrômico. O herpes simples tipo 1 parece ser o mais comum deles.
- d) O quadro apresenta-se persistente, necessitando de intervenção o quanto antes possível.
- e) Em até 50% dos pacientes, você pode encontrar uma história recente de infecção de vias aéreas superiores.

20. Dentre as formas da vertigem posicional paroxística benigna (VPPB), qual a mais comum?

- a) VPPB de canal semicircular posterior (CSP).
- b) VPPB de canal semicircular lateral (CSL).
- c) VPPB de canal semicircular anterior (CSA).
- d) VPPB de canal semicircular vertical (CSV).
- e) Nenhuma das alternativas.

21. (CBMDF/DF - 2017) O nistagmo de posicionamento da vertigem posicional paroxística benigna (VPPB), por outro lado, pode ser explicado por partículas que flutuam livremente na endolinfa. São características do nistagmo da VPPB, EXCETO:

- a) Duração curta, de até 40 segundos.
- b) Latência de poucos segundos até seu aparecimento.
- c) Mantém a direção quando o paciente é colocado novamente sentado.
- d) Diminuição na intensidade e eventual desaparecimento com manobras repetidas.

22. A vertigem posicional paroxística benigna (VPPB) de canal semicircular posterior é a forma mais frequente da VPPB. Qual o mecanismo fisiopatológico mais comum na sua gênese?

- a) Canalolitíase.
- b) Cupulolitíase.
- c) Dix-Hallpike.
- d) Semont.
- e) Teoria de Epley.

23. (POLICLÍNICA/BA - 2017) Paciente, sexo feminino, 43 anos, cursou com tontura rotatória com duração de 30 minutos e sensação de desequilíbrio que dura cerca de duas horas, plenitude aural, hipoacusia e zumbido. Paciente refere crises semelhantes no passado, porém, com recuperação total da audição. Exame audiométrico evidencia perda auditiva neurossensorial unilateral em frequências graves. Exames de imagem estão normais.

O diagnóstico mais provável para esse caso é:

- a) Cinetose.
- b) Neurite vestibular.
- c) Doença de Ménière.
- d) Neurinoma do acústico.
- e) Vertigem posicional paroxística benigna.

24. (HUJB-UFCG/PB - 2017) Paciente apresenta diagnóstico de Doença de Ménière, com vertigem incapacitante refratária ao tratamento clínico. Qual das intervenções listadas a seguir poderia ser indicada, considerando a intenção de preservação da audição? a) Descompressão do saco endolinfático.

b) Gentamicina intratimpânica.

c) Labirintectomia.

d) Neurectomia vestibular.

e) Radiocirurgia.

25. M.H.P, sexo masculino, 50 anos, chega em seu consultório com quadro de tontura rotatória por mudanças abruptas da posição da cabeça, referindo estar desconfortado com a situação porque o incapacita para a realização de suas atividades de trabalho. Paciente nega perdas auditivas. Qual é a sua hipótese diagnóstica? Qual seria sua conduta para confirmar a hipótese diagnóstica? Qual a intervenção terapêutica para o caso?

26. S.M.P, sexo feminino, 38 anos, apresenta quadro de zumbido, tontura rotatória e plenitude aural. Relata que, quando inicia a tontura, dura mais que 30 min. Relata já ter apresentado um quadro semelhante no mês anterior. Diante do exposto, qual é a sua hipótese diagnóstica? Qual exame pode ser solicitado para ajudar no diagnóstico? Quais opções de tratamento para esse caso?

27. Hipersensibilidade vestibular e coclear induzidos por sons altos, na presença de uma terceira janela labiríntica (deiscência do canal semicircular superior - DCSS), geralmente se apresenta com oscilopsia, vertigem, nistagmo e perda auditiva condutiva aparente. Diante disso, quais seriam as causas dessas alterações anatômicas que culminariam em uma DCSS?

28. Paciente do sexo feminino, 30 anos, chega no pronto socorro apresentando um quadro de hipoglicemia, com quadro clínico de sintomas compatíveis com vestibulopatia periférica. Refere aparecimento dos mesmos sintomas sempre que está em jejum prolongado. Diante do exposto, qual a hipótese diagnóstica? Explique de forma sucinta o mecanismo fisiopatológico.

29. Paciente, sexo feminino, 37 anos, apresenta diagnóstico de migrânea vestibular, com quadro de tontura rotatória incapacitante. Apesar do diagnóstico confirmado, ainda não iniciou o tratamento. Veio ao seu consultório para pedir orientação sobre o tratamento. Diante do quadro, discorra sobre o tratamento.

30. M.H.S, sexo masculino, 27 anos, chega ao pronto socorro acompanhado do irmão, apresentando um quadro de tontura rotacional que piora aos movimentos da cabeça e incapacitado de deambular. Relata quadro de IVAS há duas semanas. a) Qual hipótese diagnóstica? b) Qual o agente etiológico mais relacionado com o caso? b) Qual a conduta terapêutica?

RESPOSTAS E COMENTÁRIOS

1. **A resposta é a).** A maioria dos estudos mostra que a incidência de fístulas isoladas no canal semicircular lateral é de cerca de 80%, variando de 57% a 91%. Estudos mais recentes relataram sensibilidade entre 85% e 100% para TC de alta resolução, devido aos cortes mais finos, e sendo capaz de prever a presença de uma fístula membranosa versus uma fístula óssea com especificidade 71%. É importante que a FL seja descartada antes da cirurgia da orelha em pacientes adultos com vertigem. A tomografia computadorizada apresenta-se com uma boa modalidade de diagnóstico para fístula de canal semicircular lateral (ROSITO et al., 2018).

2. **A resposta é b).** O quadro clínico da neurite vestibular se manifesta com vertigem de início agudo e duração prolongada, apresentando sintomas neurovegetativos associados. Em grande parte dos pacientes, é benigno e autolimitado. O paciente costuma não apresentar queixas auditivas (PILTCHER et al., 2015).

3. **A resposta é d).** Observa-se uma perda de audição na síndrome de Ménière. Tanto a neurite vestibular como a labirintite apresentam quadro de tonturas sem desencadeamento por movimentos de cabeça. Quadro de tontura por desencadeado por movimentos de cabeça, curta duração dos sintomas, é característico de vertigem posicional paroxística benigna. Na vestibulopatia metabólica, é preciso buscar fatores causadores, como hipoglicemia (BITTAR et al., 2011; BAHMAD; DUARTE; SALMITO, 2018).

4. **A resposta é e).** Deiscência do canal semicircular superior (síndrome da terceira janela labiríntica) pode ocasionar hipersensibilidade vestibular e coclear aos sons altos, podendo cursar ou por manobras que aumentem a pressão intracraniana ou da orelha média, podendo ocasionar autofonia, hiperacusia, achado audiométrico típico de gap aéreo-ósseo em frequências baixas e medianas, com ausência de alterações na orelha média, além de vertigem e osciloscopia (AW TIN et al., 2011; BITTAR et al., 2011; BAHMAD; DUARTE; SALMITO, 2018).

5. **A resposta é a).** Quadro bastante sugestivo de VPPB, que desencadeia vertigem desencadeada por mudanças rápidas de posição da cabeça, mais frequente em mulheres idosas. Logo, a manobra de Dix-Hallpike pode ser usada como ferramenta diagnóstica, enquanto as de Semont e Epley são manobras de reposicionamento (BITTAR et al., 2011; BAHMAD; DUARTE; SALMITO, 2018).

6. **A resposta é e).** Tem-se duas teorias que explicam a fisiopatologia da VPPB: teoria da canalolitíase e a da cupulolitíase. A primeira infere que ocorre acúmulo de fragmentos de otólitos, provenientes da mácula utricular, que permanecem em suspensão na endolinfa dos canais semicirculares, tendo vertigem paroxística e posicional acompanhada de nistagmo com latência de alguns segundos, como consequência. A segunda afirma que os fragmentos de otólitos permanecem aderidos à cúpula da ampola do canal semicircular envolvido, tendo como manifestação clínica: vertigem posicional mais persistente e latência do nistagmo curta ou ausente. O canal semicircular mais acometido é o posterior, seguido pelo lateral e, por último, o superior (BITTAR et al., 2011; BAHMAD; DUARTE; SALMITO, 2018).

7. **A resposta é c).** A otoneurologia é uma área que aborda em grande parte pacientes com vertigem. Nesses pacientes com vertigem, o diagnóstico mais frequente é VPPB. O quadro clínico vai ser caracterizado por crises de vertigem, desencadeadas por mudanças bruscas de posição da cabeça, com forte associação com nistagmo posicional paroxístico. A faixa de maior frequência de acometimento é entre 65 e 75 anos de idade, com os idosos sendo os pacientes mais acometidos por essa enfermidade. O tratamento apresenta boa eficácia, e é baseado na identificação do canal acometido e na realização de manobras liberatórias ou de reposicionamento das partículas de otólitos (PILTCHER et al., 2015; BITTAR et al., 2011; BAHMAD; DUARTE; SALMITO, 2018).

8. **A resposta é a).** A manobra de Dix-Hallpike consiste em colocar o paciente sentado sobre uma maca, com as pernas estendidas. O examinador o auxilia a deitar-se com a cabeça pendendo cerca de 30° para fora da maca, e em seguida gira o segmento cefálico 45° com a orelha a ser testada voltada para o solo. Caso haja partículas de otólitos dentro do canal semicircular, essas sofrem a ação da gravidade e são deslocadas para baixo (BITTAR et al., 2011; BAHMAD; DUARTE; SALMITO, 2018).

9. **A resposta é c).** A manobra de Epley é a mais frequentemente utilizada na prática clínica no processo de reposicionamento dos otólitos. As cupulolitíases dos canais verticais são a principal indicação para a utilização da manobra de Semont. A manobra de Lempert é o procedimento indicado para cupulolitíase e canalitíase do canal semicircular lateral. Já a manobra de Dix-Hallpike é utilizada como ferramenta diagnóstica e não terapêutica (BITTAR et al., 2011; BAHMAD; DUARTE; SALMITO, 2018).

10. **A resposta é c).** As complicações das manobras de reposicionamento não são incomuns e, embora tenha-se acesso via internet (YouTube) como fazer tais manobras, não é comum tal prática. A migração para o canal lateral é uma complicação e consiste na migração dos fragmentos em suspensão para o canal lateral, sendo a manobra de Lempert o tratamento indicado para essa complicação. Quando ocorre a migração incompleta dos fragmentos de otólitos que acabam impactados na crura comum, dá-se o nome canalith jam a essa complicação. A canalith jam não é uma complicação da manobra de Lempert (BITTAR et al., 2011; BAHMAD; DUARTE; SALMITO, 2018).

11. **A resposta é a).** Em apresentações clínicas, quando o paciente chega com quadro de tontura rotatória desencadeada por movimentos bruscos com a cabeça e não apresentando perda auditiva, deve-se pensar em VPPB, uma vez que é bastante comum e corresponde a 17% dos casos de vertigem (BITTAR et al., 2011; BAHMAD; DUARTE; SALMITO, 2018).

12. **A resposta é d).** A VPPB é o principal e mais frequente diagnóstico que se deve pensar em pacientes que chegam com quadro de tontura rotatória desencadeada por movimentos bruscos com a cabeça e não apresentando perda auditiva. Corresponde a 17% dos casos de Vertigem (BITTAR et al., 2011; BAHMAD; DUARTE; SALMITO, 2018).

13. **A resposta é e).** Hidropsia endolinfática corresponde a um aumento de pressão do líquido endolinfático, ocasionando uma ruptura, aumento de pressão e deslocamento mecânico dos órgãos periféricos, podendo comprometer todas as estruturas

membranáceas da orelha interna. Pode ter diversas causas, como infecciosas, autoimunes e metabólicas. Na maioria dos casos, a causa é desconhecida e tida como idiopática, chamada, então, de Doença de Ménière. A Síndrome de Ménière é uma pode incluir vários sintomas, como vertigem episódica, perda auditiva, zumbido e plenitude aural. (PILTCHER et al., 2015; BITTAR et al., 2011; BAHMAD; DUARTE; SALMITO, 2018).

14. **A resposta é e).** O bom funcionamento do labirinto depende da homeostase celular, que pode ser comprometida por alterações metabólicas, gerando tonturas, disacusias e zumbidos. As principais causas são: hiperinsulinemia, hipertireoidismo, distúrbios do metabolismo do cálcio e distúrbios dos hormônios ovarianos (BITTAR et al., 2011; BAHMAD; DUARTE; SALMITO, 2018).

15. **A resposta é b).** A migrânea é hoje bem estudada entre as doenças associadas a disfunções do equilíbrio. Afeta em média 16% da população adulta, sendo mais prevalente entre as mulheres após a menarca. O sintoma vestibular mais associado ao quadro é a tontura, que pode variar desde uma clássica vertigem até desequilíbrio e sensação de cabeça vazia. A coincidência da tontura com os episódios de cefaleia (crise) só acontece em menos de 25% a 50%. A vestibulopatia mais comum na prática clínica é vertigem posicional paroxística benigna (BITTAR et al., 2011; BAHMAD; DUARTE; SALMITO, 2018).

16. **A resposta é d).** A atividade metabólica da orelha interna é intensa, necessitando de fornecimento contínuo de energia. Assim, tanto as hipoglicemias quanto as hiperglicemias podem alterar o funcionamento normal da orelha interna (BITTAR et al., 2011; BAHMAD; DUARTE; SALMITO, 2018).

17. **A resposta é c).** Observa-se uma perda de audição na síndrome de Ménière. Nas labirintopatias metabólicas, é preciso buscar fatores desencadeadores, como hipoglicemia. Quadro de tontura desencadeado por movimentos de cabeça, curta duração dos sintomas, é característico de vertigem posicional paroxística benigna. O quadro clínico da neurite vestibular se manifesta com vertigem de início agudo e duração prolongada, apresentando sintomas neurovegetativos associados, e o paciente costuma não apresentar queixas auditivas (PILTCHER et al., 2015; BITTAR et al., 2011; BAHMAD; DUARTE; SALMITO, 2018).

18. **A resposta é a).** O tratamento indicado para VPPB é a realização de manobras de liberação ou de reposicionamento dos otólitos, que são procedimentos não invasivos, com a finalidade de colocar as partículas no seu local de origem. A migração para o canal lateral é uma complicação, mas é incomum (BITTAR et al., 2011; BAHMAD; DUARTE; SALMITO, 2018).

19. **A resposta é d).** A neurite vestibular apresenta como quadro clínico vertigem que pode ser de intensidade moderada à severa, que costuma aparecer de maneira súbita, na ausência de sintomas e sinais cocleares associados. Não apresenta uma etiologia bem esclarecida, mas se acredita que mais de um agente etiológico possa determinar o surgimento do quadro sindrômico, sendo o herpes simples tipo 1 o mais comum deles. É uma condição clínica que em até 50% dos casos encontra-se uma história recente de

IVAS, e a resolução do quadro costuma ser autolimitada (BITTAR et al., 2011; BAHMAD; DUARTE; SALMITO, 2018).

20. **A resposta é a).** A forma mais comum é a VPPB de canal semicircular posterior (CSP) correspondendo a 80% dos casos, seguido por VPPB de canal semicircular lateral (CSL), com 15 a 25% dos casos. O menos comum é VPPB do canal semicircular anterior, respondendo por apenas 1 a 6% dos casos (PILTCHER et al., 2015; BITTAR et al., 2011; BAHMAD; DUARTE; SALMITO, 2018).

21. **A resposta é d).** A canalolitíase é o mecanismo mais comum, caracterizado por uma latência do nistagmo de curta duração, de 15 a 30 segundos, raramente ultrapassando 60 segundos. Tem uma latência de segundos para o aparecimento e, quando o paciente retorna à posição sentada, a direção é mantida. Não há desaparecimento com manobras repetidas, acontecendo apenas após manobras de reposicionamento (PILTCHER et al., 2015; BITTAR et al., 2011).

22. **A resposta é a).** A canalolitíase é o mecanismo mais comum. Esse mecanismo infere que ocorre acúmulo de fragmentos de otólitos, provenientes da mácula utricular, que permanecem em suspensão na endolinfa dos canais semicirculares (BITTAR et al., 2011; BAHMAD; DUARTE; SALMITO, 2018).

23. **A resposta é c).** A doença de Ménière (DM) é uma alteração da orelha interna caracterizada por dois grupos de sintomas: os vestibulares e os auditivos. Apresenta sintomas clássicos, como perda auditiva flutuante, zumbido, plenitude auricular e vertigem, podendo ter um quadro caracterizado por crises. Tais sintomas, auxiliam muito o otorrinolaringologista a realizar o diagnóstico de portadores da doença (BITTAR et al., 2011; BAHMAD; DUARTE; SALMITO, 2018).

24. **A resposta é d).** 10% dos pacientes com Doença de Ménière continuam a ter episódios clinicamente importantes de vertigem, e o tratamento cirúrgico deve ser considerado. Na secção do nervo vestibular (neurectomia vestibular), dissocia-se o labirinto ofensivamente do tronco, preservando a audição do paciente. Logo, é o tratamento indicado para questões (PILTCHER et al., 2015).

25. Vertigem postural paroxística benigna (VPPB). O diagnóstico da VPPB é basicamente clínico. A história clínica clássica é a presença de tontura do tipo rotatória, em crises, precipitada por mudanças de posição ou movimentos da cabeça, com duração de segundos e que cessa espontaneamente. Além da anamnese, deve ser considerado o tipo, a direção e a duração do nistagmo, que auxiliam na identificação do canal acometido e do mecanismo fisiopatológico. Podem ser realizadas manobras de diagnósticas como: Manobra de Dix-Hallpike e Head Roll Test, que vão auxiliar na conduta terapêutica mais adequada. A terapêutica é conservadora, sendo indicado a realização de manobras de liberação ou de reposicionamentos otólitos. São manobras de reposicionamento: Manobra de Epley, Manobra de Lempert, Manobra liberatória de Semont. Dependendo do canal acometido, há variação da técnica indicada (BITTAR et al., 2011; BAHMAD; DUARTE; SALMITO, 2018).

26. Síndrome/Doença de Ménière. O diagnóstico é eminentemente clínico. Mas pode ser solicitado um exame audiométrico simples, que vai ser de grande ajuda para fechar o diagnóstico e dar seguimento na conduta frente ao paciente. Atualmente, o tratamento da doença de Ménière é empírico, uma vez que não tem terapêuticas que alterem o curso clínico da doença. Logo, podem ser feitas medidas conservadoras (dieta, diuréticos, supressores labirínticos) e procedimentos invasivos (gentamicina intratimpânica, labirintectomia, neurectomia vestibular, descompressão do saco endolinfático), na tentativa de controlar o quadro e a evolução da doença (PILTCHER et al., 2015; BITTAR et al., 2011; BAHMAD; DUARTE; SALMITO, 2018).

27. As causas da deiscência de canal superior ainda são desconhecidas, podendo ser por uma alteração congênita cuja sintomatologia se manifesta no adulto, por otite média colesteatomatosa que ocasiona a erosão do canal (AW TIN et al., 2011; BITTAR et al., 2011; BAHMAD; DUARTE; SALMITO, 2018).

28. Provável labirintopatia periférica. O labirinto é particularmente sensível a pequenas variações nos níveis plasmáticos de glicose e insulina e uma prova disso é a presença de receptores insulínicos no saco endolinfático e transportadores de glicose na estria vascular. A hipoglicemia, ou ainda, a presença de altos níveis de insulina, interferem na atividade enzimática responsável pela manutenção do potencial endococlear (BITTER et al., 2004; BITTAR et al., 2011; BAHMAD; DUARTE; SALMITO, 2018).

29. O tratamento da enxaqueca vestibular é similar ao da enxaqueca clássica, podendo-se aplicar a mesma abordagem. No geral, modificações do estilo de vida, redução do nível de estresse, atividades físicas regulares e uma boa higiene do sono são as condições gerais sugeridas ao paciente. Interessante evitar alimentos que causam o desencadeamento das crises, como: queijos amarelos, chocolate, sorvetes e vinho. Quanto à terapia medicamentosa, bloqueadores de canal de cálcio, betabloqueadores, inibidores da recaptção de serotonina e anticonvulsivantes têm sido os mais sugeridos para o tratamento da vertigem associada à migrânea. Tais medidas, segundo estudos, demonstraram melhora do quadro em até 72% das vezes (BITTAR et al., 2011; BAHMAD; DUARTE; SALMITO, 2018).

30. a) Neuronite vestibular. b) Herpes simples tipo 1. b) Em até 50% dos pacientes, encontra-se uma história recente de infecção de vias aéreas superiores. c) O quadro clínico costuma ser autolimitado. O tratamento é de suporte. Antieméticos e/ou sedativos labirínticos são as drogas mais utilizadas na terapia sintomática (BITTAR et al., 2011; BAHMAD; DUARTE; SALMITO, 2018).

REFERÊNCIAS BIBLIOGRÁFICAS

AW TIN, S. et al. Three-dimensional vibration-induced vestibulo-ocular reflex identifies vertical semicircular canal dehiscence. **Journal of the Association for Research in Otolaryngology**. Sydney, v. 12, 549-558, jun. 2011.

BAHMAD JÚNIOR, F.; DUARTE, J. A.; SALMITO, M. C. Vestibulopatias Periféricas e Tonturas de Origem Central. In: *Tratado de Otorrinolaringologia*. 3ª ed. Rio de Janeiro: Elsevier, 2018. p. 240-257.

PILTCHER, O. B. et al. **Rotinas em Otorrinolaringologia**. Porto Alegre: Artmed, 2015, p. 122-134.

BITTAR, R. S. M. et al. Labirintopatia secundária aos distúrbios do metabolismo do açúcar: realidade ou fantasia? **Revista Brasileira de Otorrinolaringologia**, São Paulo, v.70, n.6, 800-5, nov/dez. 2004.

BITTAR, R. M. B. et al. Vestibulopatias Periféricas. In: CALDAS NETO, S. et al. **Tratado de Otorrinolaringologia e Cirurgia Cervicofacial**, v. 2, 2a. ed. São Paulo: Roca, 2011. cap. 39, p. 487504.

ROSITO, L. P. et al. Cholesteatoma labyrinthine fistula: prevalence and impact. **Brazilian Journal of Otorhinolaryngology**. ed. Elsevier. V. 85, p. 222-227, jun. 2018.

CAPÍTULO XXI - TRAUMA DE OSSO TEMPORAL

Paulo de Tarso Moura Borges
Victor Paschoall Leal de Sousa
Alessandro Henrique de Sousa Oliveira Altino
DOI-Capítulo: 10.47538/AC-2021-10.21

QUESTÕES

1. Pode ser considerada complicação comum da fratura de osso temporal:
 - a) Perda olfativa.
 - b) Paralisia do hipoglosso.
 - c) Otoliquorreia.
 - d) Hemorragia intracraniana.
 - e) Trombose do seio esfenoidal.
2. O sinal de Battle pode ser descrito como hematoma em qual região do osso temporal?
 - a) Mastoide.
 - b) Processo estiloide.
 - c) Fossa mandibular.
 - d) Processo zigomático.
 - e) Incisura parietal.
3. Não pode ser considerado sinal clínico da fratura do osso temporal:
 - a) Perda auditiva.
 - b) Otorreia.
 - c) Otorragia.
 - d) Fratura ao longo do teto do canal auditivo externo.
 - e) Paralisia do terceiro par craniano.
4. Representa sinal radiológico visto na tomografia computadorizada de crânio, sugestivo de fratura de osso temporal:
 - a) Velamento de células na região occipital.
 - b) Pneumoencéfalo próximo à área temporal contralateral.
 - c) Ar na cavidade glenóidea.
 - d) Pneumoencéfalo difuso.
 - e) Fratura na região do forame magno.
5. A classificação tradicional das fraturas de osso temporal indica a relação entre a linha de fratura e qual estrutura óssea do crânio, localizada no osso temporal?
 - a) Menor eixo da porção petrosa.
 - b) Mastoide.
 - c) Processo estiloide.
 - d) Processo zigomático
 - e) Maior eixo da porção petrosa.
6. As causa mais comum de fratura de osso temporal é:
 - a) Agressão física.

- b) Queda.
c) Acidente doméstico.
d) Ferimento por arma de fogo.
e) Acidente automobilístico.
7. As fraturas longitudinais de osso temporal respondem por cerca de quanto por cento do total de fraturas?
- a) 50%.
b) 60%.
c) 70%.
d) 80%.
e) 90%.
8. Sobre o mecanismo de trauma das fraturas longitudinais de osso temporal, é incorreto afirmar:
- a) As fraturas longitudinais decorrem de impacto temporoparietal ou lateral, e o traço de fratura se estende da porção escamosa do temporal até o forame lácero na fossa média.
b) As fraturas longitudinais podem ser divididas nos subtipos anterior e posterior.
c) No subtipo posterior, o traço de fratura origina-se atrás do canal auditivo externo, geralmente na mastoide ou na escama temporal, passando pela orelha média e terminando no forame lácero ou oval.
d) No subtipo anterior, a fratura inicia-se na escama temporal, anterior ao canal auditivo externo, e termina no forame lácero.
e) Nas fraturas de subtipo anterior, há maior risco de lesão da artéria carótida interna.
9. Sobre o mecanismo de trauma das fraturas transversais de osso temporal, é incorreto afirmar:
- a) O impacto é frontoccipital.
b) O curso da fratura vai do forame magno na fossa posterior até a fossa média, passando através da pirâmide petrosa, incluindo a cápsula ótica.
c) Ao passar pela cápsula ótica, a fratura pode adquirir traço medial, passando no fundo do canal auditivo interno.
d) Em casos de comprometimento medial, a perda auditiva geralmente é incompleta, pelo acometimento do nervo coclear.
e) Em casos de traço mais medial, a perda auditiva geralmente vem associada à fistula perilinfática.
10. A sutura petroccipital:
- a) Separa o clivus do ápice petroso.
b) Corre ao longo do eixo anterior do osso petroso.
c) Constante e visível nos planos axial e longitudinal.
d) Sempre apresenta contornos lisos e corticalizados.
e) Contém o seio petroso superior.
11. Fazem parte das suturas extrínsecas que separam o osso temporal dos ossos adjacentes, exceto:
- a) Temporoccipital.
b) Occiptomastoidea.

- c) Temporoparietal.
- d) Esfenopetrosa.
- e) Occipital.

12. Sobre as fissuras intrínsecas do osso temporal, é INCORRETO afirmar:

- a) A fissura timpanoescamosa é tipicamente orientada paralela à parede anterior do conduto auditivo externo.
- b) A fissura timpanomastoidea tem orientação longitudinal, paralela à parede posterior do conduto auditivo externo.
- c) A fissura glaseriana contém o nervo corda do tímpano e o ramo timpânico posterior da artéria maxilar.
- d) A fissura petroescamosa se continua com o septo de Korner.
- e) As fissuras petrotimpânica e petroescamosa podem ser vistas no plano axial.

13. Qual das estruturas abaixo não é um canal intrínseco do osso temporal?

- a) Aqueduto coclear.
- b) Sulco glossofaríngeo.
- c) Aqueduto vestibular.
- d) Canal de Falópio.
- e) Canal timpânico superior.

14. O nervo de Arnold é ramo de qual par craniano?

- a) VII.
- b) VIII.
- c) IX.
- d) X.
- e) XI.

15. O nervo singular é ramo de qual dos nervos abaixo?

- a) Vestibular superior.
- b) Vestibular inferior.
- c) Facial.
- d) Laríngeo superior.
- e) Vago.

16. A respeito das paralisias faciais nas fraturas de osso temporal, podemos afirmar:

- a) Mais comum nas fraturas longitudinais.
- b) As lesões decorrentes de fraturas longitudinais são mais graves
- c) O local mais frequente de acometimento do nervo facial é no gânglio geniculado.
- d) As paralisias faciais imediatas são proporcionalmente mais frequentes nas fraturas longitudinais, e as paralisias tardias, nas transversais.
- e) Os corticosteroides não devem ser usados no tratamento das paralisias faciais traumáticas.

17. Sobre a abordagem de pacientes com paralisia facial por trauma de osso temporal, é INCORRETO afirmar:

- a) Pacientes com fraturas longitudinais e sem perda auditiva neurosensorial devem ser operados através de um acesso via fossa média.

- b) Nas fraturas mistas ou transversas com audição presente, a preferência é pela abordagem via fossa média combinada com um acesso transmastóideo.
- c) Nas fraturas transversas ou em outras fraturas com perdas neurosensoriais profundas, o acesso translabiríntico pode ser usado.
- d) Nas fraturas mistas ou transversas com audição presente, a preferência é pela abordagem via fossa média de maneira isolada
- e) Não há consenso sobre o tratamento cirúrgico nas paralisias faciais traumáticas. Porém, se empregada, a cirurgia deve ser realizada o mais precoce possível.

18. O aparecimento de meningite, principalmente de maneira tardia, pode ser indicativo de qual complicação da fratura de osso temporal?

- a) Fistula liquórica.
- b) Paralisia facial.
- c) Otoliquorreia.
- d) Hemotímpano.
- e) Trombose de seio petroso.

19. O principal tratamento para as fístulas decorrentes de traumas de osso temporal é:

- a) Expectante.
- b) Cirúrgico.
- c) Medicamentoso, apenas.
- d) Expectante, apenas.
- e) Expectante, e, se necessário, cirúrgico.

20. Em relação à perda de audição no trauma de osso temporal, podemos afirmar:

- a) A perda auditiva neurosensorial é a mais frequente.
- b) As lesões neurosensoriais podem ser decorrentes da lesão direta do nervo coclear, ou por fístula perilinfática, por exemplo.
- c) Lesão do nervo coclear ocorre principalmente nas fraturas transversas do subtipo medial.
- d) Fístula perilinfática ocorre principalmente nas fraturas transversas do subtipo lateral.
- e) A suspeita diagnóstica da fístula perilinfática é, na maioria das vezes, clínica.

21. Em relação às lesões vasculares no trauma de osso temporal, podemos afirmar que:

- a) A artéria carótida interna é acometida com frequência.
- b) A lesão do seio sigmoide pode evoluir para trombose asséptica.
- c) Dentre as lesões carotídeas, a principal é a formação de pseudoaneurismas.
- d) As fístulas carotídeocavernosas são entidades raríssimas de ocorrerem em tal situação de trauma.
- e) O tratamento geralmente é feito com cirurgia aberta.

22. Sobre os traumas temporais por arma de fogo, é INCORRETO afirmar:

- a) A incidência de paralisia facial nesses casos é muito maior
- b) As lesões ocorrem mais frequentemente nos segmentos mastóideo, timpânico e no tronco do nervo facial.
- c) A perda auditiva condutiva é mais frequente nesses casos
- d) Deve-se realizar estudo tomográfico do crânio e do osso temporal, associado à angiografia ou arteriografia, para avaliação das estruturas vasculares.

e) Fístulas arteriovenosas, trombose vascular, espasmos ou pseudoaneurismas traumáticos podem ser encontrados.

23. Com relação à vertigem no trauma temporal, podemos afirmar:

- a) Sempre ocorre devido à concussão vestibular.
- b) Todos os pacientes desenvolvem um quadro semelhante à Doença de Ménière tardiamente.
- c) A vertigem é autolimitada.
- d) A vertigem tende a apresentar caráter progressivo de piora.
- e) Fistulas perilinfáticas não estão associadas.

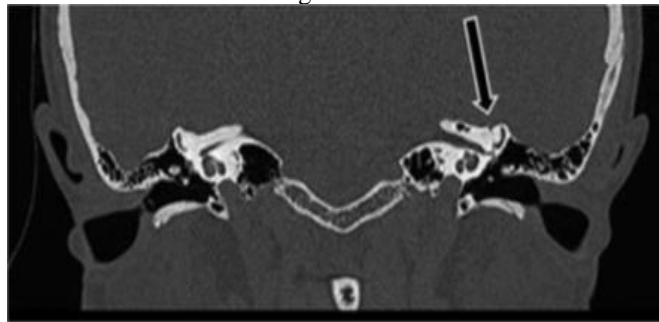
24. A respeito do tratamento de paciente com trauma temporal, podemos afirmar:

- a) Por geralmente se tratar de traumas de alta energia, devemos iniciar atendimento pelo Advanced Trauma Life Support (ATLS).
- b) Em caso de otorragia volumosas, deve-se proceder com aspiração, seguido de arteriografia.
- c) Em caso de perfuração timpânica, a reavaliação só deve ser feita após 6 meses.
- d) Em casos de hemotímpano, deve-se reavaliar dentro de 8 semanas.
- e) A avaliação inicial deve ser feita com ressonância magnética do crânio.

Para responder às questões a seguir, leia o caso clínico abaixo.

Paciente AVNM, 26 anos, vítima de acidente automobilístico há aproximadamente 1 hora, foi trazido pelo SAMU para pronto atendimento. Após estabilização inicial feito pela equipe de emergência, a paciente foi submetida a exame de imagem, abaixo representado, devido ao mecanismo de trauma relatado pelos socorristas, e pela presença de sinal clínico equimose retroauricular. Diante disso, foi pedido o parecer do setor de otorrinolaringologia para o caso.

Figura 21. 1



Fonte: (PILTCHER, Otávio B. et al. Rotinas em Otorrinolaringologia. Porto Alegre: Artmed, 2015.)

25. Nomeie e explique o sinal clínico acima relatado pelos socorristas.

26. Classifique a fratura acima mostrada no exame de imagem.

27. Cite e explique outros 3 sinais e sintomas que podem ocorrer na paciente do caso acima, em decorrência do tipo de fratura representada.

A paciente do caso acima evoluiu em UTI. Após reavaliação 10 dias após o acidente, evoluiu com quadro sintomático de paralisia facial periférica e com sinais de irritação meníngea evidentes. Sabendo disso, responda as questões a seguir:

28. Pensando no tipo de trauma sofrido pela paciente, cite e explique a causa mais provável da meningite.

29. Explique qual conduta deve ser tomada, caso se confirme a complicação acima levantada.

30. No que tange à paralisia facial periférica da paciente, explique a melhor conduta a ser praticada.

RESPOSTAS E COMENTÁRIOS

1. **A resposta é c).** Otoliquorria, perda auditiva e paralisia facial podem ser consideradas frequentes complicações de fraturas de osso temporal. As demais alternativas não demonstram relação com este tipo de fratura (COSTA et al., 2013).
2. **A resposta é a).** Sinal de Battle pode ser descrito como hematoma na ponta da mastoide (COSTA et al., 2013).
3. **A resposta é e).** As demais alternativas apresentam sinais clínicos de fraturas de osso temporal. O nervo craniano mais comumente afetado nesse tipo de trauma é o facial. (COSTA et al., 2013).
4. **A resposta é c).** O velamento ocorre nas células da região da mastoide. O pneumoencéfalo ocorre na região temporal ipsilateral (COSTA et al., 2013).
5. **A resposta é e).** A classificação tradicional indica a relação entre a linha de fratura e o maior eixo da porção petrosa do osso temporal (COSTA et al., 2013).
6. **A resposta é e).** As causas mais comuns de fratura de osso temporal em civis são os acidentes automobilísticos, seguidos de agressões físicas, quedas e acidentes domésticos (PILTCHER, 2015).
7. **A resposta é d).** A maioria das fraturas são longitudinais, com cerca de 80% dos casos. As fraturas transversas respondem pelos 20% restantes (PILTCHER, 2015).
8. **A resposta é e).** Nas fraturas anteriores, há maior risco de lesão da artéria meníngea média (PILTCHER, 2015).
9. **A resposta é d).** Nos casos de comprometimento medial, a perda auditiva costuma ser completa, pelo acometimento do nervo coclear (PILTCHER, 2015).
10. **A resposta é a).** A sutura petrooccipital corre ao longo do eixo posterior do osso petroso, sendo visível de maneira constante em plano axial e coronal. Apresenta variações no seu contorno, e contém o seio petroso inferior (PILTCHER, 2015).
11. **A resposta é e).** A única sutura que não pertence a divisões anatômicas do osso temporal é a sutura occipital (PILTCHER, 2015).
12. **A resposta é c).** O ramo da artéria maxilar que está contida na fissura glaseriana é o ramo timpânico anterior (PILTCHER, 2015).
13. **A resposta é e).** O canal timpânico inferior é um canal intrínseco do osso temporal (PILTCHER, 2015).
14. **A resposta é d).** O nervo de Arnold é ramo do nervo vago, estando contido no canalículo mastóideo do osso temporal (PILTCHER, 2015).

15. **A resposta é b).** O nervo singular é ramo do nervo vestibular inferior, e é responsável pela inervação do canal semicircular posterior (PILTCHER, 2015).

16. **A resposta é c).** As paralisias faciais são mais comuns nos traumas Transversais, sendo essas situações as de maior gravidade. As paralisias imediatas são mais frequentes nas fraturas longitudinais. Os corticoides são amplamente usados nas paralisias traumáticas (PILTCHER, 2015).

17. **A resposta é d).** Nas fraturas mistas ou transversas com audição presente, a preferência é pela abordagem via fossa média combinada com um acesso transmastóideo (PILTCHER, 2015).

18. **A resposta é a).** O surgimento de meningite, principalmente quando tardia, pode sinalizar a presença de uma fístula de baixo débito ou oculta que passou despercebida na fase aguda (PILTCHER, 2015).

19. **A resposta é e).** O tratamento de escolha para fístulas liquóricas associadas ao trauma temporal é expectante, com repouso no leito, já que a maioria das fístulas melhora espontaneamente em até duas semanas. Se não ocorrer o fechamento espontâneo, o reparo cirúrgico está indicado (PILTCHER, 2015).

20. **A resposta é a).** A perda auditiva condutiva é a mais frequente, devido ao hemotímpano, perfuração timpânica ou disjunção de cadeia ossicular (PILTCHER, 2015).

21. **A resposta é b).** A artéria carótida interna geralmente não é lesada nas lesões de trauma de temporal. A principal lesão carotídea é a formação de fístulas carotidocavernosas. O tratamento de correção geralmente é feito de modo endovascular (PILTCHER, 2015).

22. **A resposta é c).** A perda auditiva mais frequente nesses casos é a neurosensorial, por lesão labiríntica direta (PILTCHER, 2015).

23. **A resposta é c).** A vertigem no trauma temporal pode ocorrer devido à concussão vestibular ou mesmo destruição labiríntica nas fraturas com lesão da cápsula ótica. Fístulas perilinfáticas também são associadas a tonturas, e alguns pacientes podem desenvolver um quadro semelhante à doença de Ménière tardiamente. Na maioria dos pacientes, a vertigem é autolimitada, resolvendo-se em até poucos meses após a lesão por compensação ou adaptação do sistema nervoso central (PILTCHER, 2015).

24. **A resposta é a).** Em casos de otorragia volumosa, deve-se proceder com tamponamento, seguido de arteriografia. Caso ocorra perfuração timpânica, deve-se ter uma segunda avaliação dentro de 3 meses. Em casos de hemotímpano, a reavaliação deve ser dentro de 3-4 semanas. O exame inicial para avaliar trauma temporal é a TC de Crânio (PILTCHER, 2015).

25. **A resposta é:** O sinal clínico acima representado é chamado de Sinal de Battle. Ele está presente em casos de Trauma de osso temporal, com presença de Fratura do mesmo, com extensão para região Mastóidea (PILTCHER, 2015).

26. **A resposta é:** Fratura transversa subtipo lateral à esquerda, que atinge o canal semicircular superior e o nervo facial em sua porção timpânica (PILTCHER, 2015).

27. **A resposta é:** Devido extensão para canal semicircular, o paciente pode apresentar, no decorrer da internação, perda auditiva e vertigem. Por acometer o Nervo Facial, a Paralisia Facial é uma complicação também esperada (PILTCHER, 2015).

28. **A resposta é:** A principal causa que deve ser pensada nesses casos é a presença de uma Fístula Liquórica. O surgimento de meningite, principalmente quando tardia, pode sinalizar a presença de uma fístula de baixo débito ou oculta que passou despercebida na fase aguda (PILTCHER, 2015).

29. **A resposta é:** As fístulas liquóricas, nesses casos, na maioria das vezes, são autolimitadas. A conduta inicial é expectante. Entretanto, em caso de persistência da mesma, está indicado o fechamento cirúrgico (PILTCHER, 2015).

30. **A resposta é:** Em casos de paralisia facial periférica tardia, a conduta expectante é preferível, devido à baixa evidência de resolução do quadro com tratamento cirúrgico. O uso de corticosteroides pode ser feito.

REFERÊNCIAS BIBLIOGRÁFICAS

COSTA, A. M. D. et al. Trauma dos ossos temporais e suas complicações: aspectos na tomografia computadorizada. **Radiol Bras**, São Paulo, v. 46, n. 2, p. 101- 105, Apr. 2013.

GASPARETTO E. L. Tomografia computadorizada no traumatismo cranioencefálico [editorial]. **Radiol Bras**. 2011;44(2): vii.

PILTCHER, O. B. et al. **Rotinas em Otorrinolaringologia**. Porto Alegre: Artmed, 2015.

CAPÍTULO XXII - BAROTRAUMA

Paulo de Tarso Moura Borges
Beatriz Pereira Martins
Gustavo Ramos Milheiro
DOI-Capítulo: 10.47538/AC-2021-10.22

QUESTÕES

1. (SPTC/FUNIVERSA – GO – 2015- ADAPTADA) A respeito das alterações produzidas pelos efeitos da pressão atmosférica, podemos afirmar:

- Mecanismos compensatórios, como o aumento da amplitude dos movimentos respiratórios, a maior produção de glóbulos vermelhos e o aumento na concentração de mioglobina, não estão presentes nos casos de exposição crônica a um ambiente de alta altitude.
- A denominada “doença das montanhas”, na forma aguda clássica, é caracterizada pela ocorrência de um quadro pulmonar agudo, de aparecimento brusco, que pode não ter sintomas prévios de alerta. Em alguns casos, o indivíduo parece estar se afogando em seus próprios líquidos, com sons que lembram gargarejo (edema agudo de pulmão).
- São baropatias produzidas pela exposição do indivíduo a situações de “altas pressões”: barotrauma, intoxicação pelos gases hiperbáricos, descompressão rápida, doença da descompressão e barotrauma pulmonar.
- É elemento fundamental do barotrauma, o aparecimento de bolhas no interior dos líquidos orgânicos, levando a um quadro clínico polimorfo e de gravidade variável.
- Baropatias são alterações provocadas no organismo pela permanência em locais de baixa ou alta pressão, bem como as decorrentes de variações bruscas de pressão ambiental; também são incluídas as alterações produzidas pelas ondas de choque das explosões.

2. Assinale a alternativa que apresenta uma baropatia que ocorre por exposição continuada e prolongada a ambientes de baixa pressão:

- Doença de Monge.
- Forma clássica da doença das montanhas.
- Edema pulmonar das grandes altitudes.
- Barotrauma.
- Doença da descompressão.

3. Considere os seguintes acometimentos clínicos: vertigem, náusea, hipoacusia neurosensorial permanente e tinnitus. Assinale a alternativa que indica quais deles podem ocorrer em um barotrauma:

- Vertigem, apenas.
- Vertigem e náuseas, apenas.
- Tinnitus, apenas.
- Vertigem e tinnitus, apenas.
- Todos.

4. Qual dos sintomas abaixo não é característico de um barotrauma severo?

- Zumbido intenso.

- b) Sensação de ouvido cheio.
c) Vertigem.
d) Ruptura de membrana timpânica.
e) Otalgia severa.
5. São os possíveis achados clínicos encontrados em uma lesão por barotrauma, exceto?
a) Retração da membrana timpânica.
b) Ausência de ingurgitamento vascular (hiperemia exclusivamente na periferia da membrana timpânica).
c) Áreas hemorrágicas (na periferia ou cabo do martelo).
d) Orelha média com nível líquido ou bolhas (transudato).
e) Hemotímpano e perfuração.
6. Qual dos sintomas abaixo não é característico de um mínimo barotrauma?
a) Leve otalgia.
b) Sensação de ouvido cheio.
c) Zumbido com baixo volume.
d) Vertigem.
e) Diminuição da audição.
7. Sobre o barotrauma e suas complicações, assinale a alternativa incorreta:
a) O mergulhador percebe a hipoacusia quando regressa à superfície ou algumas horas após o mergulho.
b) A hipoacusia geralmente é acompanhada por *tinnitus* e sensação de plenitude auricular.
c) A vertigem é pouco frequente, mas contínua e de forte intensidade; além disso, pode ser o único sintoma.
d) As náuseas, quando presentes, raramente são suficientemente severas para causarem vômitos.
e) A existência de vertigens persistentes ou episódicas durante vários dias são altamente sugestivas de fístula da janela redonda ou da janela oval.
8. Considere estes três mecanismos principais de lesão do ouvido no barotrauma:
I. Ruptura da membrana do labirinto.
II. Fístula da janela redonda ou da janela oval sem perda de perilinfa.
III. Hemorragia do ouvido externo.
Quais deles estão descritos corretamente? Assinale a alternativa correta:
a) Apenas I.
b) I e II.
c) II e III.
d) Todos.
e) Nenhum.
9. Analise as proposições abaixo sobre barotraumas e assinale a alternativa correta:
I. A lesão ocorre por variações de pressão do ouvido médio que são transmitidas à cóclea através da janela oval e da janela redonda.
II. A janela oval é mais frequentemente alvo de lesão devido a possuir uma fina membrana.

III. A membrana da janela redonda está protegida pela platina do estribo e pelo ligamento anular.

- a) Apenas I está correta.
- b) Apenas II está correta.
- c) I e III estão corretas.
- d) I e II estão corretas.
- e) Todas estão corretas.

10. A prática de mergulho induz patologias típicas do mergulhador. Sobre esse assunto, leia as afirmações a seguir e marque a alternativa incorreta:

- a) Elas podem ser causadas pelas variações de pressão, no caso de um barotrauma.
- b) Podem ser causadas também pela simples exposição do canal auditivo externo à água fria.
- c) Podem ser causadas pela sua exposição à água contaminada.
- d) O aumento da umidade e remoção da sua camada lipídica protetora predispõe a otite externa.
- e) Podem ser causadas também pela simples exposição do canal auditivo externo à água quente.

11. Sobre os acometimentos de barotraumas em ouvido médio, assinale a alternativa incorreta:

- a) O barotrauma mais frequente é o do ouvido médio.
- b) A disfunção da tuba auditiva impossibilita a equalização entre a pressão exterior e o ouvido médio.
- c) Manifesta-se com hiperemia da membrana timpânica numa forma moderada e com a ruptura do tímpano, de forma branda.
- d) A ruptura do tímpano pode acontecer nos primeiros 3 a 5 metros de profundidade.
- e) A realização de mergulhos pouco profundos não previne a ocorrência de barotrauma.

12. Sobre o barotrauma da orelha interna, assinale a alternativa incorreta:

- a) Ocorre pela transmissão das variações de pressão do ouvido médio ao ouvido interno através da janela oval e da janela redonda.
- b) A janela redonda é a que mais frequentemente fissa e leva à formação de uma fístula de perilinfa com conseqüente lesão do ouvido interno.
- c) Apresenta-se caracteristicamente acompanhado de vertigem e hipoacusia neurosensorial.
- d) O barotrauma dos seios perinasais deve-se a uma disfunção dos *ostia*, com diminuição da sua permeabilidade e impossibilitando a equalização da pressão com a nasofaringe.
- e) Congestão e edema da mucosa do seio não são achados desse tipo de patologia.

13. Como é realizado o diagnóstico do barotrauma?

14. Explique a etiologia mais frequente do barotrauma e as possíveis complicações.

15. Descreva resumidamente como devem ser medidas adotadas para tratamento e prevenção adequados do barotrauma.

RESPOSTAS E COMENTÁRIOS

1. **A resposta é e).** Em [A] mecanismos compensatórios, como o aumento da amplitude dos movimentos respiratórios, a maior produção de glóbulos vermelhos, o aumento do número de capilares “permeáveis” e o aumento na concentração de mioglobina, estão presentes nos casos de exposição crônica a um ambiente de alta altitude. Em [B] o mal das montanhas agudo acomete indivíduos que moram ao nível do mar e que sobem a uma altitude moderada, em 1 a 2 dias. Isto resulta na falta de ar, aumento do ritmo cardíaco e consequente cansaço. Aproximadamente 20% dos indivíduos sentem dores de cabeça, náuseas, vômitos e insônia. O extenuante exercício físico leva a uma piora dos sintomas. A maior parte das pessoas recupera-se dentro de poucos dias. Esta perturbação tem uma maior prevalência entre os jovens, do que entre as pessoas mais velhas. Em [C] não são baropatias produzidas pela exposição do indivíduo a situações de “altas pressões”: descompressão rápida e doença da descompressão. Em [D] não é elemento fundamental, na sua ocorrência, o aparecimento de bolhas no interior dos líquidos orgânicos, levando a um quadro clínico polimorfo e de gravidade variável conforme a profundidade e o tempo de permanência submerso (MEUDAL, 2019).

2. **A resposta é a).** O mal da montanha, também conhecido como doença das alturas ou hipobaropatia, é uma condição patológica relacionada com os efeitos da altitude nos humanos, causada por exposição aguda à baixa pressão parcial de oxigênio a altas altitudes. Ocorre normalmente acima dos 2400 metros de altitude (CALDEIRA et al., 2016).

3. **A resposta é e).** Todos podem ocorrer em um barotrauma (VERNICK et al., 2018).

4. **A resposta é b).** A sensação de ouvido cheio é evidenciada em casos de barotrauma mínimo (VERNICK et al., 2018).

5. **A resposta é b).** Os achados à otoscopia são proporcionais aos sintomas, com variação desde a retração da MT até uma hemorragia (hemotímpano). O aspecto pode variar com uma congestão da MT, hiperemia da MT periféricamente e no cabo do martelo, áreas da MT com hemorragia, presença de líquido na OM ou até bolhas, transudatos, hemotímpano e até perfuração de MT, nos casos mais graves (SIH, 2013).

6. **A resposta é d).** A vertigem é um sintoma relacionado com barotrauma severo (VERNICK et al., 2018).

7. **A resposta é c).** A vertigem é frequente, transitória e moderada e raramente se apresenta como único sintoma (CALDEIRA et al., 2016).

8. **A resposta é a).** Consideram-se três mecanismos principais de lesão do ouvido interno: ruptura da membrana do labirinto, fístula da janela redonda ou da janela oval com perda de perilinfa e hemorragia do ouvido interno (CALDEIRA et al., 2016).

9. **A resposta é a).** A lesão ocorre por variações de pressão do ouvido médio que são transmitidas à cóclea através da janela oval e da janela redonda. Esta última é mais frequentemente alvo de lesão devido a possuir uma fina membrana enquanto a membrana

da janela oval está protegida pela platina do estribo e pelo ligamento anular (CALDEIRA et al., 2016).

10. **A resposta é e).** A temperatura da água em contato com o ouvido externo que predispõe ao surgimento de patologias em mergulhadores é a água fria (CALDEIRA et al., 2016).

11. **A resposta é c).** Manifesta-se com hiperemia da membrana timpânica numa forma moderada e com a ruptura do tímpano no seu modo mais severo (CALDEIRA et al., 2016).

12. **A resposta é e).** O barotrauma dos seios perinasais deve-se a uma disfunção dos *ostia*, com diminuição da sua permeabilidade e impossibilitando a equalização da pressão com a nasofaringe, o que provoca congestão e edema da mucosa do seio e/ou hemossinus (CALDEIRA et al., 2016).

13. O diagnóstico é clínico pela história de dor e perda de audição, durante ou imediatamente após exposição à variação de pressão atmosférica, correlacionando-a ao exame físico que evidenciará irritação ou danos teciduais (VERNICK et al., 2018).

14. A etiologia mais frequente é por voo. A pressão barométrica externa diminui à medida que o avião sobe. Normalmente a alteração é gradual e equilibrada pela deglutição ou absorção de ar pela mucosa do ouvido médio. O oposto deve ocorrer na descida. Quando isso não ocorre, a membrana timpânica é forçada medialmente e esticada. Isso pode levar a formação de exsudatos de líquidos no ouvido médio, contusões ou sangramentos, e ocasionalmente, ruptura na membrana timpânica (VERNICK et al., 2018).

15. Manobras de equalização de pressão frequentes durante os voos e nos mergulhos. Descongestionantes nasais. Aplica-se um spray e, após alguns minutos, repete-se a aplicação a fim de aumentar a probabilidade de alcançar a nasofaringe e atuar na tuba auditiva. Retornar para altitude anterior, quando possível, caso não consiga equalizar a pressão com manobra de Valsava. Utilização de descongestionante sistêmico 30 minutos antes do mergulho/voo. Tratamento de IVAS e Rinite. Afastamento de voos e mergulhos até a melhora do quadro. Evitar voos logo em seguida de um mergulho. Tubos de ventilação podem ser utilizados em pacientes com má função tubária que voam com frequência (VERNICK et al., 2018).

REFERÊNCIAS BIBLIOGRÁFICAS

CALDEIRA, F. M. E.; SIMÃO, M. A. A. C.; DIAS, Ó. P. A Prática do Mergulho e a Patologia ORL – Barotrauma. 2016. Disponível em: <https://repositorio.ul.pt/bitstream/10451/26574/1/FilipeMCaldeira.pdf>. Acesso em: 15 de abril. 2020.

MELDAU, D. C. Mal das Montanhas. 2019. Disponível em: < <http://bit.do/fbXQU> >. Acesso em: 30 set. 2019. Disponível em: <https://www.infoescola.com/doencas/mal-das-montanhas>. Acesso em: 17-09-2021.

SIH, T.; ARAUJO, E.; ROSENFELD, R. Barotrauma e a Viagem de Avião. 2013. XI **Manual de Otorrinolaringologia Pediátrica da IAPO**. Disponível em: Acesso em: http://www.iapo.org.br/manuals/XI%20Manual%20IAPO%20GN1_v3%2022.pdf. Acesso em 17 de setembro de 2021.

VERNICK, D. M. et al. Ear Barotrauma. Postado em: Junho 2018. Atualizado: Março 2020. **UpToDate Inc**. Disponível em: <http://www.uptodate.com/>. Acesso em: 13 abril 2020.

SEÇÃO III – RINOLOGIA



CAPÍTULO XXIII - ANATOMIA NASOSSINUSAL

Victor Eulálio de Sousa Campelo
Gabriela Mariane de Paiva
Vinícius Veras Pedrosa
DOI-Capítulo: 10.47538/AC-2021-10.23

QUESTÕES

1. (Fundação CEFETBAHIA/ Centro Federal de Educação Tecnológica da Bahia- CEFETBAHIA- 2017) Em relação à anatomia/fisiologia nasal e dos seios paranasais, assinale a alternativa correta:
 - a) As artérias etmoidais anteriores e posteriores pertencem ao sistema carotídeo externo.
 - b) Células do *Agger nasi* têm relação direta com os seios esfenoidais em sua porção anterior
 - c) Células de Onodi são projeções das células etmoidais que alcançam os seios frontais, na região supraorbitária.
 - d) Os seios maxilares, em seu desenvolvimento, alcançam o assoalho da fossa nasal por volta dos 4 anos de idade.
 - e) Os seios esfenoidais apresentam íntimo contato com os seios cavernosos, por onde passam a artéria carótida interna e o nervo abducente.

2. Em relação às regiões inervadas no nariz e seios paranasais, assinale a alternativa correta:
 - I- O suprimento nervoso da metade posteroinferior até os dois terços da túnica mucosa é, principalmente, proveniente do nervo maxilar, por meio do nervo nasopalatino para o septo, e dos ramos nasais laterais posteriores do nervo palatino maior para a parede lateral.
 - II- Sua porção anterossuperior é suprida pelos nervos etmoidais anterior e posterior, ramos do nervo nasociliar proveniente do nervo trigêmeo (NC5).
 - a) Está correto o que se afirma em I e II.
 - b) Está incorreto o que se afirma em I e II.
 - c) Está correto o que se afirma em I e incorreto o que se afirma em II.
 - d) Está correto o que se afirma em II e incorreto o que se afirma em I.
 - e) Está incorreto o que se afirma em I e II.

3. (IBFC-Prefeitura de Cabo de Santo Agostinho - PE - Médico Otorrinolaringologista-2019) Em relação à vascularização nasal, assinale a alternativa incorreta.
 - a) As artérias etmoidais anteriores e posteriores são ramos da artéria oftálmica.
 - b) A artéria oftálmica é ramo da carótida interna.
 - c) A artéria maxilar é ramo da carótida externa.
 - d) A artéria nasal lateral e nasosseptal são ramos da artéria oftálmica.
 - e) A artéria maxilar é ramo da carótida interna.

4. (Residência Médica – ISCMC/HUC/HMSB) Com relação à cirurgia endoscópica nasal, célula de Onodi é:
 - a) A célula mais anterior do etmoide.
 - b) A célula infraorbitária.
 - c) Uma célula dentro do seio frontal.

- d) A pneumatização de células etmoidais posteriores lateral e superior ao esfenóide.
- e) Uma célula da placa cribiforme.

5. Com relação à fossa pterigopalatina. Assinale a alternativa incorreta:

- a) A fossa pterigopalatina é um espaço piramidal alongado abaixo da órbita.
- b) Sua extremidade superior se abre na fissura orbitária superior.
- c) Está localizada entre o processo pterigoide do osso esfenóide, posteriormente, a lâmina vertical do osso palatino, medialmente, e anteriormente, pela parede posterior do osso maxilar.
- d) A fossa contém os ramos terminais da artéria maxilar, nervo maxilar (V2) e o gânglio pterigopalatino.
- e) A maxila situa-se à frente, e seu teto é formado pela asa maior do esfenóide.

6. Sobre o Seio Esfenoidal, analise as afirmações a seguir e assinale a alternativa correta.
I- Grau de pneumatização do seio esfenoidal varia consideravelmente, podendo alcançar outras estruturas como o clivus e o *foramen lacerum*.

II- O seu óstio encontra-se, em geral, no recesso esfenóetmoidal, medialmente à concha média.

III- Apresenta importantes estruturas nervosas e vasculares adjacentes a ele: em posição superolateral, encontra-se o nervo óptico; lateralmente, encontra-se a artéria carótida interna e o forame redondo, por onde emerge o ramo maxilar do nervo trigêmeo (NC5).

IV- Superiormente, está a sela túrcica, que contém a hipófise.

- a) Apenas as afirmações I, III e IV são verdadeiras.
- b) Apenas as afirmações I, II e III são verdadeiras.
- c) Apenas as afirmações I e IV são verdadeiras.
- d) Apenas as afirmações III e IV são verdadeiras.
- e) Apenas a afirmação I é verdadeira.

7. Em relação às proposições a seguir, assinale V ou F para verdadeiro ou falso, respectivamente. Em seguida, assinale a alternativa correta.

- A pirâmide nasal é a parte saliente e está localizada no terço superior da face.
 - Tem a forma triangular, com duas faces externas limitadas. Superiormente, pela linha supraorbitária, inferiormente, pelo sulco nasolabial, e lateralmente, pelos sulcos nasopalpebral e nasogeniano. Além de uma face interna que corresponde às fossas nasais.
 - A pirâmide é constituída pelas partes óssea, cartilaginosa, fibrosa e muscular.
 - A pirâmide óssea é constituída pelos ossos nasais, maxilar superior, frontal e osso etmoide.
 - A pirâmide cartilaginosa é formada pelas cartilagens superiores, inferiores e acessórias.
- a) FVVFF.
 - b) VFVFF.
 - c) VVVFF.
 - d) FFVVV.
 - e) VFVFF.

8. (Residência Médica – ISCMC/HUC/HMSB) Em relação à vascularização do nariz, assinale a alternativa correta:

- a) Apenas pela carótida externa.

- b) Apenas pela carótida interna.
- c) Pela carótida externa e vasos da base do crânio, na linha média.
- d) Pela carótida externa e carótida interna, com exceção da artéria oftálmica.
- e) Apenas pela carótida externa e carótida interna.

9. Em relação à artéria esfenopalatina, assinale a alternativa incorreta:

- a) O ramo da artéria oftálmica, ramo da artéria carótida interna, origina a artéria esfenopalatina.
- b) A artéria esfenopalatina passa através do forame esfenopalatino e fornece ramos que irrigam a mucosa da parede nasal lateral e septal.
- c) A ligadura da artéria esfenopalatina é procedimento bastante eficaz no tratamento definitivo das epistaxes graves.
- d) É o ramo mais importante desta artéria na vascularização nasal.
- e) A artéria esfenopalatina divide-se em dois ramos: artéria nasal posterior lateral e artéria septal posterior.

10. Em relação à anatomia nasal, assinale a alternativa incorreta:

- a) As Coanas são duas aberturas ovais que promovem a comunicação das fossas nasais com a rinofaringe.
- b) As conchas nasais dividem a parede lateral em três meatos (superior, médio e inferior). O inferior é o maior e está situado entre a concha inferior e o assoalho nasal, e em sua porção anterior, encontramos a abertura do ducto nasolacrimal.
- c) A bolha etmoidal representa a projeção de parte das células posteriores, que têm sua drenagem logo acima da bolha etmoidal.
- d) Vestíbulo e válvula nasal terminam na borda livre da cartilagem lateral superior, que constitui a válvula nasal, que é responsável por mais de 50% da resistência do fluxo aéreo entre o meio ambiente e o alvéolo pulmonar.
- e) As narinas são as entradas que se abrem no vestíbulo. Elas estão abaixo das cartilagens laterais inferiores, até a borda livre das cartilagens laterais superiores (válvula nasal), revestidas de pele com pelos (vibrissas), glândulas sebáceas e sudoríparas em sua porção caudal.

11. Com relação à artéria etmoidal anterior (AEA) e a artéria etmoidal posterior (AEP), analise as afirmações a seguir e assinale a alternativa correta.

- A AEA irriga as células etmoidais anteriores, seio frontal, emite vasos meníngeos em seu trajeto na fossa olfatória e desce para a fossa nasal.
 - A AEP constitui importante ponto de reparo anatômico utilizado para localização do seio frontal e da base anterior do crânio.
 - AEP segue pelo canal etmoidal posterior e atinge a fossa nasal pela lâmina crivosa.
 - Tanto a AEA quanto a AEP correm no sentido inferior, medial e anterior, até chegarem à lâmina crivosa e fóvea etmoidal.
- a) FVVF.
 - b) VFVV.
 - c) VVVF.
 - d) FFVV.
 - e) VFVF.

12. (IDECAN - 2017 - CBM-DF - 2º Tenente - Médico Otorrinolaringologia) Sobre as rinosinusites, que se definem como inflamação da mucosa de um ou mais seios paranasais, marque V para as afirmações verdadeiras e F para as falsas.

() Os seios etmoidais são os únicos já aerados nos recém-nascidos. O seio esfenoidal é visualizado na radiografia aos cinco anos. Os seios frontais são rudimentares nos recém-nascidos e aerados aos quatro anos.

() Não é necessário solicitar exame radiográfico para o diagnóstico de sinusite bacteriana aguda na infância. O diagnóstico é clínico. Seu tratamento de escolha é com amoxicilina e a duração é individualizada.

() A presença de rinorreia fétida, unilateral, mucopurulenta ou sanguinolenta deve alertar para o diagnóstico diferencial de corpo estranho nasal.

() A celulite orbitária leva ao comprometimento da órbita, com proptose, limitação da mobilidade ocular e edema de conjuntiva. A causa mais comum de celulite orbitária na infância é a sinusite esfenoidal. A sequência está correta em:

- a) VVVV
- b) VFVF
- c) FFVV
- d) FVVF
- e) FFFF

13. Os seios paranasais são cavidades aéreas que ajudam na circulação do ar que é inspirado e expirado pelo sistema respiratório. Eles estão situados ao redor da cavidade nasal, e são todos pareados e algumas vezes simétricos, sendo sempre bilaterais. Assinale a alternativa que não corresponde a um seio paranasal.

- a) Externos.
- b) Maxilares.
- c) Frontais.
- d) Esfenoidais.
- e) Etmoidais.

14. O seio esfenoidal drena para:

- a) Bula etmoidal.
- b) Recesso esenoetmoidal.
- c) Meato nasal inferior.
- d) Hiato semilunar.
- e) Nenhuma das anteriores.

15. (INSTITUTO AOCP- Prefeitura de Vitória - ES - Médico Otorrinolaringologista - 2019) O infundíbulo etmoidal é um espaço tridimensional que tem como limite medial e lateral, respectivamente:

- a) O processo uncinado e a lâmina papirácea.
- b) A lâmina papirácea e a bula etmoidal.
- c) A concha média e o processo uncinado.
- d) A bula etmoidal e lamela basal.
- e) Nenhuma das anteriores.

RESPOSTAS E COMENTÁRIOS

- 1. A resposta é letra d).** Acima da porção anterior da concha média há uma elevação (“agger nasi”), que limita anteriormente a projeção das células etmoidais anteriores. As artérias etmoidais anteriores e posteriores pertencem ao sistema carotídeo interno. A célula etmoidal posterior pode se desenvolver muito, e se posicionar lateral, superior ou posteriormente ao seio esfenóide, ocorrendo em cerca de 10% dos casos. São chamadas de células de Onodi, as quais estão intimamente relacionadas ao nervo óptico e à artéria carótida interna. O seio esfenoidal podendo estar em íntima relação com fossas cerebrais média e posterior, nas suas porções posterior, lateral e superior. A parede lateral também está relacionada com artéria carótida interna, que em alguns casos não está coberta por osso. Apresenta ainda, íntima relação com a hipófise, em sua parte posterossuperior, e com o nervo óptico lateralmente. (CALDAS NETO et al., 2011). Ao nascimento, a criança apresenta o labirinto etmoidal e o seio maxilar rudimentares e em forma de fenda, que se desenvolvem até os quinze anos de idade. Ainda no primeiro ano de vida, o seio maxilar caminha para baixo da órbita, sem alcançar o canal do nervo infraorbitário. No segundo ano, com a pneumatização do seio, este atinge o canal e nos dois anos seguintes, o ultrapassa. (Seminário: Anatomia Endoscópica do Nariz e dos Seios Paranasais, 2006).
- 2. A resposta é letra c).** Sua porção anterossuperior é suprida pelos nervos etmoidais anterior e posterior, ramos do nervo nasociliar, proveniente do nervo oftálmico (V1). (Seminário: Anatomia Endoscópica do Nariz e dos Seios Paranasais, 2006).
- 3. A resposta é letra e).** A artéria maxilar vasculariza as estruturas profundas da face. É a maior dos dois ramos terminais da artéria carótida externa, surge atrás do pescoço e da mandíbula, e é no princípio envolvida na substância da glândula parótida, ramo da carótida externa. (Seminário: Anatomia Endoscópica do Nariz e dos Seios Paranasais, 2006).
- 4. A resposta é letra d).** A célula etmoidal posterior pode se desenvolver muito e se posicionar lateral, superior ou posteriormente ao seio esfenóide, ocorrendo em cerca de 10% dos casos. São chamadas de células de Onodi, as quais estão intimamente relacionadas ao nervo óptico e à artéria carótida interna, onde ocorre com maior incidência lesões a tais estruturas (Seminário: Anatomia Endoscópica do Nariz e dos Seios Paranasais, 2006).
- 5. A resposta é letra b).** A fossa pterigopalatina é um espaço piramidal alongado abaixo da órbita. Sua extremidade superior abre-se na fissura orbitária inferior. Sua extremidade inferior é fechada, exceto pelo forame esfenopalatino. Lateralmente, abre-se na fossa infratemporal. Está localizada entre o processo pterigoide do osso esfenóide, posteriormente, pela lâmina vertical do osso palatino, medialmente, e anteriormente, pela parede posterior do osso maxilar. A maxila situa-se à frente e seu teto é formado pela asa maior do osso esfenóide. Comunica-se lateralmente com a fossa infratemporal, através da fissura pterigomaxilar, medialmente com a cavidade nasal, pelo forame esfenopalatino, e em sua região posterossuperior, com a fossa média do crânio, através do forame redondo. A fossa contém os ramos terminais da artéria maxilar, nervo maxilar (V2) e o gânglio pterigopalatino. (Seminário: Anatomia Endoscópica do Nariz e dos Seios Paranasais, 2006).

6. **A resposta é letra a).** A fossa pterigopalatina é um espaço piramidal alongado abaixo da órbita. Sua extremidade superior abre-se na fissura orbitária inferior. Sua extremidade inferior é fechada, exceto pelo forame esfenopalatino. Lateralmente, abre-se na fossa infratemporal. Está localizada entre o processo pterigoide do osso esfenóide, posteriormente, pela lâmina vertical do osso palatino, medialmente, e anteriormente, pela parede posterior do osso maxilar. A maxila situa-se à frente e seu teto é formado pela asa maior do esfenóide. A fossa contém os ramos terminais da artéria maxilar, nervo maxilar (V2) e o gânglio pterigopalatino (Seminário: Anatomia Endoscópica do Nariz e dos Seios Paranasais, 2006).

7. **A resposta é letra a).** O grau de pneumatização do seio esfenoidal varia consideravelmente, podendo alcançar outras estruturas como o clivus e o foramen lacerum. Anteriormente, a pneumatização pode envolver o septo em posição anterolateral, na base do processo pterigoideo. O seu óstio encontra-se, em geral, no recesso esfenoetmoidal, medialmente à concha superior ou suprema. Apresenta importantes estruturas nervosas e vasculares adjacentes a ele: em posição superolateral, encontra-se o nervo óptico, lateralmente, encontram-se a artéria carótida interna e o forame redondo, por onde emerge o ramo maxilar do nervo trigêmeo (V2). Inferiormente, localiza-se o forame pterigoide, por onde emerge o nervo vidiano (formado pelos nervos petrosos profundo (fibras simpáticas) e maior (fibras parassimpáticas), e atravessa o CV, o qual é um parâmetro anatômico importante durante o acesso endoscópico à fossa pterigopalatina). Superiormente, está a sela túrcica, que contém a hipófise (PILTCHER, 2015)

8. **A resposta é letra e).** O suprimento sanguíneo das fossas nasais origina-se das artérias carótidas interna e externa, sendo esta a principal responsável pela vascularização nasal. (Epistaxe Seminários ORL HCFMUSP - 2013).

9. **A resposta é letra a).** A artéria esfenopalatina é ramo terminal da 3ª divisão da artéria maxilar interna, que se origina da artéria carótida externa. A artéria esfenopalatina recebe este nome ao passar pelo forame esfenopalatino, situado um pouco acima da cauda óssea da concha média e fornece dois ramos: a artéria nasal posterior lateral e artéria septal posterior, que irrigam a mucosa da parede nasal lateral e septal. A artéria esfenopalatina é o ramo mais importante desta artéria na vascularização nasal. O gânglio pterigopalatino supre, com inervação parassimpática, a glândula lacrimal, as glândulas mucosas do nariz, nasofaringe, seios paranasais e palato (Epistaxe Seminários ORL HCFMUSP - 2013).

10. **A resposta é letra c).** A bolha etmoidal representa a projeção de parte das células anteriores e médias, que drenam logo acima da bolha etmoidal (CALDAS NETO et al., 2011).

11. **A resposta é letra b).** A artéria etmoidal anterior (AEA) constitui importante ponto de reparo anatômico, utilizada para localização do seio frontal e da base anterior do crânio. E a artéria etmoidal posterior, (AEP) segue pelo canal etmoidal posterior, atingindo a fossa nasal pela lâmina crivosa. A AEA irriga as células etmoidais anteriores, seio frontal, emite vasos meníngeos em seu trajeto na fossa olfatória e desce para a fossa nasal. Tanto a AEA quanto a AEP correm no sentido inferior, medial e anterior, até

chegarem à lâmina crivosa e fóvea etmoidal. (Epistaxe Seminários ORL HCFMUSP - 2013).

12. **A resposta é letra a).** Os seios etmoidais são os únicos já aerados nos recém-nascidos. O seio esfenoidal é visualizado na radiografia aos cinco anos. Os seios frontais são rudimentares nos recém-nascidos e aerados aos quatro anos. Não é necessário solicitar exame radiográfico para o diagnóstico de sinusite bacteriana aguda na infância, o diagnóstico é clínico. Seu tratamento de escolha é com amoxicilina e a duração é individualizada. A presença de rinorreia fétida, unilateral, mucopurulenta ou sanguinolenta deve alertar para o diagnóstico diferencial de corpo estranho nasal. A celulite orbitária leva ao comprometimento da órbita, com proptose, limitação da mobilidade ocular e edema de conjuntiva. A causa mais comum de celulite orbitária na infância é a sinusite esfenoidal. (Nariz e Seios Paranasais: Evolução, 2001, Vol. 5, Num. 4).

13. **A resposta é letra a).** Os humanos possuem vários seios localizados na face, divididos em subgrupos que são nomeados pelos respectivos ossos que se encontram. Estes são: o seio frontal, que se situa na região do osso frontal. Os seios maxilares, os quais ocupam grande parte do osso maxilar, são os maiores seios aéreos nasais e possuem uma forma piramidal, em que a base é formada pela parede lateral da cavidade nasal. Os seios etmoidais, formados por pequenas células situadas no corpo do osso etmoide, e por fim, os seios esfenoidais, que se situam no corpo do osso esferoide, ao centro do crânio. (Seminário: Anatomia Endoscópica do Nariz e dos Seios Paranasais, 2006).

14. **A resposta é letra b).** A secreção drena para os óstios dos seios esfenoidais, descrevendo um padrão em espiral, e daí para o recesso esferoetmoidal (CALDAS NETO, 2011).

15. **A resposta é letra a).** O processo uncinado é uma estrutura óssea delgada que está orientada no sentido anterossuperior para posteroinferior, apresentando o formato de um bumerangue. A borda superoposterior é côncava e é paralela à superfície anterior da bula etmoidal. Entre a bula etmoidal e o processo uncinado, na sua borda livre, existe uma fenda (espaço bidimensional), chamada de hiato semilunar inferior, que corresponde à passagem para o infundíbulo etmoidal. A porção mais superior do processo uncinado, em geral, não é visualizável, pois se encontra recoberta pela inserção vertical da concha média. Essa porção pode apresentar três diferentes tipos de inserção: 1) Lateralmente, na lâmina papirácea. Consequentemente, o infundíbulo é fechado superiormente em fundo cego, denominado recesso terminal. Neste caso, o infundíbulo etmoidal e o recesso frontal estão separados e, portanto, o recesso frontal se abre no meato médio entre o infundíbulo e a concha média. É o local de inserção mais frequente. 2) Base do crânio (teto do etmoide). 3) Concha média. (Seminário: Anatomia Endoscópica do Nariz e dos Seios Paranasais, 2006).

REFERÊNCIAS BIBLIOGRÁFICAS

- 1- **Anatomia Endoscópica do Nariz e dos Seios Paranasais**, 2011. Disponível em: http://www.otorrinousp.org.br/imageBank/seminarios/seminario_73.pdf
- 2- CALDAS NETO, Silvio et al. **Tratado de otorrinolaringologia**, volume 2 : fundamentos. 2. ed. São Paulo: Roca, 2011. 4 v.
- 3- **Epistaxe Seminários**. Otorrinolaringologia HCFMUSP – 2013. Disponível em: http://www.otorrinousp.org.br/imagebank/seminarios/seminario_69.pdf
- 4- **Nariz e Seios Paranasais: Evolução**, 2001, Vol. 5, Num. 4). Disponível em: http://arquivosdeorl.org.br/conteudo/pdfForl/2001_0504_07.pdf
- 5- PILTCHER, Otavio B. et al. **Rotinas em Otorrinolaringologia**. Porto Alegre: Artmed, 2015. p. 122-23.

CAPÍTULO XXIV - FISILOGIA NASOSSINUSAL

Victor Eulálio Sousa Campelo
Sávia Silva Moraes
Donizete Tavares da Silva
Marcos Henrique de Oliveira Moraes
DOI-Capítulo: 10.47538/AC-2021-10.24

QUESTÕES

1. (CEFET/BAHIA - 2017) Em relação à anatomia/fisiologia nasal e dos seios paranasais, é correto afirmar que
 - a) as conchas inferior, média e superior pertencem ao osso etmoide.
 - b) o meato médio recebe as aberturas dos seios maxilar, frontal, do grupo anterior e posterior das células etmoidais.
 - c) a primeira lamela corresponde à concha inferior, a segunda lamela é o processo uncinado, a terceira lamela é a bula etmoidal e a quarta é a lamela basal da concha média.
 - d) a frequência do batimento ciliar durante a rinossinusite purulenta está reduzida ou ausente, mas a função ciliar retorna à quase normalidade após a remoção da secreção com solução salina.
 - e) o muco nasal é composto por duas camadas: uma periciliar, que é mais espessa e envolve os cílios (fase gel), e outra camada delgada e de baixa viscosidade, que desliza sobre a camada periciliar (fase sol).
2. (Gestão de Concursos/Pref. Uberaba/MG – 2016 - Modificada) Assinale a alternativa que indica uma célula etmoidal que mantém relação com o esfenóide
 - a) Haller.
 - b) Bula etmoidal.
 - c) Onodi.
 - d) Agger nasi.
 - e) Células frontais.
3. (VUNESP/ Pref. Sertãozinho/SP – 2016) Quanto à fisiologia do nariz e dos seios da face, é correto afirmar que
 - a) Espirros são resultados de estímulos químicos e mecânicos na mucosa nasal e são mediados pelo nervo vago, pelo sistema nervoso autônomo e pelos músculos respiratórios.
 - b) O principal controle da secreção nasal é autônomo, e a estimulação simpática aumenta a sua produção.
 - c) A resistência nasal ao ar inspirado aumenta no decúbito dorsal, bem como no mesmo lado do decúbito lateral.
 - d) A conexão entre o sistema olfatório e o trigeminal ocorre no bulbo olfatório.
 - e) As glândulas seromucosas tuboalveolares são as maiores produtoras de muco nos seios da face.
4. (UFG/ Pref. Caldas Novas/GO – 2016 - Modificada) Em relação à fisiologia nasal, é sabido que o clearance mucociliar é fundamental para a manutenção da saúde e da defesa do organismo. Desse modo,

- a) A mucosa nasal de 160 cm² secreta, a cada dia, cerca de 20-40 ml de muco.
- b) Os cílios são sensíveis a efeitos da temperatura, trabalhando melhor entre 35 e 40 °C; acima e abaixo destas temperaturas, o batimento diminui.
- c) A taxa de transporte mucociliar é 1-2 mm/h logo atrás da porção anterior do corneto inferior, aumentando para 8-10 mm/h na porção posterior do corneto inferior.
- d) A principal anormalidade, na fibrose cística, está nos cílios.
- e) A secreção mucosa é regulada predominantemente pelo sistema simpático.

5. Em alguns indivíduos, a depuração mucociliar pode estar lentificada por inúmeros fatores. Assinale a alternativa que não corresponde a um desses fatores:

- a) Cigarro;
- b) Trauma físico;
- c) Infecções virais;
- d) Desidratação;
- e) Secreções minimamente viscosas;

6. (STRATEGIC/Pref. Boa Vista/RR – SMAG – 2020 - Modificada) Diferentes vasos sanguíneos são responsáveis pela rica irrigação da cavidade nasal, aquecendo o ar que se respire. Essa irrigação é formada pelo sistema carotídeo externo e interno. A artéria oftálmica, ramo da artéria carótida interna, fornece os seguintes ramos para cavidade nasal:

- a) etmoidal anterior e septal.
- b) etmoidal anterior e posterior.
- c) palatina maior e septal.
- d) nasal lateral e etmoidal posterior.
- e) artéria maxilar e septal posterior.

7. Sobre as cavidades paranasais assinale a alternativa correta:

- a) As cavidades paranasais são revestidas por uma mucosa nasal mais espessa e com mais vasos e glândulas.
- b) As cavidades paranasais, em conjunto com as fossas nasais, têm função de fonação.
- c) As cavidades paranasais tem função de aumentar a resistência da cabeça.
- d) O registro de variações de pressão no interior das cavidades paranasais não se relaciona com o processo de regulação térmica do ar.
- e) Os linfáticos sinusais comunicam-se amplamente com os da mucosa nasal e desembocam nos gânglios retrofaríngeos e submentais.

8. Avalie as afirmativas abaixo e assinale a alternativa incorreta:

- a) O ar pode conter uma série de impurezas que podem ser danosas ao trato respiratório inferior.
- b) A purificação do ar é realizada pelas vibrissas.
- c) A anatomia nasal promove uma ampla superfície de contato entre ar e mucosa, permitindo rápida transferência de umidade da mucosa ao fluxo aéreo.
- d) A rede vascular conduz calor ao fluxo aéreo nasal, permitindo que o ar inspirado adquira a temperatura corporal ao atingir o trato respiratório inferior.
- e) A transferência de umidade do ar à mucosa é de fundamental importância para prevenir danos às estruturas nasais.

9. (UPENET/IAUPE - Pref. Petrolina/PE – 2019) A lâmina papirácea faz parte do seguinte osso:

- A) Esfenoide.
- B) Orbital.
- C) Maxilar.
- D) Frontal.
- E) Etmoide.

10. (CEFET/BAHIA – 2018) Sobre a anatomofisiologia das fossas e seios paranasais, analise as assertivas e identifique com V as verdadeiras e com F as falsas.

() Entre as funções dos seios paranasais estão: ressonância da voz, reduzir peso do crânio e proteger estruturas extraorbitais de eventuais traumas.

() A mucosa olfatória, geralmente, recobre a região superior do septo, toda a lâmina crivosa, além das conchas inferior (porção superior), média e superior.

() A válvula nasal é a porção mais estreita da via aérea nasal normal e onde ocorre a maior resistência de toda via aérea nasal, tendo a função reguladora do fluxo de ar.

A alternativa que contém a sequência correta, de cima para baixo, é

- A) V V F
- B) V F V
- C) F V V
- D) F V F
- E) F F V

11. Sobre a fisiologia nasal assinale a alternativa correta:

a) As fossas nasais são importantes somente para a respiração e fonação.

b) As vibrissas promovem a filtração do ar inspirado enquanto o reflexo esternutatório retém as impurezas maiores.

c) O movimento ciliar é realizado pelos cílios vibráteis. Este movimento é realizado quando o pH do muco nasal é alcalino e na temperatura entre 18° e 33°C.

d) A resistência nasal diminui com atividade física aumentada.

e) Espirros são mediados pelo nervo olfatório, sistema nervoso autônomo e músculos respiratórios.

12. (EXCELÊNCIA SELEÇÕES & CONCURSOS PÚBLICOS/ Pref. Canoinhas/SC – 2019) Assinale a alternativa CORRETA:

a) O limite superior do nariz é o palato duro e o inferior é o osso etmoidal.

b) A placa perpendicular dos ossos etmoidal e vômer formam o septo nasal.

c) A parede lateral do nariz possui duas projeções ósseas.

d) O seio etmoidal posterior faz drenagem para a parte anterior do hiato semilunar.

e) Nenhuma das alternativas.

13. Com relação à drenagem, um fator importante na manutenção adequada da fisiologia dos seios paranasais, discorra acerca da (s):

a) Camadas do muco:

b) Regulação da secreção mucosa:

14. Explique a via de secreção do seio maxilar.

15. Quais as principais vias de drenagem dos seios paranasais?

RESPOSTAS E COMENTÁRIOS

- 1. A resposta é d).** Somente as conchas inferior e média pertencem ao osso etmoide. Meato médio recebe as aberturas dos seios maxilar, frontal e do grupo anterior de células etmoidais. A primeira lamela corresponde ao processo uncinado, a segunda lamela é a bula, a terceira lamela é a lamela do corneto médio e a quarta lamela é a lamela do corneto superior. O muco nasal é composto por duas camadas: uma periciliar que é delgada e de baixa viscosidade (fase sol) e que envolve os cílios, e outra camada mais espessa, que desliza sobre a camada periciliar (fase gel). O batimento ciliar normal frequentemente é maior que 700 batimentos por minuto; entretanto, durante rinossinusite, o batimento ciliar cai para menos que 300. A irrigação da mucosa nasal com soluções salinas hipertônicas aumentam a frequência do batimento ciliar e reduz o edema da mucosa nasal, melhorando a depuração mucociliar e diminui a obstrução nasal (ARAÚJO et al., 1999).
- 2. A resposta é c).** As células de Onodi são as células etmoidais mais posteriores, que se prolongam superolateralmente ao seio esfenoidal. Essas células também se encontram em íntima relação com o seio esfenoidal, o nervo óptico e a artéria carótida (SENTURK et al., 2017).
- 3. A resposta é c).** Mudanças na resistência da via aérea em função da troca de postura. Em decúbito dorsal a resistência ao fluxo aéreo do lado congestionado do nariz é muito maior do que na posição vertical. O decúbito lateral diminui a patência nasal do lado que está para baixo e aumenta a do lado contralateral. A resistência nasal total (direita mais esquerda) diminui no decúbito lateral (ROITHMANN et al., 2005).
- 4. A resposta é d).** O aparelho mucociliar tem como principal função a remoção de partículas ou substâncias potencialmente agressivas ao trato respiratório através do transporte pelos cílios, ou alternativamente, pela tosse e espirro, nos quadros de hiperprodução de muco, como fibrose cística (TRINDADE, 2007).
- 5. A resposta é e).** Em pessoas doentes o “clearance” lento pode ser devido a uma variedade de fatores, incluindo a imobilidade dos cílios, lesão transitória ou permanente do sistema mucociliar por trauma físico, infecções virais, desidratação ou secreções excessivamente viscosas, como na fibrose cística (FILHO; CAMPOS, 1994).
- 6. A resposta é b).** As artérias etmoidais anterior e posterior surgem como ramos da artéria oftálmica no interior da órbita (CALDAS, 2011).
- 7. A resposta é b).** As cavidades paranasais, em conjunto com as fossas nasais, têm uma função na fonação, como uma caixa de ressonância, dando à voz as características especiais do indivíduo (MINITI, 2000).
- 8. A resposta é e).** A anatomia interna nasal promove ampla superfície de contato ar-mucosa, permitindo rápida transferência de umidade da mucosa ao fluxo aéreo (CALDAS, 2011).
- 9. A resposta é e).** A parede medial da órbita é composta de osso lacrimal e da lâmina papirácea do etmóide (HEINE et al., 1990).

10. A resposta é a). A porção anterior das cavidades nasais, da narina à válvula nasal, é a região de maior resistência nasal ao fluxo aéreo e onde se localizam os segmentos mais estreitos da cavidade nasal sendo, por causa disto, de suma importância para a fisiologia nasal (NIGRO et al., 2009).

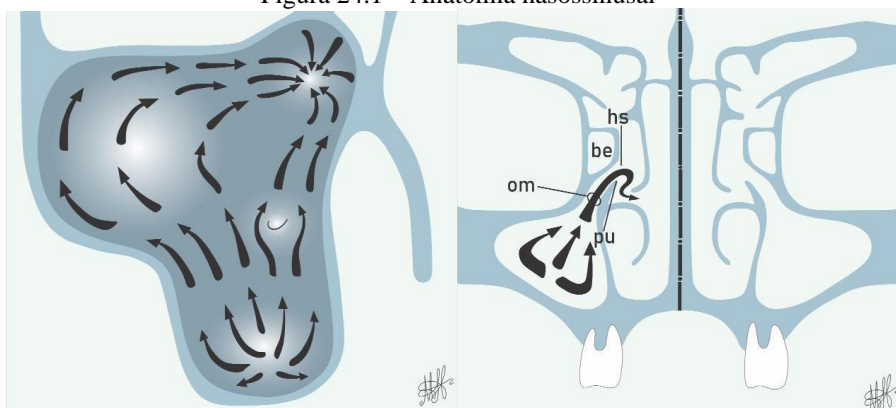
11. A resposta é d). Com o aumento da atividade física, há redução da resistência nasal, possivelmente decorrente de aumento do tônus simpático sobre o tecido erétil (CALDAS, 2011).

12. A resposta é b). Os principais componentes do septo nasal são a lâmina perpendicular do etmoide, o vômer e a cartilagem do septo. Septo nasal delimitado pelo vômer, lâmina perpendicular do etmoide e cartilagem septal (MIRANDA et al., 2011).

13. A resposta da letra a) é: Tanto a mucosa do nariz quanto a dos seios são recobertas por um muco. O muco possui duas camadas: fase sol (aquosa) inferiormente e fase gel (viscosa) superiormente, com espessura variando entre 0.5 e 2.0µm. O batimento ciliar em sua fase inicial possui o componente de ação, onde o cílio passa pela fase sol com certa facilidade e posteriormente com a ponta do cílio, existe uma interação com fase gel, onde é proporcionado o estímulo mecânico para o transporte da camada de muco. **A resposta da letra b) é:** O principal mecanismo de controle da secreção nasal é autonômico sendo que a estimulação parassimpática aumenta o volume das secreções (TRINDADE, 2007).

14. A resposta é: O transporte do muco começa no assoalho do seio maxilar. Em seguida, a secreção é transportada por todas as paredes do seio (paredes anterior, medial, posterior e lateral), convergindo para o óstio natural do seio maxilar, o qual se abre no assoalho do terço posterior do infundíbulo etmoidal. A secreção segue para o meato médio através do hiatus semilunaris, concha inferior e parede posterior da nasofaringe, onde é periodicamente deglutida (Figura 24.1). (STAMMBERGER, 1994).

Figura 24.1 – Anatomia nasossinusal



Fonte: Os autores

15. A resposta é: A unidade óstio-meatal, sistema que drena os seios frontal, maxilar e etmoidais anterior e médio, e que inclui o óstio do seio frontal, o recesso frontal, o óstio do seio maxilar, o infundíbulo, o processo uncinado, a bulla etmoidal, o hiato semilunar, a concha nasal e o meato médios. O recesso esfenometmoidal, que drena apenas as células etmoidais posteriores e os seios esfenoidais (SOUZA et al., 2006).

REFERÊNCIAS BIBLIOGRÁFICAS

ARAÚJO E, Sakano E, Weckx LLM, et al. **I Consenso Brasileiro sobre Rinossinusite**. Ver Bras Otorrinol 1999.

CALDAS NETO, Silvio et al. **Tratado de Otorrinolaringologia**, volume 1: fundamentos. 2. ed. São Paulo: Roca, 2011.

FILHO, O.L.; CAMPOS, C.A.H. **Tratado de Otorrinolaringologia**. 1.ed. São Paulo: Editora Roca, 1994

HEINE, R.Donald; CATONE, Guy A.; BAVITZ, J.Bruce; GRENADIER, Mark R.. **Naso-orbital-ethmoid injury: report of a case and review of the literature**. Oral Surgery, Oral Medicine, Oral Pathology, [S.L.], v. 69, n. 5, p. 542-549, maio 1990. Elsevier BV. [http://dx.doi.org/10.1016/0030-4220\(90\)90231-g](http://dx.doi.org/10.1016/0030-4220(90)90231-g).

MINITI, Aroldo; BENTO, Ricardo Ferreira; BUTUGAN, Ossamu. **Otorrinolaringologia: clínica e cirúrgica**. 2. ed. São Paulo: Atheneu, 2000.

MIRANDA, Christiana Maia Nobre Rocha de; MARANHÃO, Carol Pontes de Miranda; ARRAES, Fabiana Maia Nobre Rocha; PADILHA, Igor Gomes; FARIAS, Lucas de Pádua Gomes de; JATOBÁ, Mayara Stephanie de Araujo; ANDRADE, Anna Carolina Mendonça de; PADILHA, Bruno Gomes. **Variações anatômicas das cavidades paranasais à tomografia computadorizada multislice: o que procurar?**. Radiologia Brasileira, [S.L.], v. 44, n. 4, p. 256-262, ago. 2011. FapUNIFESP (SciELO). <http://dx.doi.org/10.1590/s0100-39842011000400012>.

NIGRO, Carlos Eduardo Nazareth; NIGRO, Josiane Faria de Aguiar; MION, Olavo; MELLO JUNIOR, João Ferreira. **Válvula nasal: anatomia e fisiologia**. Revista Brasileira de Otorrinolaringologia, [S.L.], v. 75, n. 2, p. 305-310, abr. 2009. FapUNIFESP (SciELO). <http://dx.doi.org/10.1590/s0034-72992009000200024>.

ROITHMANN R, Demeneghi P, Faggiano R, Cury A. **Efeitos da alteração de postura sobre a permeabilidade nasal**. Rev Bras Otorrinolaringol. 2005;71(4):478-84.

SENTURK M, Guler I, Azgin I, Sakarya EU, Ovet G, Alatas N, et al. **The role of Onodi cells in sphenoiditis: results of multiplanar reconstruction of computed tomography scanning**. Braz J Otorhinolaryngol. 2017;83:88-93.

SOUZA, Ricardo Pires de; BRITO JÚNIOR, Joel Pinheiro de; TORNIN, Olger de Souza; PAES JUNIOR, Ademar José de Oliveira; BARROS, Cristiano Ventrorm de; TREVISAN, Felipe Amstalden; LEHN, Carlos Neutzling. **Complexo nasossinusal: anatomia radiológica**. Radiologia Brasileira, [S.L.], v. 39, n. 5, p. 367-372, out. 2006. FapUNIFESP (SciELO). <http://dx.doi.org/10.1590/s0100-39842006000500013>.

STAMMBERGER, H. **Functional Endoscopic Sinus Surgery**. 1994. Capítulos 2 e 3.

TRINDADE, Sergio Henrique Kiemle et al. **Métodos de estudo do transporte mucociliar**. Rev Bras Otorrinolaringol, São Paulo, v. 5, n. 73, p.704-712, out. 2007.

CAPÍTULO XXV - FISILOGIA DA OLFAÇÃO

Victor Eulálio Sousa Campelo
Juliana Coelho Learth
Nicácia Carvalho Dantas da Fonsêca
DOI-Capítulo: 10.47538/AC-2021-10.25

QUESTÕES

1. Marque a alternativa que contém apenas estruturas relacionadas à olfação.
 - a) Epitélio olfativo do nariz, Bulbo olfatório, Córtex olfatório.
 - b) Células sensitivas do nariz, Bulbo olfatório, Nervo trigêmeo.
 - c) Epitélio olfativo do nariz, Cerebelo, Córtex olfatório.
 - d) Cerebelo, Sistema límbico, Tálamo.
 - e) Tálamo, Sistema límbico, Nervo trigêmeo.
2. Onde se localizam os neurônios sensoriais que compõem o epitélio olfativo?
 - a) Narinas.
 - b) Meato médio do nariz.
 - c) Concha nasal média.
 - d) Cavidade nasal posterior.
 - e) Crista do nariz.
3. Os mamíferos possuem a habilidade de distinguir uma imensa variedade de odores. Essa habilidade, entretanto, é maior nos roedores, se comparada com os primatas, por exemplo. Marque a alternativa que justifique esse fato.
 - a) A evolução natural da olfação no ser humano ocorreu com redução da olfação sem que houvesse algo para substituí-la. Dessa forma, comparado com os roedores, o ser humano possui menor capacidade de informação sobre o meio.
 - b) A redução da resolução olfativa em primatas coincidiu com o surgimento da visão tricromática. Assim, a visão se tornou a maior fonte de informação sobre o meio circundante.
 - c) A redução da olfação se deu concomitantemente ao aumento do paladar. Assim, como eles são sentidos complementares, o aumento do paladar é capaz de suprir o déficit de olfação.
 - d) Não ocorreu uma redução da capacidade olfativa em primatas, apenas um aumento desta em roedores, uma vez que tais seres possuíam maior necessidade de utilização dela.
 - e) A capacidade olfativa em roedores sempre foi maior do que nos primatas, uma vez que os primatas sempre possuíam uma sensibilidade tátil maior do que os roedores. Tal sensibilidade tátil supre a necessidade de um olfato mais aguçado.
4. Sobre a percepção olfatória pelos neurônios olfativos, marque a alternativa INCORRETA.
 - a) A frequência de potenciais de ação gerados no neurônio aumenta em função da concentração da substância odorífera.
 - b) Um mesmo neurônio olfatório pode responder a uma variedade de substâncias.
 - c) Diferentes conjuntos de neurônios respondem a diferentes conjuntos de substâncias.
 - d) Cada substância odorífera é percebida por um neurônio específico.

e) Diferentes substâncias são codificadas por populações neuronais superpostas.

5. Sobre os receptores odoríferos (RO), marque a alternativa INCORRETA.

- a) Cada gene responsável por um RO é expresso em uma reduzida fração dos neurônios olfatórios.
- b) Cada neurônio expressa apenas o gene responsável por um único RO.
- c) Há uma organização topográfica dos RO no epitélio olfatório. Tal organização, entretanto, não se preserva em suas projeções ao bulbo olfatório.
- d) A informação transmitida ao bulbo olfatório por um neurônio reflete diretamente a especificidade de um único tipo de RO.
- e) A resposta a uma determinada substância é obtida em muitas regiões do epitélio, embora a resposta máxima a diferentes substâncias ocorra em diferentes regiões do epitélio.

6. Analise as afirmativas a seguir e marque a alternativa correta.

I- Os axônios dos neurônios olfatórios, em cada cavidade nasal, projetam-se ao bulbo olfatório ipsilateral.

II- O bulbo olfatório se localiza acima e posteriormente a cada cavidade nasal.

III- No bulbo olfatório, axônios das células receptoras fazem contato sináptico em estruturas denominadas glomérulos, com dendritos de interneurônios e com dendritos de neurônios secundários, que levam a informação ao córtex olfatório.

- a) Apenas as afirmativas I e II estão corretas.
- b) Apenas as afirmativas I e III estão corretas.
- c) Apenas as afirmativas II e III estão corretas.
- d) Nenhuma das afirmativas está correta.
- e) Todas as afirmativas estão corretas.

7. Marque a alternativa que diz respeito a uma estrutura que NÃO faz parte do córtex olfativo.

- a) Núcleo olfatório anterior.
- b) Córtex piriforme.
- c) Tubérculo olfatório.
- d) Núcleo cortical da amígdala.
- e) Receptores olfativos.

8. Qual a classificação dos receptores olfativos?

- a) Mecanorreceptores.
- b) Quimiorreceptores.
- c) Fotorreceptores.
- d) Termorreceptores.
- e) Proprioceptores.

9. Analise as afirmativas abaixo:

I- A codificação olfativa lembra a codificação gustativa.

II- A maioria dos odores naturais consiste de moléculas que excitam várias classes de quimiorreceptores olfativos.

É correto afirmar que:

- a) A afirmativa I é verdadeira. A afirmativa II é falsa. II não justifica a I.

- b) A afirmativa I é verdadeira. A afirmativa II é verdadeira. II não justifica a I.
- c) A afirmativa I é falsa. A afirmativa II é verdadeira. II não justifica a I.
- d) A afirmativa I é falsa. A afirmativa II é falsa. II justifica a I.
- e) A afirmativa I é verdadeira. A afirmativa II é verdadeira. II justifica a I.

10. Analise as afirmativas a seguir:

I- A codificação de determinado odor depende da resposta de um único quimiorreceptor olfativo.

II- A intensidade do odor é representada pela quantidade total da atividade neural aferente.

III- A intensidade do odor depende da concentração química da substância nos receptores odoríferos.

Podemos afirmar que:

- a) As afirmativas I e II estão corretas e a III está errada.
- b) A afirmativa I está correta, II e III estão erradas.
- c) A afirmativa I está errada, II e III estão corretas.
- d) Todas as afirmativas estão corretas.
- e) Todas as alternativas estão erradas.

11. Analise as afirmativas a seguir:

I- Os receptores olfativos se regeneram.

II- Os receptores olfativos são neurônios.

III- A maioria dos neurônios não se regenera.

Pode-se afirmar que:

- a) Todas as afirmativas estão corretas.
- b) As afirmativas I e II estão corretas e a afirmativa III está errada.
- c) As afirmativas I e III estão corretas e a afirmativa II está errada.
- d) Apenas a afirmativa III está correta.
- e) Todas as afirmativas estão erradas.

12. Sabe-se que o olfato e o paladar são bastante parecidos e complementares. Com relação a isso, analise as seguintes afirmativas:

I- O papel funcional do olfato, além da percepção consciente dos odores, inclui o fornecimento de qualidades sutis do gosto ao aumentar a estreita faixa de receptores gustativos com o grande repertório dos receptores olfativos.

II- Ambos possuem os quimiorreceptores como principais receptores.

III- Ambos são extremamente essenciais para a sobrevivência humana, tanto quanto a visão.

- a) Todas as afirmativas estão corretas.
- b) Apenas I e II estão corretas.
- c) Apenas I e III estão corretas.
- d) Apenas II e III estão corretas.
- e) Todas as afirmativas estão erradas.

13. Projeções convergentes ao bulbo olfatório partem de várias regiões do sistema nervoso, incluindo áreas corticais olfatórias, prosencéfalo basal, locus ceruleus e núcleos da rafe. Por meio desse controle eferente, o bulbo olfatório pode ser modulado por circuitos límbicos, permitindo a atribuição de diferentes significados a um mesmo odor,

dependendo das circunstâncias fisiológicas e comportamentais do organismo. Com base nisso, comente sobre a importância da modulação do bulbo por circuitos límbicos e da atribuição de diferentes significados ao mesmo odor.

14. O conjunto das áreas corticais envolvidas no processamento olfativo é denominado de **rinencéfalo**. Comente sobre quais circuitos estão a ele relacionados e as consequências disto para a percepção olfativa.

15. O olfato não é normalmente testado nos exames neurológicos de rotina. Comente sobre como ele pode ser avaliado.

RESPOSTAS E COMENTÁRIOS

1. **A resposta é a).** Por eliminação, as demais alternativas não se adequam à pergunta pois o nervo trigêmeo e o cerebelo não se relacionam diretamente à olfação (AIRES et al., 2008).
2. **A resposta é d).** Os neurônios sensoriais que compõem o epitélio olfativo estão localizados na cavidade nasal posterior (AIRES et al., 2008).
3. **A resposta é b).** Há indícios filogenéticos que a redução da capacidade olfativa tenha coincido com o surgimento da visão tricromática, fazendo com que esta passasse a ser a maior fonte de informação dos primatas sobre o meio circundante (AIRES et al., 2008).
4. **A resposta é d).** Existem conjuntos de neurônios que são responsáveis por perceber conjuntos de substâncias, não havendo um único neurônio responsável por uma única substância (AIRES et al., 2008).
5. **A resposta é c).** Há uma organização topográfica dos receptores odoríferos no epitélio olfatório, que é preservada em suas projeções ao bulbo olfatório (AIRES et al., 2008).
6. **A resposta é e).** I - (V) Os axônios dos neurônios olfatórios, em cada cavidade nasal, projetam-se ao bulbo olfatório ipsilateral. II - (V) Cada bulbo olfatório se localiza acima e posteriormente à cada cavidade nasal. III - (V) No bulbo olfatório, os axônios das células receptoras fazem contato sináptico, em estruturas denominadas glomérulos, com dendritos de interneurônios e com dendritos de neurônios secundários que levam a informação ao córtex olfatório (AIRES et al., 2008).
7. **A resposta é e).** Todas as estruturas pertencem ao córtex olfativo, exceto os receptores olfativos, que estão localizados na cavidade nasal posterior (AIRES et al., 2008).
8. **A resposta é b).** Os receptores odoríferos são quimiorreceptores, pois são sensíveis a substâncias químicas presentes dissolvidas na camada de muco que os recobre, que são, por sua vez, responsáveis pelo odor de determinada coisa
9. **A resposta é e).** A codificação olfativa lembra a codificação gustativa, pois a maioria dos odores naturais consiste em moléculas que excitam várias classes de quimiorreceptores olfativos (KOEPPEN; STANTON, 2009).
10. **A resposta é c).** I (F) - A codificação de determinado odor depende de vários quimiorreceptores olfativos. II (V) - A intensidade do odor é representada pela quantidade total de atividade neural aferente. III (V) - A intensidade do odor depende da concentração química da substância nos receptores odoríferos (KOEPPEN; STANTON, 2009).
11. **A resposta é a).** A maioria dos neurônios não se regenera. Entretanto, os receptores olfativos se regeneram (em média a cada 60 dias) e também são neurônios, sendo, portanto, uma exceção à regra (KOEPPEN; STANTON, 2009).

12. **A resposta é b).** I (V) - O papel funcional do olfato, além da percepção consciente dos odores, inclui o fornecimento de qualidades sutis do gosto ao aumentar a estreita faixa de receptores gustativos com o grande repertório dos receptores olfativos. II (V) - Ambos possuem os quimiorreceptores como principais receptores. III (F) - Ambos são bastante importantes na percepção de alimentos estragados, por exemplo, e a olfação também é importante no acasalamento. Entretanto, a visão é muito mais desenvolvida e bem mais importante para a percepção de mundo do que a olfação ou o paladar, portanto, é bem mais importante para a sobrevivência (KOEPPEN; STANTON, 2009).

13. A importância dessa modulação da percepção olfativa torna-se evidente se considerarmos a relevância da olfação em comportamentos decisivos à adaptação do indivíduo, tais como a ingestão alimentar e o acasalamento (AIRES et al., 2008).

14. O rinencéfalo é composto pelo alocórtex, filogeneticamente mais antigo, e mais diretamente relacionado a circuitos corticais envolvidos em estados afetivos e respostas emocionais (sistema límbico). Portanto, odores deflagram intensas reações emocionais, tanto em humanos quanto em outros animais. Essa característica define a capacidade dos odores de nos despertar sensações agradáveis ou desagradáveis (AIRES et al., 2008).

15. O olfato pode ser testado pedindo ao paciente que cheire e identifique uma substância. Deve-se examinar cada narina, isoladamente, enquanto a outra permanece ocluída. Devem ser evitados odores fortes, como amônia, pois podem ativar, também, fibras do nervo trigêmeo (KOEPPEN; STANTON, 2009).

REFERÊNCIAS BIBLIOGRÁFICAS

AIRES, Margarida de Mello et al. **Fisiologia**. 3. ed. Rio de Janeiro: Guanabara Koogan, 2008.

BERNE, R. M. & LEVY M.N (KOEPPEN, B.M, STANTON, B.A.) **Fundamentos de Fisiologia**. 6. ed. Rio de Janeiro: Elsevier, 2009.

CAPÍTULO XXVI - RINITES

Victor Eulálio Sousa Campelo
Marília Francisca da Silva Pereira
Marcos Henrique de Oliveira Morais
DOI-Capítulo: 10.47538/AC-2021-10.26

QUESTÕES

1. São sintomas de rinites, exceto:
- Obstrução nasal.
 - Rinorreia.
 - Espirros em salva.
 - Dor e sensação de pressão em face.
 - Otalgia e diminuição da acuidade auditiva.

2. A identificação do endotipo de rinite é importante para identificar os mecanismos envolvidos na gênese da doença e permitir maior precisão médica no estabelecimento de uma terapêutica adequada. Assim, assinale a alternativa que correlaciona corretamente a coluna 1 à coluna 2:

Coluna 1	Coluna 2
A. resposta imunológica tipo 2	1. Caracteriza-se pela liberação de IL-7 que leva ao influxo de neutrófilos e linfócitos T CD41 produtores de IFN- γ .
B. resposta imunológica tipo 1	2. Está relacionada com a migração subepitelial de moléculas exógenas Imunoestimulatórias.
C. rinite neurogênica	3. Caracteriza-se pela presença de resposta imediata com presença de IgE específica, eosinófilos, basófilos.
D. disfunção epitelial	4. Caracteriza-se pela expressão aumentada de canais TRP, e concentrações elevadas de substância P, neurocininas e peptídeo relacionado ao gene da calcitonina.

- A-1, B-4, C-2, D-3.
- A-4, B-1, C-2, D-3.
- A-3, B-1, C-4, D-2.
- A-3, B-2, C-4, D-1.
- A-1, B-2, C-3, D-4.

3. São características faciais típicas presentes em grande número de pacientes com rinite alérgica:

- Dupla linha de Dennie-Morgan e sinal de Romanã.
- Prega nasal horizontal e manchas de Koplick.
- Dupla linha de Dennie-Morgan, olheiras e sinal do Guaxinim.
- Olheiras, prega nasal horizontal e face em Lua Cheia.
- Olheiras, dupla linha de Dennie-Morgan e prega nasal horizontal.

4. Aponte a alternativa correta em relação à rinite alérgica (RA):

- a) Hipertrofia de adenoides é um fator predisponente.
- b) Desvio de septo nasal é um fator de risco para rinite alérgica.
- c) Uso de fórmula a partir do segundo mês de vida é um fator de risco para desenvolver rinite alérgica.
- d) A coexistência de rinite alérgica e asma não influenciam na frequência nem no grau de exacerbações da asma.
- e) O principal agente etiológico implicado na gênese da rinite alérgica é o pólen.

5. (UFRJ-2016) Em relação à rinite alérgica, marque a alternativa correta.

- a) A dosagem sérica de IgE é a mais indicada para o exame diagnóstico de rinite alérgica, devido à sua alta especificidade.
- b) O RAST (Teste Radioalergossolvente) não pode ser utilizado quando o teste cutâneo é contraindicado.
- c) O Teste de Provocação Nasal é muito utilizado na prática clínica para o diagnóstico específico de rinite alérgica.
- d) A Citologia Nasal não diferencia as rinites alérgicas e não alérgicas, infecciosas e rinopatias inflamatórias.
- e) O teste cutâneo de hipersensibilidade é o padrão ouro para o diagnóstico de alergia específica mediada pela IgE.

6. (EBERH / HUPEST – UFSC – 2016) Sobre a diferenciação da rinite alérgica da rinite eosinofílica não alérgica, assinale a alternativa incorreta:

- a) A história clínica e exame físico não são suficientes para distinguir uma de outra.
- b) A pesquisa de IgE específica é a melhor forma de diferenciá-las.
- c) Do ponto de vista terapêutico os doentes com rinite eosinofílica não alérgica costumam responder bem ao uso de corticoides nasais.
- d) A história clínica desses pacientes inclui obstrução nasal, secreção nasal e exacerbação com as mudanças da temperatura do corpo.
- e) Ambas as doenças, rinite alérgica e eosinofílica, apresentam antecedentes pessoais e familiares de atopia.

7. (EBSERH/HUPEST – UFSC 2016) Sobre os exames laboratoriais, úteis para o diagnóstico de rinite alérgica, assinale a alternativa correta:

- a) Os testes epicutâneos comparados ao RAST e testes intradérmicos são mais seguros, rápidos, podendo avaliar vários antígenos na mesma sessão e sua positividade se correlaciona bem com a história clínica.
- b) RAST (Radio alergosorbent test) não está indicado para os pacientes que não podem realizar os testes cutâneos.
- c) Os antígenos alimentares têm tanta importância nos quadros de alergia nasal quanto os inaláveis.
- d) Dependendo da droga anti-histamínica, o paciente com rinite alérgica não precisa ficar sem receber o medicamento 24 a 48 horas antes de fazer o teste cutâneo.
- e) Testes epicutâneos para hipersensibilidade imediata (teste por escarificação, puntura e “prick” teste) são pouco úteis no diagnóstico da rinite alérgica em crianças.

8. Assinale a alternativa correta sobre rinite alérgica:

- a) Eosinofilia periférica é padrão-ouro para diagnosticar rinite alérgica.

- b) Apesar do Teste de Radioalergoabsorbância (RAST) possuir boa especificidade e sensibilidade, esse teste não possui nenhuma vantagem em comparação aos testes cutâneos de hipersensibilidade.
- c) A sensibilidade do RAST é semelhante à sensibilidade dos testes cutâneos, devendo, pois, o RAST ser empregado sempre que as condições do paciente permitirem.
- d) A presença de IgE específica para um alérgeno específico pode ser comprovada in vitro pela medida de IgE alérgeno-específica no soro.
- e) Apesar de a citologia nasal possuir uma sensibilidade superior aos testes cutâneos, esta não possui superioridade clínica em relação aos testes que avaliam a eosinofilia de sangue periférico.

9. Leia as afirmativas a seguir sobre a rinite alérgica, e marque a alternativa correta.

- a) É amplamente reconhecido que a patogênese da rinite alérgica e da asma em crianças e adolescentes é influenciada apenas por questões genéticas.
- b) A comorbidade entre rinite alérgica e asma é pouco frequente.
- c) Medidas de prevenção podem ser tomadas com a identificação dos fatores de risco relacionados ao desenvolvimento e agravamento da rinite alérgica e da asma.
- d) As medidas não farmacológicas de controle ambiental são bastante efetivas no tratamento da rinite alérgica, com benefícios clínicos já presentes no primeiro mês de tratamento.
- e) O risco de desenvolver rinite alérgica e asma em lactentes é o mesmo em lactentes cujas mães são fumantes e aquelas que não são fumantes.

10. No tratamento da rinite alérgica, são medicações que podem ser utilizadas em criança de 5 anos:

- a) Desloratadina e budesonida.
- b) Fexofenadina e beclometasona.
- c) Rupatadina e furoato de mometasona.
- d) Epinastina e ciclesonida.
- e) Loratadina e dipropionato de beclometasona.

11. (SEHAC/VUNESP-2018) Em relação ao exame citológico nasal do paciente na rinite alérgica, assinale a alternativa incorreta.

- a) O grau de eosinofilia não está relacionado à quantidade de exposição ao alérgeno.
- b) Exame fácil, porém com baixa especificidade.
- c) Diferencia a rinite infecciosa viral e bacteriana, alérgica da não alérgica.
- d) Na rinite infecciosa bacteriana há linfócitos, neutrófilos, mastócitos e plasmócitos.
- e) O local de coleta mais empregado é a região do meato médio.

12. Analise as proposições abaixo acerca do Teste cutâneo de Hipersensibilidade Imediata e escolha a alternativa mais adequada.

- I) Testes cutâneos de hipersensibilidade imediata por puntura com aeroalérgenos possuem alta sensibilidade e especificidade no diagnóstico de rinite.
- II) A reatividade cutânea a alérgenos é mais intensa nos extremos da vida, havendo maior chance de resultados positivos em crianças menores e em idosos.

III) Os Testes cutâneos de hipersensibilidade imediata determinam a presença de sensibilização alérgica, no entanto, não devem ser empregados para orientar medidas de higiene do ambiente.

IV) Os testes cutâneos têm alto valor preditivo negativo, portanto, podem ser usados para excluir alergia como possível causa de sintomas nasais.

V) A presença de eczema extenso e o uso de anti-histamínicos orais contraindicam a realização do teste cutâneo de hipersensibilidade imediata.

- a) Somente a alternativa I é verdadeira.
- b) As alternativas I e IV são verdadeiras.
- c) As alternativas IV e V são verdadeiras.
- d) Todas as alternativas são verdadeiras.
- e) As alternativas I, IV e V são verdadeiras.

13. Sobre comorbidades em rinite alérgica, analise as afirmativas e escolha a alternativa mais coerente.

I) É frequente encontrar hiper-responsividade brônquica entre pacientes com rinite; seja ela de natureza alérgica ou não, está associada a forte risco para o desenvolvimento de asma.

II) A rinoconjuntivite alérgica é uma manifestação grave da rinite alérgica e exige tratamento específico.

III) Por ser uma condição obstrutiva, a rinite alérgica em crianças tende a favorecer a respiração bucal, em detrimento da respiração nasal, por tempo prolongado durante a fase de crescimento facial, podendo a criança desenvolver a síndrome da face alongada. Ela se caracteriza pela maior altura vertical do terço facial superior, com alturas faciais anterossuperior e total maiores.

- a) Somente a alternativa II está correta.
- b) A alternativa II e III estão corretas.
- c) As alternativas I e II estão corretas.
- d) As alternativas I e III estão corretas.
- e) Somente a alternativa I está correta.

14. Sobre o tratamento da Rinite Alérgica, assinale a alternativa correta.

I) Os anti-histamínicos H1 (anti-H1) são considerados medicamentos de primeira linha no tratamento da RA.

II) A principal utilização dos descongestionantes tópicos é o alívio rápido do bloqueio nasal na RA e sua utilização deve ser instituída pelo período mínimo de 4 semanas.

III) os corticosteroides sistêmicos (CE) estão indicados para o controle dos sintomas de RA em todas as fases do tratamento.

IV) Em virtude de seu excelente perfil de segurança e vantagens terapêuticas no tratamento da RA, os anti-H1 clássicos devem ser sempre priorizados em todas as faixas etárias.

- a) Todas as alternativas estão corretas.
- b) As alternativas II, III e IV estão corretas.
- c) Somente a alternativa I está correta.
- d) As alternativas I, II e III estão corretas.
- e) Somente a alternativa IV está correta.

15. São contraindicações absolutas para imunoterapia específica na rinite alérgica, exceto:

- a) Asma não controlada.
- b) Doença autoimune ativa.
- c) Neoplasia maligna.
- d) Uso de imunossupressores.
- e) Crianças < 2 anos.

16. São características de Rinite Eosinofílica Não-Alérgica (RENA), exceto:

- a) Rinovírus, coronavírus, vírus da parainfluenza, adenovírus, enterovírus, vírus da influenza e o vírus sincicial respiratório são vírus implicados na etiologia desse tipo de rinite.
- b) Caracteriza-se pela presença de eosinofilia nasal e pelo desencadeamento de sintomas por irritantes inespecíficos.
- c) Possui relação com pólipos nasais.
- d) Costuma acometer indivíduos acima dos 20 a 30 anos de idade.
- e) Está associado a testes cutâneos negativos e níveis normais de IgE sérica.

17. Sobre Rinite secundária a variações anatômicas estruturais, assinale a alternativa incorreta sobre os fatores predisponentes para essa patologia:

- a) Alterações da válvula nasal.
- b) Desvio de septo.
- c) Espirros em salva.
- d) Degeneração polipoide de concha superior.
- e) Hipertrofia de adenoides.

18. (Corpo de Bombeiros Militar do Distrito Federal - nº 001/2016) A rinite alérgica é definida como uma inflamação da mucosa nasal, induzida pela exposição a alérgenos que, após sensibilização, desencadeiam uma resposta inflamatória mediada por imunoglobulina E (IgE), que pode resultar em sintomas crônicos ou recorrentes. Diante do exposto, analise as sentenças a seguir e assinale a alternativa correta.

I) A dosagem de IgE, bem como a eosinofilia no sangue periférico e na secreção nasal, são indicadores indiretos de atopia pouco sensíveis e pouco específicos. A dosagem de IgE total deve acompanhar as dosagens de IgE específicas para uma adequada interpretação.

II) A rinite alérgica, como toda reação alérgica, pode apresentar duas fases. A primeira, chamada imediata, ocorre minutos após o estímulo antigênico, e a segunda, ocorre de quatro a oito horas após o estímulo, sendo denominada fase tardia ou inflamatória. Ambas apresentam liberação de mediadores químicos, sendo a histamina o principal mediador liberado na segunda fase.

III) O cromoglicato dissódico pode ser uma opção para os casos mais leves, ou quando se deseja retirar os esteroides em um paciente que respondeu bem, mas vem usando a

droga há muito tempo e ainda não se tem segurança que permanecerá bem sem medicação.

IV) Estudos clínicos já demonstraram que o uso de montelucaste via oral, na dose de 10 mg uma vez ao dia (para adultos), é bem tolerado e traz alívio significativo dos sintomas nasais diurnos e noturnos além dos sintomas oculares da rinite alérgica.

- a) As alternativas I, II, III e IV estão corretas.
- b) Somente as alternativas I, II e III estão corretas.
- c) Somente as alternativas I, II e IV estão corretas.
- d) Somente as alternativas I, III e IV estão corretas.
- e) Nenhuma alternativa está correta.

19. (CORPO DE BOMBEIROS MILITAR DO DISTRITO FEDERAL- Nº 001/2016) Os principais sintomas da rinite alérgica incluem rinorreia aquosa, obstrução/prurido nasais, espirros e sintomas oculares, tais como prurido e hiperemia conjuntival, que se resolvem espontaneamente ou através de tratamento. É incorreto afirmar que:

- a) Por causa de sua boa atividade anti-inflamatória, baixa absorção e metabolismo de primeira passagem, corticoides tópicos de segunda geração são o tratamento de escolha na rinite alérgica persistente.
- b) Uma das principais barreiras para o sucesso do tratamento com a imunoterapia é o fato de que, normalmente, estes pacientes costumam ser alérgicos a mais de um tipo de substância, dificultando, assim, a identificação do alérgeno candidato à vacina.
- c) De acordo com a classificação da rinite alérgica segundo a iniciativa Allergic Rhinitis and its Impact on Asthma, em paciente com sintomas clássicos de rinite quatro vezes na semana, por três semanas seguidas, sem interferência no sono ou atividades diárias, é uma rinite persistente leve.
- d) A determinação de IgE específica, fornecendo dados quantitativos, complementa os resultados dos testes cutâneos, quando necessário. Os anti-histamínicos não influenciam os resultados e podem ser o exame de preferência para os lactentes. Por outro lado, a IgE específica pode sofrer influências do aumento policlonal da IgE total.
- e) Nenhuma das alternativas anteriores é incorreta.

20. Sobre abordagem da rinite alérgica local (RAL), é correto afirmar:

- a) É caracterizada por resposta alérgica nasal positiva e pacientes com teste cutâneo de hipersensibilidade imediata (TCHI) positivo e IgE sérica específica indetectável.
- b) O diagnóstico de RAL é baseado na história clínica, demonstração de resposta positiva à provocação nasal com alérgeno e detecção de IgE sérica específica.
- c) O Teste de provocação nasal e dosagem de IgE específica da secreção nasal são exames solicitados para diagnosticar essa doença.
- d) A rinite alérgica local não possui resposta satisfatória com uso de anti-histamínicos orais, dessa maneira a terapêutica apropriada é a utilização de corticoides orais em virtude da gravidade do caso.
- e) Os Testes de provocação nasal são fundamentais para o diagnóstico da RAL e podem ser realizados com um único alérgeno ou com vários. Não é necessário interromper as medicações de alívio sintomático como os anti-histamínicos para a sua realização.

21. Em relação à rinite gestacional, assinale a alternativa correta:

- a) O tratamento inicial da rinite gestacional consiste em higiene ambiental e lavagem nasal com soluções fisiológicas.
- b) O tratamento com cromoglicato pode ser feito em qualquer período da gestação.
- c) O uso de corticoides tópicos deve ser indicado apenas após o segundo semestre de gestação.
- d) A principal forma da rinite na gestação é a alérgica.
- e) A fisiopatologia da rinite gestacional está relacionada com o aumento de Beta-estradiol e progesterona circulantes que aumentam, conseqüentemente, a expressão dos receptores H1 da histamina no epitélio nasal, dessa maneira, o cigarro não é fator de risco para desenvolver rinite na gestação.

22. A rinite atrófica ozenosa é uma doença idiopática e com sinonímia variada. São possíveis fatores etiológicos que podem justificar o seu surgimento, exceto:

- a) A infecção bacteriana causada pela *Klebsiella pneumoniae*.
- b) Deficiências variadas como de proteínas, vitaminas e ferro.
- c) Pode ser conseqüente a doenças da infância, como catapora, sarampo, difteria nasal, *influenza* e varicela.
- d) Infecção fúngica.
- e) Afecções que acarretam descalcificação das conchas nasais.

23. Sobre rinite atrófica ozenosa (RAO), assinale a alternativa correta:

- a) Na rinite atrófica ozenosa grau I as queixas são semelhantes da rinite comum, com obstrução nasal, secreção catarral amarelada, discreta anosmia e, algumas vezes, cefaleia.
- b) Os achados da RAO grau II à rinoscopia anterior incluem hipertrofia das conchas inferior e média.
- c) Os sintomas da RAO grau I incluem, além de obstrução nasal, a presença de crostas melicéricas e mau cheiro.
- d) À rinoscopia anterior na RAO grau II, observa-se acentuada atrofia osteomucosa em todas as conchas, aderidas ao esqueleto.
- e) Os sintomas da RAO grau II incluem obstrução nasal, crostas hematolicéricas, odor fétido e anosmia.

24. Assinale a alternativa correta sobre rinites:

- a) A rinite alérgica é um fator de risco para a sinusite porque a RA promove a obstrução dos óstios dos seios paranasais.
- b) A rinite não-alérgica de origem infecciosa possui os mesmos microorganismos etiológicos envolvidos na patogênese da rinossinusite crônica.
- c) Eosinófilos na secreção nasal acima de 4% em crianças pequenas e >30% em adolescentes e adultos fala a favor de rinite alérgica.
- d) Os únicos corticoides tópicos nasais aprovados para crianças acima de dois anos é a budesonida e a fluticasona.
- e) A terapia com descongestionantes nasais é muito importante para alívio sintomático dos sintomas obstrutivos, coriza, prurido e espirros.

Leia o texto a seguir e responda às questões 25,26 e 27.

EDN, masculino, 4 anos natural e procedente de Teresina-PI. É levado por familiares à unidade de saúde mais próxima do seu bairro com queixa de secreção nasal, espirros e

intenso prurido ocular. Quadro iniciou há 3 dias, sem febre ou mialgias. Durante a anamnese, foi revelado histórico de atopias e dermatites de contato. Ao exame físico geral, encontra-se afebril, anictérico, acianótico, edema palpebral bilateral com coloração azul-acinzentado, linha de Denie-Morgan, bulhas normofonéticas em dois tempos, ausculta pulmonar normal. No exame otorrinolaringológico apresenta-se com mucosa nasal pálida com secreção hialina, cornetos edemaciados e septo nasal centrado.

25. Qual é o provável diagnóstico do caso relatado acima?

26. Cite um exame para elucidar o caso e justifique sua resposta.

27. Cite e explique as medidas ambientais e comportamentais que devem ser orientadas aos familiares da criança.

Leia o caso clínico abaixo e responda às questões 28, 29 e 30.

Marisa, 12 anos, portadora de asma brônquica e rinite alérgica, em uso de corticoide inalatório em baixa dose há quatro meses, comparece à consulta de acompanhamento para avaliação. Relata piora dos sintomas no último mês, com nariz intensamente obstruído impedindo a respiração nasal, despertando durante a noite devido aos sintomas e abundante secreção hialina que lhe causa bastante constrangimento na escola. Relata fazer uso de descongestionantes nasais tópicos de 6 a 8 vezes por dia, porém com pequeno alívio sintomático.

28. Aponte uma hipótese diagnóstica para o quadro clínico apresentado por Marisa.

29. Explique o provável mecanismo fisiopatológico envolvido, baseado na sua hipótese diagnóstica.

30. De acordo com a sua hipótese diagnóstica, qual será a sua conduta?

RESPOSTAS E COMENTÁRIOS

1. **A resposta é d).** Sintomas de obstrução nasal, rinorreia e espirros são sintomas característicos de rinite. A congestão nasal grave pode levar à dificuldade de drenagem da tuba auditiva, acarretando em otalgia e diminuição da acuidade auditiva. Dor facial e sensação de pressão na região anterior da face são sintomas característicos de rinosinusite (SAKANO; SOLÉ, 2017).

2. **A resposta é c).** O substrato fisiopatológico das rinites com resposta imune tipo 2 está relacionada com a hipersensibilidade alérgica resultante da produção inadequada e contínua de IgE em resposta a um alérgeno. A resposta será o influxo de eosinófilos, basófilos e linfócitos T à mucosa nasal e sintomas nasais agudos. A rinite com resposta imune tipo 1 está relacionada com uma infecção de vias aéreas superior prévia e, assim, ocorrerá aumento de IL-7 que leva ao influxo de neutrófilos e linfócitos T CD41 produtores de IFN- γ . Os canais receptores potenciais transcientes são canais que possuem ampla distribuição tecidual e possuem distintas subfamílias, podendo ser ativados por vários mecanismos como temperatura, compostos químicos, osmolaridade, estresse oxidativo e dor. A rinite neurogênica está relacionada com o aumento da expressão de canais TRP nos nervos trigeminais, e após estímulo nasal, há liberação excessiva de substância P e CGRP, que provocam aumento da permeabilidade vascular e obstrução nasal. A disfunção epitelial da mucosa nasal está relacionada a respostas imunológicas do tipo 1 ou tipo 2 e pode ser decorrente de uma disfunção ciliar ou mecanismo de barreira deficiente, isso facilita a migração subepitelial de moléculas exógenas imunoestimulatórias (SAKANO; SOLÉ, 2017).

3. **A resposta é e).** Características faciais típicas estão presentes em grande número de doenças, como a síndrome de Cushing, cujo sinais patognomônicos são a giba dorsal, estrias violáceas maiores de 0,5 centímetros e a face em lua cheia. Além disso, alguns sinais dermatológicos prenunciam doenças sistêmicas como o sinal de Romanã, que é um edema inflamatório unilateral das pálpebras relacionado com a Doença de Chagas. O sinal do guaxinim consiste na equimose periorbital bilateral, e é um forte indicativo de trauma cranioencefálico. Já os sinais típicos da rinite alérgica são a acentuação das linhas das pálpebras inferiores, sinal chamado de linhas de Dennie-Morgan, escurecimento da pele abaixo dos olhos, configurando as olheiras, e prega nasal horizontal (causada pelo frequente hábito de coçar a narina com movimento para cima) (SAKANO; SOLÉ, 2017).

4. **A resposta é c).** São fatores de risco para rinite alérgica em crianças: história familiar de atopia, IgE > 100 UI/ml antes dos seis anos de idade e introdução de fórmula para alimentação antes dos 6 meses de idade (CALDAS NETO et al., 2011). Hipertrofia de adenoides e o desvio de septo nasal são variações anatômicas que fazem diagnóstico diferencial com RA, no entanto, não são apontadas como fatores de risco para o desenvolvimento desta patologia. Em relação ao principal agente etiológico implicado na gênese da rinite alérgica, destacam-se os ácaros *Dermatophagoides pteronyssinus* e *Dermatophagoides farinae*. (GOMES et al., 2015). O estudo intitulado Increased risk of asthma attacks and emergency visits among asthma patients with allergic rhinitis: a subgroup analysis of the improving asthma control *Trial demonstrou que* a coexistência de rinite crônica em pacientes asmáticos representa um risco três vezes maior para as exacerbações da asma em adultos e sete vezes maior em crianças, havendo uma elevada

taxa de RA em pacientes asmáticos que procuram a emergência por exacerbações. (BOUSQUET et al., 2006)

5. **A resposta é e).** Os TCHI por puntura com aeroalérgenos são os recursos mais utilizados no diagnóstico da alergia respiratória e evidenciam reações alérgicas mediadas por IgE. Têm alta sensibilidade e especificidade, comparáveis aos testes *in vitro* para determinação de IgE específica e com menor custo. A dosagem sérica de IgE total apresenta valor limitado para a triagem de doenças alérgicas, especialmente em crianças, uma vez que apresenta baixa sensibilidade, podendo estar aumentada em patologias como infecção pelo HIV, aspergilose pulmonar alérgica, sinusite fúngica alérgica, linfomas, tuberculose e parasitoses com ciclo pulmonar. O teste de provocação nasal (TPN) tem se mostrado uma ferramenta segura e muito útil no diagnóstico de rinite alérgica e não alérgica, no entanto, este teste é mais empregado em pesquisas. Citologia nasal tem por objetivo principal de fazer o diagnóstico diferencial das rinites eosinofílicas e não eosinofílicas, de acordo com a predominância de eosinófilos na secreção nasal (SAKANO; SOLÉ, 2017).

6. **A resposta é e).** Somente rinite alérgica possui antecedentes familiares e pessoais de atopias. Rinite eosinofílica não alérgica não está totalmente definida apresentando sintomas irritantes inespecíficos, associados a testes cutâneos negativos e níveis normais de IgE sérica. Em alguns casos, pode estar relacionada com pólipos nasais (SAKANO; SOLÉ, 2017).

7. **A resposta é a).** Os testes epicutâneos são de fácil realização, apresentam pequeno índice de reações adversas, são pouco dolorosos, possibilitam o teste de várias substâncias simultaneamente e o resultado do teste é obtido muito rapidamente. O teste intradérmico possui maior sensibilidade, porém, é mais doloroso e apresenta riscos maiores de reações adversas. RAST é um teste *in vitro*, em que se tem um antígeno específico ligado a uma fase sólida. Os testes *in vitro* não fornecem qualquer informação adicional aos testes cutâneos, além do custo elevado e da demora na obtenção de seus resultados. Estão indicados nos casos em que não se possa realizar os testes epicutâneos, como doença dermatológica ativa ou grave risco de reação adversa ao teste cutâneo (CALDAS NETO et al., 2011).

8. **A resposta é d).** Eosinofilia periférica é um achado comum para variadas situações como, prematuridade, hiperalimentação infantil, infecção viral, neoplasias, cardiopatias congênitas, doença inflamatória intestinal e pan-hipopituitarismo, dentre outras. Sendo um teste pouco sensível para diagnosticar Rinite Alérgica. As principais vantagens do Teste de Radioalergoabsorbância (RAST), em comparação aos testes cutâneos de hipersensibilidade, são sua segurança e o fato de os resultados não serem influenciados por doenças de pele ou medicamentos. No entanto, o RAST não é tão sensível quanto o teste cutâneo. Em pacientes com história de reações graves a alimentos, picadas de inseto, drogas ou látex, o teste cutâneo está indicado devido à sua maior sensibilidade, ainda que o RAST seja negativo. A citologia nasal com número aumentado de eosinófilos em muco nasal corada com coloração de Hansel é um indicador mais sensível de alergias nasais que a eosinofilia de sangue periférico, auxiliando a distinguir rinite alérgica de outras causas de rinite (CALDAS NETO et al., 2011), (PILTCHER, 2015).

9. **A resposta é c).** Os fatores de risco principais para a doença são: história familiar de atopia, IgE > 100 IU/ml, introdução de alimentos e fórmulas infantis precocemente, tabagismo materno antes da criança completar um ano, alergia alimentar e grande exposição a alérgenos intradomiciliares. É frequente a associação entre Rinite Alérgica (RA) e Asma, sendo a RA um forte fator de risco para o desenvolvimento da Asma, pelo quadro de hiperresponsividade brônquica que pode acometer alguns pacientes com rinite. Os benefícios clínicos das medidas de controle ambiental começam a ser observados após 3 a 6 meses após início do tratamento. O risco para o desenvolvimento de rinite alérgica e asma é maior para os lactentes cujas mães são fumantes (CALDAS NETO et al., 2011), (SAKANO; SOLÉ, 2017).

10. **A resposta é a).** Beclometasona e Ciclesonida só são liberados após os 6 anos de idade. Rupatadina e Bilastina não estão recomendados para crianças abaixo de 12 anos. Epinastina só é liberada após os 6 anos (SAKANO; SOLÉ, 2017).

11. **A resposta é a).** A citologia nasal tem como vantagem ser de fácil realização e auxiliar na diferenciação entre rinite alérgica, não alérgica e infecciosa (virais e bacterianas), porém, possui pouca especificidade. O grau da eosinofilia está associado com a quantidade de exposição ao alérgeno. As células normalmente encontradas neste exame são as células epiteliais, incluindo as colunares ciliadas e não ciliadas, células globosas e basais. Alguns neutrófilos e poucas bactérias podem ser identificados na lâmina, não representando achado significativo para o diagnóstico, especialmente se a amostra for retirada da porção anterior da concha inferior. De forma geral, a coleta da citologia é realizada na região do meato médio (CALDAS NETO et al., 2011).

12. **A resposta é e).** Os Testes cutâneos de hipersensibilidade imediata (TCHI) são os recursos mais utilizados no diagnóstico da alergia respiratória por possuírem alta sensibilidade e especificidade e com menor custo. Além disso, a reatividade cutânea a alérgenos é menos intensa nos extremos da vida havendo maior chance de resultados falso-negativos em crianças menores e em idosos, pelo mesmo motivo, devem ser evitados em pacientes que fizeram uso de anti-histamínicos orais ou uso de corticosteroides tópicos por mais de 7 dias, pois estes diminuem a respostas imunológicas e assim aumentam a probabilidade de um resultado falso-negativo. Outro uso importante do TCHI é a orientação da terapêutica ambiental e imunoterapia específica. Os testes cutâneos têm alto valor preditivo negativo, portanto, podem ser usados para excluir alergia como possível causa de sintomas nasais (SAKANO; SOLÉ, 2017).

13. **A resposta é e).** A rinoconjuntivite é uma comorbidade presente em cerca de 90% das doenças alérgicas, seus sinais e sintomas incluem prurido ocular, sensação de queimação, fotossensibilidade, lacrimejamento, vermelhidão e edema palpebral sendo a forma mais comum e mais branda dentre as alergias oculares. Quando os sintomas nasais são tratados, há uma melhora dos sintomas oculares pelo fato do reflexo naso-ocular estar frequentemente envolvido na etiopatogenia. Crianças com rinite alérgica que apresentam respiração bucal por tempo prolongado durante a fase de crescimento facial podem desenvolver a síndrome da face alongada. Ela se caracteriza pela maior altura vertical do terço facial inferior, com alturas faciais anterossuperior e total maiores (SAKANO; SOLÉ, 2017).

14. **A resposta é c).** Por atuarem sobre os receptores H1, interferem na ação da histamina sobre as terminações nervosas sensoriais, na estimulação reflexa parassimpática das secreções glandulares e na vasodilatação e aumento da permeabilidade pós-capilar. Deste modo, aliviam de forma eficaz os sintomas da fase imediata da RA, tais como o prurido nasal, os espirros, a rinorreia e os sintomas oculares associados, e parcialmente o bloqueio nasal, característico da fase tardia da doença. Os descongestionantes tópicos nasais devem ser utilizados no máximo por até 7 dias, uma vez que o risco de rinite medicamentosa de rebote, muitas vezes de difícil resolução, aumenta após o uso mais prolongado. Além desta complicação, podem causar efeitos cardiovasculares importantes, assim como no sistema nervoso central, sendo contraindicados em crianças menores de seis anos de idade. Os corticosteroides sistêmicos (CE) não estão indicados para o controle dos sintomas de RA. Por outro lado, o uso de CE por via oral por períodos curtos de tempo (no máximo 5 a 7 dias) pode ser apropriado no controle de sintomas nasais graves. Os anti-H1 clássicos, apresentam alta lipofilia e conseqüentemente facilidade de penetração na barreira hematoencefálica, além de baixa seletividade pelo receptor da histamina, resultando em sedação, além de potenciais efeitos adversos relacionados à sua ligação com outros tipos de receptores. Em detrimento disso, os anti-histamínicos de segunda geração ou não clássicos possuem baixa passagem através da barreira hematoencefálica, com poucos efeitos adversos sobre o sistema nervoso central. Dessa maneira, os anti-H1 de segunda geração devem ser sempre priorizados em relação aos compostos mais antigos em todas as faixas etárias (SAKANO; SOLÉ, 2017).

15. **A resposta é d).** São contraindicações absolutas para imunoterapia específica: asma não controlada, doença autoimune ativa, neoplasia maligna, gravidez crianças < 2 anos e AIDS. Uso de imunossuppressores é uma contraindicação relativa (SAKANO; SOLÉ, 2017).

16. **A resposta é a).** Rinovírus, coronavírus, vírus da parainfluenza, adenovírus, enterovírus, vírus da influenza e o vírus sincicial respiratório são vírus implicados na etiologia das rinites infecciosas (SAKANO; SOLÉ, 2017).

17. **A resposta é d).** As principais alterações estruturais relacionadas a rinites não-alérgicas são as seguintes: alterações da válvula nasal, desvio de septo, perfuração septal, hipertrofia óssea de conchas uni ou bilateral, degeneração polipoide de concha média, atresia coanal (uni e bilateral) e hipertrofia acentuada de adenoides. A degeneração da concha nasal superior não está relacionada com o surgimento de rinite não-alérgica. (CALDAS NETO et al., 2011).

18. **A resposta é d).** Os primeiros sintomas após o contato com o alérgeno são o prurido, espirros e rinorreia, seguidos de obstrução nasal conseqüentes a desgranulação mastocitária com liberação de histamina, triptase, prostaglandina D2, leucotrienos (LTB4, LTC4, LTD4) e bradicinina, entre outros. Cerca de 4 a 12h depois, mesmo sem estimulação antigênica, ocorre um segundo aumento nos níveis dos mediadores inflamatórios, a chamada resposta tardia, marcada pelo aumento da histamina pela ativação basofílica. Contudo, suas características são acúmulo e ativação de eosinófilos (CALDAS NETO et al., 2011).

19. **A resposta é c).** De acordo com a classificação da rinite alérgica segundo a iniciativa Allergic Rhinitis and its Impact on Asthma, em paciente com sintomas clássicos de rinite quatro vezes ou mais na semana, por quatro ou mais semanas seguidas, sem interferência no sono ou atividades diárias, é uma rinite persistente leve (PILTCHER, 2015).

20. **A resposta é c).** Rinite Alérgica Local é caracterizada por resposta alérgica nasal em pacientes com teste cutâneo de hipersensibilidade imediata (TCHI) negativo e IgE sérica específica indetectável. O quadro clínico da RAL é semelhante ao da RA e possui a mesma resposta aos anti-histamínicos sistêmicos e corticosteroides tópicos nasais. Os testes de provocação nasal são essenciais para o diagnóstico da RAL, no entanto, para a realização do mesmo, é necessário suspender o uso de corticosteroides tópicos nasais (4 semanas), anti-H1 sistêmicos (2 semanas) e vasoconstritores nasais (1 semana) antes da sua realização (SAKANO; SOLÉ, 2017).

21. **A resposta é a).** Terapêuticas com cromoglicato, anticolinérgicos e corticosteroides tópicos só devem ser instituídas após o terceiro trimestre de gestação. A alternativa “e” está errada, pois apesar da fisiopatologia da rinite gestacional estar relacionada com a expressão aumentada dos receptores H1 da histamina no epitélio nasal consequente ao aumento de beta-estradiol e progesterona circulantes, o tabagismo é um fator de risco para o desenvolvimento de rinite gestacional (SAKANO; SOLÉ, 2017).

22. **A resposta é a).** A bactéria relacionada etiologicamente com rinite atrófica ozenosa é a *Klebsiella ozaenae*, que possui potencial de produzir imobilidade ciliar em rinite atrófica (CALDAS NETO et al., 2011).

23. **A resposta é a).** A RAO grau I é caracterizada por obstrução nasal, secreção catarral amarelada e discreta anosmia. À luz da rinoscopia anterior, encontram-se concha inferior hipertrofiada, concha média com volume reduzido, com bordas afiladas e presença de secreção amarelada. Já a RAO grau II é caracterizada pela presença de crostas e cheiro fétido com atrofia em todas as conchas. A RAO grau III cursa com acentuada atrofia osteomucosa em todas as conchas com grande formação de crostas chegando a formar, às vezes, um bloco único (CALDAS NETO et al., 2011).

24. **A resposta é a).** A rinite alérgica é um fator de risco para a sinusite, porque a RA promove a obstrução dos óstios dos seios paranasais. Dessa forma, ocorrerá retenção de secreções e crescimento bacteriano. A grande parte da rinite não-alérgica de origem infecciosa possui etiologia viral diferindo, portanto, dos microorganismos etiológicos envolvidos na patogênese da rinossinusite crônica que é bacteriana. (*Streptococcus pneumoniae*, *Haemophilus influenzae* e a *Moraxella catarrhalis*). Eosinófilos na secreção nasal acima de 4% em crianças pequenas e >10% em adolescentes e adultos fala a favor de rinite alérgica. O único corticoide tópico nasal aprovado para crianças acima de dois anos é a mometasona, a fluticasona é aprovada para uso em maiores de quatro anos e a budesonida em maiores de seis anos. Descongestionantes são agentes alfa-adrenérgicos que atuam na redução da obstrução nasal, porém sem qualquer efeito sobre a coriza, prurido e espirros (CALDAS NETO et al., 2011).

25. A resposta é Rinite Alérgica. O quadro clínico clássico da rinite alérgica é o prurido nasal, congestão, rinorreia aquosa e espirros em salva. Em algumas crianças o quadro

pode vir acompanhado de edema bupalpebral e “olheiras” além da linha de Dennie-Morgan (CALDAS NETO et al., 2011).

26. A resposta é teste de sensibilidade cutânea. Os testes cutâneos são a melhor forma de detectar a presença de IgE alérgeno-específica. A eosinofilia e a dosagem de IgE sérica total apresentam baixa sensibilidade (CALDAS NETO et al., 2011).

27. Existem várias estratégias que podem ser empregadas no controle ambiental como retirada de animais domésticos, cobertura de colchões e travesseiros com material plástico lavável, lavagem de roupas de cama com água quente, limpeza de superfícies diariamente e abstenção de objetos que retenham poeira (ex. animais de pelúcia) (SAKANO; SOLÉ, 2017).

28. Rinite Medicamentosa induzida por descongestionante tópico. Os descongestionantes tópicos nasais oferecem alívio rápido dos sintomas, no entanto, seu uso indiscriminado está relacionado com rinite medicamentosa de rebote. Os descongestionantes tópicos nasais são agonistas alfa-adrenérgicos que podem reduzir a congestão nasal pela vasoconstrição, diminuindo o edema e a obstrução nasal. Tais medicações são eficientes para o alívio rápido dos sintomas, entretanto, seu uso deve ser indicado por no máximo 7 dias, uma vez que seu uso indiscriminado está relacionado com rinite medicamentosa de rebote de difícil controle (SAKANO; SOLÉ, 2017).

29. As medicações tipicamente utilizadas como descongestionantes nasais são fármacos alfa-adrenérgicos que agem estimulando o receptor α_1 , presentes na musculatura lisa das arteríolas. A ativação desse receptor resulta em uma cascata de eventos bioquímicos que culminam com o aumento do cálcio intracelular, dessa forma, ocorre a contração dos músculos do endotélio vascular. Esses efeitos propiciam o alívio sintomático da vasocongestão nasal. No entanto, o uso indiscriminado resulta em uma taquifilaxia ou dessensibilização do receptor, dessa forma o organismo deixa de responder às doses usuais recomendadas na bula. Assim, doses cada vez maiores serão necessárias para obter o mesmo efeito, acarretando sobremaneira em efeitos sistêmicos potencialmente letais, uma vez que podem causar efeitos cardiovasculares importantes, como taquicardia e hipertensão arterial. Além disso, essas drogas possuem potencial de provocar congestão nasal de rebote pela estimulação excessiva do receptor alfa-adrenérgico (GILMAN, 2006) (SAKANO; SOLÉ, 2017).

30. No tratamento da rinite medicamentosa por uso de vasoconstrictores tópicos nasais, deve-se investigar e tratar a causa que levou o paciente a fazer uso prolongado do fármaco, como as alterações anatômicas nasais. Na primeira instância, deve-se suspender o descongestionante tópico, fazer lavagens salinas nasais e usar corticosteroides sistêmicos e/ou tópicos e descongestionantes sistêmicos. Se as alterações forem de caráter permanente, a cirurgia de conchas nasais inferiores deve ser indicada (SOLÉ; SAKANO, 2012).

REFERÊNCIAS BIBLIOGRÁFICAS

BOUSQUET J, et al. **Increased risk of asthma attacks and emergency visits among asthma patients with allergic rhinitis: a subgroup analysis of the improving asthma control trial.** Clin Exp Allergy. 2006;36(2):249

CALDAS NETO, Silvio et al. **Tratado de otorrinolaringologia**, v.3. 2. ed. São Paulo: Roca, 2011.

GILMAN, A. G., RALL, T. W., NIES, A. S., TAYLOR, P. **As Bases Farmacológicas da Terapêutica.** 11. Ed. McGraw-Hill Interamericana, 2006.

GOMES, João Paulo Mangussi Costa et al. **Manual de otorrinolaringologia.** 2. ed. - Rio de Janeiro: Roca, 2015

PILTCHER, Otavio B. et al. **Rotinas em Otorrinolaringologia.** Porto Alegre: Artmed, 2015.

SAKANO, Eulália (coord.); SOLÉ, Dirceu (coord.). **IV Consenso Brasileiro sobre Rinites – 2017.** Documento conjunto da Associação Brasileira de Alergia e Imunologia, Associação Brasileira de Otorrinolaringologia e Cirurgia Cérvico-Facial e Sociedade Brasileira de Pediatria. Disponível em: <https://www.sbp.com.br/fileadmin/user_upload/Consenso_Rinite_9_-27-11-2017_Final.pdf>. Acesso em: 10 out. 2019.

SOLÉ, Dirceu (coord.); SAKANO, Eulália (coord.). **III Consenso Brasileiro sobre Rinites – 2012.** Documento conjunto da Associação Brasileira de Alergia e Imunologia, Associação Brasileira de Otorrinolaringologia e Cirurgia Cérvico-Facial. Brazilian Journal of Otorhinolaryngology, 2012. Disponível em: <https://www.aborlccf.org.br/consensos/Consenso_sobre_Rinite-SP-2014-08.pdf>. Acesso em: 23/08/2020.

CAPÍTULO XXVII- RINOSSINUSITE AGUDA

Victor Eulálio Sousa Campelo
Maria Carolina de Negreiros Feitosa
Luana Alves Mendonça
DOI-Capítulo: 10.47538/AC-2021-10.27

QUESTÕES

1. (CONSCAM/PREFEITURA DE DRACENA – 2017) Quanto à epidemiologia, é incorreto afirmar:

- a) A rinossinusite é uma doença de grande incidência entre adultos e crianças. É definida como uma inflamação específica da mucosa que forra as cavidades paranasais ou seios da face, causada por agentes físicos, químicos ou microbiológicos.
- b) Estima-se que 20% de pessoas adultas terão ao menos um episódio de rinossinusite ao longo de suas vidas, sendo a incidência influenciada por fatores regionais, ambientais e socioeconômicos.
- c) Estima-se que no Brasil cerca de 15 milhões de pessoas têm rinossinusite a cada ano.
- d) Se for incluído no diagnóstico o processo inflamatório que acomete a mucosa do nariz e os seios paranasais em gripes e resfriados comuns (infecções virais), a incidência anual de rinossinusite por habitante chegará a duas por ano em adultos e até quatro vezes ao ano em crianças.
- e) Nenhuma das anteriores.

2. (CONSCAM/PREFEITURA DE DRACENA – 2017) Sobre o quadro clínico, é possível afirmar que:

- I – A inflamação crônica implica em uma contínua resposta inflamatória com necrose, fibrose e supuração ativas presentes ao mesmo tempo, levando a alterações irreversíveis.
- II – Tanto na rinossinusite aguda como na crônica, o epitélio ciliado do forramento cavitário é destruído ou inativado, impedindo a drenagem normal das secreções.
- III – Os agentes infecciosos da rinossinusite aguda são: *Streptococcus pneumoniae*, *Haemophilus influenzae* (responsáveis por 60% dos casos), *Staphylococcus aureus* (8%) e *Moraxella catarrhalis* (4% em adultos e até 20% em crianças).
- IV – Na rinossinusite hospitalar, as bactérias gram negativas predominam. Vários estudos mostram a *Pseudomonas aeruginosa* como a mais comum, seguida por *Klebsiella pneumoniae*, *Enterobacter* sp, *Proteus mirabilis* e *Escherichia coli*.
- V – Em imunodeprimidos, podemos encontrar infecções fúngicas.

- a) Todas estão corretas.
- b) Apenas I, II e IV estão corretas.
- c) Apenas I, III e V estão corretas.
- d) Apenas III e IV estão corretas.
- e) Apenas II, IV e V estão corretas.

3. (EBSERH/HUJB – UFCG – 2016) Em um paciente com congestão nasal bilateral e rinorreia mucopurulenta de instalação recente, qual informação representa o melhor argumento para indicação de antibioticoterapia?

- a) Piora clínica após período de melhora.

- b) Duração de dez dias.
- c) Febre no início do quadro.
- d) Presença de cefaleia.
- e) Presença de velamento maxiloetmoidal bilateral no raio-x simples.

4. (IDECAN/DISTRITO FEDERAL – 2016 – Modificada) Sobre as rinossinusites, que se definem como inflamação da mucosa de um ou mais seios paranasais, marque V para as afirmativas verdadeiras e F para as falsas.

() Os seios etmoidais são os únicos já aerados nos recém-nascidos. O seio esfenoidal é visualizado na radiografia aos cinco anos. Os seios frontais são rudimentares nos recém-nascidos e aerados aos quatro anos.

() Não é necessário solicitar exame radiográfico para o diagnóstico de sinusite bacteriana aguda na infância. O diagnóstico é clínico. Seu tratamento de escolha é com amoxicilina e a duração é individualizada.

() A presença de rinorreia fétida, unilateral, mucopurulenta ou sanguinolenta deve alertar para o diagnóstico diferencial de corpo estranho nasal.

() A celulite orbitária leva ao comprometimento da órbita, com proptose, limitação da mobilidade ocular e edema de conjuntiva. A causa mais comum de celulite orbitária na infância é a sinusite esfenoidal.

A sequência está correta em:

- a) V, V, V, V.
- b) V, F, V, F.
- c) F, F, V, V.
- d) F, V, V, F.
- e) F, V, F, F.

5. (CONSCAM/PREFEITURA DE DRACENA – 2017) Quanto ao diagnóstico das rinossinusites agudas, assinale a alternativa incorreta:

- a) É basicamente clínico, podendo ser confirmado por métodos diagnósticos modernos.
- b) Na rinossinusite aguda, o sintoma relacionado mais frequente é a dor facial (em peso ou congestão), que piora com o abaixar da cabeça.
- c) A dor pode se localizar na região correspondente ao seio da face afetado.
- d) A dor é mais intensa pela manhã, melhorando com o decorrer do dia e, à noite, há diminuição da secreção.
- e) Na rinossinusite maxilar, a dor se localiza na região maxilar, com irradiação para a arcada dentária.

6. (IAUPE/PREFEITURA DE PETROLINA – 2018) Nas rinossinusites agudas, é CORRETO afirmar que:

- a) As espécies mais comuns de bactérias isoladas dos seios maxilares dos pacientes são: *Streptococcus pneumoniae*, *Haemophilus influenzae* e *S. aureus*, a última sendo mais comum em crianças.
- b) Na rinossinusite viral aguda (resfriado comum), os sintomas duram menos de 10 dias, devendo ela ser tratada no início com antibioticoterapia, para evitar complicações.
- c) O diagnóstico é sempre clínico; exames complementares, como radiografia simples, não são necessários e apresentam baixa sensibilidade e especificidade.
- d) Terapia com antibiótico deve ser respaldada com um exame de cultura positivo, colhido por meio de swab nasal.

e) Deve-se sempre solicitar tomografia computadorizada para o diagnóstico.

7. (SEDEAD/PREFEITURA DE BLUMENAU – 2016) Sobre o diagnóstico por imagem nas sinusites agudas, é correto afirmar que:

- a) Nas crianças abaixo de dois anos, o uso de raio-x simples de seios da face é necessário para o diagnóstico pela dificuldade da anamnese e exame físico.
- b) Os seios etmoidais e esfenoidais são os que apresentam menor dificuldade de análise radiográfica, principalmente nos casos de processos infecciosos isolados.
- c) Raio-x simples de seios da face tem alta taxa de falso-positivos devido à inabilidade em distinguir pólipos e massas de edema da mucosa e secreção.
- d) Os achados da tomografia axial computadorizada (TAC) dos seios da face são específicos para o diagnóstico de sinusite e é incomum um achado anormal em pacientes assintomáticos.
- e) A ultrassonografia apresenta baixa taxa de resultados falso-positivos em relação ao raio-x simples e é muito útil como método complementar para o diagnóstico das rinossinusites.

8. (CEPERJ/PREFEITURA DE ITAOCARA – 2017) Criança apresentando obstrução nasal aguda com secreção amarelo-esverdeada nas fossas nasais, febre de 38o C, respiração acelerada e ruidosa, agitação psíquica e dificuldade em alimentar-se nas últimas 24 horas. Teve um episódio breve de espasmo de glote. O diagnóstico mais provável é:

- a) Laringite aguda.
- b) Adenoidite aguda.
- c) Imperfuração coanal.
- d) Sinusite etmoidal aguda.
- e) Corpo estranho de fossa nasal.

9. (FAP – UNIFESP – 2018) Num quadro de rinossinusite fúngica invasiva aguda (RSFIA), em um paciente neutropênico febril pós-transplante de medula óssea por leucemia, qual etapa do tratamento, além do desbridamento precoce das áreas acometidas, tem maior potencial de reverter o mau prognóstico da doença?

- a) Controle rigoroso da glicemia.
- b) Introdução de antifúngico de amplo espectro, de preferência anfotericina B lipossomal.
- c) Introdução de antifúngico específico após resultado de cultura para fungos.
- d) Introdução de quelante de cálcio para diminuir o metabolismo fúngico.
- e) Introdução de Granulokine para melhora da neutropenia.

10. (FAP – UNIFESP – 2018) Paciente internado, submetido a transplante de medula óssea, apresenta febre baixa e rinorreia. Equipe de Hematologia deseja descartar rinossinusite fúngica invasiva aguda (RSFIA). Qual alternativa correlaciona adequadamente o melhor exame a ser feito neste momento para direcionar o caso e qual achado definirá melhor a doença?

- a) Endoscopia nasal. A presença de secreção purulenta sugere fortemente a doença.
- b) Tomografia computadorizada de seios paranasais. Velamento total dos seios sugere fortemente a doença.
- c) Galactomanana na secreção nasal. A positividade nesse exame confirma a infecção fúngica.

d) Cultura para fungos na secreção nasal. O crescimento de fungos confirma a infecção fúngica.

e) Nenhuma das anteriores.

11. (CEPERJ/PREFEITURA DE ITAOCARA – 2017) Os microorganismos mais frequentemente encontrados em rinossinuites em pacientes imunodeficientes são:

a) Vírus respiratórios.

b) Bactérias Gram-positivas.

c) Bactérias Gram-negativas.

d) Fungos.

e) Protozoários.

12. (FHGV – SAPUCAIA DO SUL – 2019) Na ressonância magnética, o “black turbinate sign” representa:

a) Rinossinusite fúngica invasiva.

b) Papiloma invertido.

c) Angiofibroma nasal juvenil.

d) Rinolito.

e) Polipose nasossinusal.

13. (SMS/PREFEITURA DO RIO DE JANEIRO – 2017 – Modificada) Dentre as complicações das sinusopatias, a tromboflebite do seio cavernoso, que se caracteriza por exoftalmia, equimose conjuntival e edema das pálpebras, pode decorrer diretamente de infecção sinusal, principalmente, da cavidade:

a) Frontal.

b) Maxilar.

c) Etmoidal.

d) Esfenoidal.

e) Frontal e maxilar.

14. (EBSERH/HUAP – UFF – 2016) Sobre o tratamento da rinossinusite aguda bacteriana (RSAB), assinale a alternativa incorreta:

a) Apesar de seu efeito analgésico em processos inflamatórios agudos de orelha, orofaringe e seios paranasais, na RSAB os anti-inflamatórios não hormonais não são recomendados como tratamento isolado, devendo ser usados com cautela mesmo quando associados aos antibióticos, devido ao aumento dos possíveis efeitos colaterais.

b) A amoxicilina é considerada o antibiótico de primeira escolha em centros primários de saúde, por sua eficácia e baixo custo. Os macrolídeos apresentam eficácia comparável à da amoxicilina e são indicados para pacientes com alergia aos β -lactâmicos.

c) Não se recomenda o uso de corticoides orais para pacientes adultos com RSAB mesmo em casos de intensa dor facial.

d) O uso de descongestionantes orais isolados ou associados aos anti-histamínicos para os pacientes com RSAB não modifica significativamente a evolução clínica ou radiológica, tanto em crianças quanto em adultos.

e) Uma revisão sistemática mostrou que os probióticos são superiores ao placebo na redução do número de pacientes com episódios de infecções de vias respiratórias altas, do número de episódios por participante e do uso de antibióticos.

15. (SEDEAD/PREFEITURA DE BLUMENAU – 2016) O tratamento cirúrgico não é o tratamento de escolha na rinossinusite aguda bacteriana, mas pode ser considerado em determinadas situações. Analise as situações a seguir e identifique aquela(as) para a(s) qual(is) o tratamento cirúrgico pode ser considerado:

I – Rinossinusite aguda bacteriana de repetição, após dois episódios.

II – Rinossinusite fúngica invasiva aguda.

III – Causa obstrutiva à drenagem dos seios paranasais documentada no exame de imagem.

IV – Complicações orbitárias, intracranianas e ósseas.

a) Apenas para as situações I e II o tratamento cirúrgico pode ser considerado.

b) Apenas para a situação II o tratamento cirúrgico pode ser considerado.

c) Apenas para as situações III e IV o tratamento cirúrgico pode ser considerado.

d) Para as situações I, II, III e IV o tratamento cirúrgico pode ser considerado.

e) Apenas para a situação IV o tratamento cirúrgico pode ser considerado.

16. (CEPERJ/PREFEITURA DE ITAOCARA – 2017) A complicação intracraniana mais comum em rinossinusite esfenoidal é:

a) Abscesso cerebral.

b) Abscesso subdural.

c) Abscesso extradural.

d) Abscesso cerebelar.

e) Meningite.

17. (SEHAC – RIO DE JANEIRO – 2018) Em relação às complicações orbitárias pré-septais, pós rinossinusite, assinale a alternativa INCORRETA:

a) Celulite é a complicação mais frequente.

b) Ocorre obstrução da drenagem venosa palpebral.

c) Ocorre edema palpebral com dificuldade de movimentação ocular.

d) Não há prejuízo da acuidade visual.

e) Pode evoluir formando abscesso palpebral.

18. (EBSESRH/HC – UFPA – 2016) Em relação às infecções de vias aéreas superiores em crianças, assinale a alternativa correta.

a) Necessitam de antibióticos para resolução na maioria dos casos.

b) São virais na maioria, porém podem se complicar como rinossinusite bacteriana em torno de menos de 10% dos casos.

c) Em geral, apresentam melhora espontânea em 3 dias.

d) Não são sucedidas de rinossinusite bacteriana, a não ser que haja componente alérgico.

e) Crianças abaixo de dois anos apresentam maior risco de infecção bacteriana secundária que crianças maiores.

19. (PR-4 CONCURSOS – UFRJ – 2016) Marque a alternativa que apresenta corretamente a classificação das Rinossinusites, segundo o European Position Paper on Rhinosinusitis and Nasal Polyps, de 2012.

a) Aguda viral, aguda bacteriana e crônica bacteriana.

b) Aguda viral, crônica com pólipos nasal e sem pólipos nasal.

c) Aguda, subaguda e crônica.

d) Aguda, subaguda, recorrente e crônica.

e) Aguda viral, pós-viral, bacteriana e crônica com pólipos e sem pólipos

20. (SEMAD/PREFEITURA DE NATAL – 2016 – Modificada) Acerca das sinusopatias é correto afirmar que:

- a) A rinossinusite pode ser definida como uma inflamação das mucosas de revestimento das cavidades nasais e dos seios paranasais que não tem cura, apenas medidas paliativas.
- b) A rinite e a sinusite ocorrem, com bastante frequência, em continuidade. No entanto, a rinite existe isoladamente, ao passo que a sinusite isolada é rara.
- c) Em qualquer fase da infecção rinossinusal, não há possibilidade de a doença ultrapassar os limites anatômicos dos seios paranasais.
- d) Complicações orbitárias, como abscesso subperiosteal e trombose de seio cavernoso, só acontecem com doenças virais.
- e) O diagnóstico clínico da rinossinusite viral se baseia na intensidade e na duração dos sintomas. Não obstante, a infecção bacteriana dos seios paranasais é, pelo menos, 20 vezes mais frequente do que a viral.

21. (FEPESSE/PREFEITURA DE LAGES – 2016) Quanto ao diagnóstico diferencial das infecções respiratórias agudas na criança, um alto índice de suspeição no exame físico para o diagnóstico de sinusites deve ser observado na presença de sinais de:

- a) Obstrução nasal e sibilos.
- b) Estridor laríngeo e dificuldade respiratória.
- c) Cefaleia e gotejamento purulento pós-nasal.
- d) Frequência respiratória aumentada e tiragem intercostal.
- e) Febre e comprometimento do estado geral no momento febril.

22. (EBSERH/HU – FURG – 2016) Alguns critérios clínicos podem ser sugestivos do quadro de sinusite aguda, sendo que para o diagnóstico é necessária a presença de 2 ou mais sinais maiores ou a presença de 1 sinal maior e 2 ou mais sinais menores. Dentre os critérios maiores geralmente utilizados para o diagnóstico de sinusite aguda estão, exceto:

- a) Obstrução ou congestão nasal.
- b) Secreção nasal ou pós-nasal purulenta.
- c) Hiposmia ou anosmia.
- d) Dor ou pressão facial.
- e) Otalgia ou pressão nos ouvidos.

23. (IBFC/PREFEITURA DE DIVINÓPOLIS – 2017 – Modificada) A rinossinusite aguda (RSA) é de diagnóstico clínico, sendo os exames de imagem reservados para os casos em que há suspeita de complicações ou aqueles recorrentes resistentes ao tratamento. Assinale a alternativa incorreta sobre os métodos de imagem em RSA.

- a) A radiografia simples possui um papel limitado na avaliação da RSA, pois, apesar de detalhar bem as estruturas, sua sensibilidade é pequena.
- b) A ressonância nuclear magnética possui boa resolução tecidual e deve ser indicada nos casos suspeitos de complicações intracranianas/orbitais ou de lesões tumorais associadas.
- c) Os achados de imagem da RSA bacteriana refletem obstrução ostial, podendo haver nível líquido nos seios paranasais, geralmente com bolhas gasosas em seu interior e espessamento mucoso nasossinusal.
- d) As sequências T2 e FLAIR da ressonância nuclear magnética são bastante sensíveis às alterações da RSA.

e) Para a avaliação por radiografia convencional dos seios paranasais em crianças, devem ser feitas 3 incidências: Waters modificada, Perfil e Caldwell.

24. (COREME – UFU – 2017) Sobre rinossinusite aguda, marque a alternativa INCORRETA.

- a) Coriza e congestão nasal são os sintomas mais importantes.
- b) Cerca de 2% dos casos são causados por bactérias.
- c) Soro fisiológico nasal, principalmente em grandes volumes, melhora os sintomas.
- d) 70% dos casos causados por bactérias melhoram espontaneamente mesmo sem antibióticos em 2 semanas.
- e) Descongestionantes aliviam os sintomas e estão indicados.

25. (CPCON/UEPB – PREFEITURA DE PATOS – 2017 – Modificada) JAM, 29 anos, masculino, com história de infecção de via aérea superior há 17 dias. Relata obstrução nasal, rinorreia amarelada, cacosmia e dor em região maxilar esquerda há 13 dias. Fez uso de amoxicilina por 17 dias com pouca melhora. Ontem, acordou com o olho “inchado, doendo e vermelho”. Dependendo da posição em que olha, “vê as coisas em dobro”. Diz já ter tido quadro semelhante há 6 meses. Ao exame físico, rinorreia amarelada em fossa nasal esquerda, quemose, restrição da movimentação ocular esquerda (não faz adução), edema e hiperemia periorbitária, além de proptose esquerda. Traz raio-x com velamento unilateral em maxilar esquerdo. Qual é a melhor conduta para o caso?

26. (ORGANIZAÇÃO PAULISTA/PREFEITURA DE BORBOREMA – 2019 – Modificada) Paciente do sexo feminino, 25 anos, chega ao pronto-socorro com queixas de obstrução nasal e tosse há duas semanas. Relata que apresenta sensação de peso em face associada à rinorreia purulenta e tosse predominantemente no período noturno. Apresentou quadro febril não aferido e nega outros sintomas. Qual seria o provável diagnóstico e a conduta adequada?

27. (ORGANIZAÇÃO PAULISTA/PREFEITURA DE BORBOREMA – 2019 – Modificada) Paciente DBN, 8 anos, acompanhado da mãe. Esta refere que o filho apresenta quadro de obstrução nasal, tosse noturna e rinorreia com duas semanas de duração, além de febre não aferida. À endoscopia nasal, foi visto edema de mucosa e secreção drenando do meato médio. Cite o provável diagnóstico e um possível agente etiológico.

28. (CHAE, 2019) Paciente de 65 anos, diabético, se apresentou com queixas de dormência e dor facial, cefaleia e mal-estar há cerca de 2 semanas. Foram medidas sua glicemia: 592mg/dL e HbA1c: 12,6%. Foi instalado controle glicêmico rigoroso e iniciada antibioticoterapia devido à suspeita de rinossinusite bacteriana após avaliação de ressonância magnética de crânio. Esta mostrava velamento em seios etmoidais e maxilares e ausência de sinal em imagens T2 em corneto inferior esquerdo. Inicialmente, houve melhora dos sintomas, seguida de piora da dor facial e da cefaleia depois de 2 semanas da admissão, momento em que o paciente foi encaminhado ao departamento de otorrinolaringologia. Foi então realizada endoscopia nasal, revelando escaras negras em corneto inferior esquerdo. Qual é a sua hipótese diagnóstica para o caso e como conduziria o paciente?

29. Paciente FLM, 16 anos, queixa-se de obstrução nasal, coriza e hiposmia há 12 dias, com piora dos sintomas há 1 semana e tendo a consulta sido motivada por febre intensa e cefaleia. Relata repetidos episódios muito semelhantes a esse por vários anos. Qual é o provável diagnóstico? Indica-se algum exame complementar para investigação?

30. Elabore um fluxograma orientando a escolha do tratamento e o uso racional de antibióticos em rinosinusite aguda.

RESPOSTAS E COMENTÁRIOS

1. **A resposta é e).** O Brasil carece de estatísticas de prevalência e incidência relacionadas às rinossinusites, mas estima-se que o adulto tenha em média 2 a 5 resfriados por ano e a criança, 6 a 10. É difícil de se estabelecer essa incidência corretamente, pois a maioria dos pacientes com gripes e resfriados não procura assistência médica. Desses episódios virais, cerca de 0,5% a 10% evoluem para infecções bacterianas, o que denota a alta prevalência dessa afecção na população geral. Em relação à rinossinusite crônica (RSC), estima-se que 14% da população dos Estados Unidos seja portadora desta doença (DIRETRIZES BRASILEIRAS DE RINOSSINUSITES, 2008).

2. **A resposta é a).** Tanto nas rinossinusites agudas quanto nas crônicas, é a resposta inflamatória com desequilíbrio da unidade mucociliar a responsável pelos sinais e sintomas dos pacientes, com a diferença de que nos quadros agudos, infecções (virais e bacterianas) são as principais causas, enquanto nos processos crônicos predomina uma resposta inflamatória desorganizada e exacerbada associada ou não a doenças genéticas que alteram a função ciliar ou a qualidade do muco. Em infecções hospitalares, predominam bactérias gram-negativas, e em pacientes imunodeprimidos, a frequência de agentes menos usuais aumenta conforme sua imunidade diminui (GIL, 2005).

3. **A resposta é a).** A preocupação com o uso indiscriminado de antibióticos em rinossinusites agudas (RSA) é uma realidade, tendo em vista que a maioria dos quadros é de etiologia viral e que mesmo as formas mais leves de RSA de etiologia bacteriana (RSAB) não se beneficiam do uso de antibióticos. A possibilidade de se estar diante de uma RSAB é maior na presença de três ou mais dos seguintes sinais e sintomas: 1. Secreção predominantemente unilateral ou secreção francamente purulenta no cavum; 2. Dor local intensa com predomínio unilateral; 3. Febre > 38°C; 4. Elevação da velocidade de hemossedimentação (VHS) e proteína C reativa (PCR); 5. Piora dos sintomas após o período inicial de doença.

A alternativa correta corresponde a um desses critérios. Um quadro de rinossinusite aguda com duração de até 10 dias é dito RSA viral, e quando se estende além de 10 dias é dito RSA pós-viral, mas não necessariamente irá complicar com proliferação bacteriana. O raio-x simples de seios paranasais apresenta baixas sensibilidade e especificidade, sendo pouco útil no diagnóstico de RSAB devido ao número elevado de falso-positivos e falso-negativos (FOKKENS, 2012).

4. **A resposta é d).** Além dos seios etmoidais, os seios maxilares também já se encontram desenvolvidos ao nascimento. Os seios esfenoidais iniciam seu desenvolvimento após os 2 anos de idade, com cerca de 85% dos pacientes apresentando pneumatização visível à tomografia computadorizada (TC) aos 8 anos de idade. Os seios frontais iniciam seu desenvolvimento aos 4 anos de idade, tendo crescimento lento após essa idade. Apenas 20-30% das crianças com 6 anos de idade têm seio frontal visível radiologicamente. Mais de 85% apresentam pneumatização do seio frontal à TC na idade de 12 anos. O diagnóstico de rinossinusite aguda bacteriana é clínico. Presença de corpo estranho é um possível diagnóstico diferencial de RSA em crianças. A celulite orbitária é uma complicação mais frequentemente da sinusite etmoidal. A sinusite esfenoidal pode complicar com trombose do seio cavernoso ipsi- ou contralateral ou ainda com meningite (YIM, 2015).

5. **A resposta é d).** O diagnóstico é clínico, baseado na presença de pelo menos dois dos seguintes sintomas: obstrução nasal, rinorreia anterior ou posterior, dor/pressão facial e alteração do olfato, sendo obrigatória a presença de obstrução nasal ou rinorreia. Sintomas menos frequentes, mas que podem também estar presentes, são odinofagia, disfonia, tosse, pressão/plenitude auricular, astenia, mal-estar e febre. A dor é um sintoma muito importante quando a sinusite é mais intensa. Costuma agravar-se com a cabeça deitada, sua localização sendo indicativa do seio acometido. Devido à interdependência dos seios paranasais, a RSA raramente está limitada a um único seio, mas pode haver predomínio do processo inflamatório em um deles. A dor frontal é típica de acometimento do seio frontal; Dor etmoidal inclui a parte medial do nariz e a área retro-orbitária. A rinossinusite esfenoidal pode se manifestar por dor no vértex ou bitemporal, além de retro-orbitária e irradiada para pescoço e ombros. Na rinossinusite maxilar aguda pode haver queixa de odontalgia. A dor costuma iniciar pela manhã, devido ao acúmulo de secreção durante a noite, por ação da gravidade, e diminui ao longo do dia (GIL, 2005).

6. **A resposta é c).** *S. aureus* é um agente incomum de RSA, tanto em adultos quanto em crianças. A antibioticoterapia deve ser reservada aos casos de RSAB com sintomas intensos, não responsivos ao tratamento inicial ou de RSAB em pacientes imunocomprometidos. Não há correlação entre o resultado de culturas do nariz ou da rinofaringe e a etiologia da rinossinusite, não sendo indicada a coleta de material por swab nasal para o diagnóstico ou definição de tratamento de rinossinusite. A cultura de material oriundo do meato médio com coleta guiada por endoscopia, por outro lado, apresenta boa correlação com os resultados obtidos de material obtido diretamente do seio maxilar em pacientes com RSA, podendo ser realizada de rotina. A realização de Tomografia Computadorizada só é indicada em caso de suspeita de complicações ou diante de planejamento cirúrgico (PILTCHER, 2015).

7. **A resposta é c).** O raio-x de seios da face não é muito útil para o diagnóstico. Crianças com sintomas de infecções de vias aéreas superiores (IVAS) com pelo menos seis dias de quadro clínico costumam apresentar sinais de anormalidade em todos os seios: maxilar e etmoidal, esfenoidal e frontal, em ordem de frequência. O velamento é inespecífico, podendo ocorrer em processos virais, bacterianos, alérgicos, tumorais, ou ainda por não formação do seio em questão. A ultrassonografia de seios paranasais apresenta baixa sensibilidade e utilidade muito limitada no diagnóstico de rinossinusite aguda devido ao número elevado de resultados falso-positivos e falso-negativos. O seio esfenoidal é o seio de mais difícil visualização devido à sua profundidade na base do crânio, pela estrutura cavitária nasal e por ser circundado por ossos faciais. Os achados de tomografia não são específicos de sinusite. Nos casos de opacidade total dos seios paranasais, a natureza da lesão é de difícil diagnóstico, de modo que nem sempre a radiografia convencional e a tomografia podem diferenciar, por exemplo, doença inflamatória de neoplásica (ROSA, 2014; LIMA, 2015).

8. **A resposta é b).** A adenoidite aguda infecciosa é o principal diagnóstico diferencial de rinossinusite aguda (RSA) na criança, com sintomas muito semelhantes, incluindo secreção nasal posterior, obstrução nasal, tosse e febre. Em crianças, o quadro clínico de RSA frequentemente inclui febre, rinorreia, podendo ser purulenta e abundante, tosse, dor facial, obstrução nasal e edema periorbitário. Na população pediátrica, por ser mais

frequente, a tosse substitui as alterações de olfato como sinal cardinal. Na prática clínica, no entanto, o diagnóstico diferencial nem sempre é necessário, uma vez que o tratamento é o mesmo para as duas entidades. A maioria dos casos de RSA em crianças tem resolução espontânea, com antibióticos e corticoides tópicos destinados aos casos graves (LIMA, 2015).

9. **A resposta é e).** O tratamento da rinossinusite fúngica invasiva aguda (RSFIA) inclui a correção da imunodeficiência de base, a terapêutica com antifúngicos sistêmicos e o desbridamento cirúrgico. A abordagem cirúrgica precoce e a correção da neutropenia são ambas consideradas fatores de bom prognóstico. Entretanto, a cirurgia não prolonga a sobrevida em pacientes neutropênicos que não recuperam suas contagens de leucócitos. O granulokine, enquanto fator estimulador de colônias de granulócitos, pode ser usado então na tentativa de corrigir a neutropenia (YIM, 2015).

10. **A resposta é e).** Endoscopia nasal é mandatória, porém a presença de secreção purulenta não pertence aos achados mais comuns: isquemia/palidez de mucosa, edema, granulações e crostas. A visualização de lesão necrótica é clássica da rinossinusite fúngica invasiva aguda (RSFIA). À tomografia computadorizada, pode ser vista opacidade homogênea nas cavidades envolvidas e realce de contraste homogêneo, com os parâmetros mais específicos de RSFIA, porém tardios, sendo possivelmente erosão óssea e invasão extrassinusal. A detecção de galactomanana é realizada predominantemente em amostras de soro, e não pode excluir infecção por fungos não pertencentes ao gênero *Aspergillus*. A cultura pode ser realizada, porém a partir de material obtido por biópsia da região acometida. Ainda assim, uma cultura positiva nem sempre é indicativa da forma invasiva da doença, já que resultados falso-positivos podem surgir em casos de colonização ou contaminação. O padrão-ouro para o diagnóstico é o exame anatomopatológico. Para as biópsias endoscópicas, as áreas mais comumente envolvidas são as conchas médias, septo, palato e concha inferior, em ordem decrescente de frequência. O material de biópsia será útil para exame anatomopatológico, exame a fresco e cultura. A ressonância magnética apresenta especificidade semelhante e maior especificidade em relação à tomografia, sendo também útil para o diagnóstico precoce de RSFIA (YIM, 2015).

11. **A resposta é c).** Rinossinusite é uma das doenças mais comuns em pacientes imunocomprometidos. Os microrganismos mais frequentemente encontrados são bactérias Gram-negativas. A bacteriologia nas rinossinusites agudas nestes pacientes é composta pelos patógenos habituais, *H. influenzae* e *S. pneumoniae*, e conforme o estado imunológico se deteriora, a rinossinusite tende a se tornar crônica, com aumento da importância de patógenos não usuais, como *P. aeruginosa* e *S. aureus*. Uma condição que deve sempre ser suspeitada é a rinossinusite fúngica invasiva aguda, causada principalmente por fungos do gênero *Aspergillus*, devido ao seu caráter rapidamente progressivo e potencialmente fatal (SANTOS, 2005).

12. **A resposta é a).** O uso de ressonância magnética em rinossinusite aguda está indicado em casos de suspeita de complicação orbitária ou intracraniana em que a tomografia não tenha sido suficientemente informativa, diagnóstico diferencial de doença neoplásica e na suspeita de rinossinusite fúngica invasiva. O black turbinate sign representa a natureza angioinvasiva da lesão, sendo caracterizado por hipossinal em imagens em T1 e T2 e

ausência de realce mucoso dos cornetos acometidos em consequência à gangrena seca típica da doença, permitindo diferenciá-la de maneira confiável das outras rinossinusites infecciosas (SAFDER, 2010).

13. **A resposta é d).** Sinusite frontal pode complicar com meningite e abscesso cerebral no lobo frontal. O lobo frontal é uma zona de silêncio clínico, propiciando sintomas inconstantes. Podem aparecer febre, hipertensão intracraniana, crise convulsiva, problemas de vigília, coma, déficit motor, distúrbios sensoriais e alteração da visão. Possíveis complicações da sinusite maxilar são meningite e osteomielite, quase sempre uma complicação de infecção odontogênica, mais frequente em lactentes. A sinusite etmoidal pode complicar com celulite orbitária em função de o conteúdo orbitário estar separado das células etmoidais apenas por uma camada muito delgada, a lâmina papirácea. Caracteriza-se pela extensão do edema na região pós-septal. Apresenta exoftalmia, quemose, hiperemia conjuntival e compromete o tecido adiposo orbital sem formar abscesso. A acuidade visual e a motilidade ocular habitualmente estão preservadas, podendo ocorrer discreta diminuição desta última. O seio esfenoidal encontra-se adjacente a estruturas vasculares nobres, como seio cavernoso e carótida, podendo por isso a sinusite esfenoidal complicar com trombose séptica do seio cavernoso. Esta consiste na propagação da infecção ao longo do canal óptico ou por via venosa. Causa cegueira, abolição do reflexo fotomotor, anestesia corneana e paralisia dos nervos III e VI. Surgem febre elevada, alteração do estado geral, prostração, dor retro-orbitária profunda grave, comprometimento bilateral, além de sinais centrais. A fotofobia e rigidez de nuca podem ser confundidas com meningite (LIMA, 2015).

14. **A resposta é c).** O tratamento padrão das rinossinusites agudas consiste em lavagem nasal com soro fisiológico e corticoides tópicos, inclusive nas rinossinusite agudas bacterianas (RSAB) leves, poupando o uso de antibióticos. Pode-se ainda adicionar descongestionantes nasais, AINEs e analgésicos para alívio sintomático. Antibióticos são indicados em caso de RSAB leve sem melhora após o tratamento inicial, RSAB grave, com sintomas intensos, RSAB em pacientes imunossuprimidos ou com outras comorbidades (doença renal crônica, cardiopatia, insuficiência hepática, doença pulmonar crônica). O antibiótico de primeira escolha é a amoxicilina. Recomenda-se o uso de corticoides orais para pacientes adultos com RSAB com intensa dor facial e sem contraindicações, apenas nos primeiros dias do quadro agudo e associado à antibioticoterapia, diminuindo o consumo de analgésicos convencionais. Probióticos podem ser indicados na prevenção do resfriado comum em função de sua superioridade em relação ao placebo na redução da ocorrência de IVAS e, portanto, do uso de antibióticos (LIMA, 2015).

15. **A resposta é d).** A rinossinusite aguda de repetição (RSAR) caracteriza-se por quatro ou mais episódios de RSAB em um ano, com melhora completa entre os episódios. A RSAR costuma ser primariamente relacionada às alterações do complexo óstio-meatal, portanto, a cirurgia endoscópica nasossinusal a fim de corrigir os fatores predisponentes parece desempenhar papel importante em seu tratamento. A rinossinusite fúngica invasiva aguda (RSFIA) é uma infecção rara, frequentemente fatal, que ocorre quase exclusivamente em doentes imunodeprimidos. O tratamento inclui a correção da imunodeficiência de base, a terapêutica com antifúngicos sistêmicos e o desbridamento cirúrgico. A abordagem cirúrgica também está indicada para correção de causas

obstrutivas à drenagem de seios de face, assim como na presença de complicações, com uma tendência maior de indicação cirúrgica nas complicações intracranianas e ósseas do que nas orbitárias. A presença de abscesso à tomografia computadorizada, achados orbitários ou visuais progressivos ou a ausência de resposta ao antibiótico intravenoso são indicações de exploração cirúrgica (ABORL/ASBAI, 2012).

16. **A resposta é e).** Os seios paranasais relacionados à origem da meningite, em ordem decrescente de frequência, são o esfenoidal, seguido por etmoidal, frontal e maxilar. As manifestações clínicas incluem febre, cefaleia intensa, rigidez de nuca, irritabilidade e distúrbios de comportamento. A tomografia computadorizada define e delimita a doença e pode identificar outras complicações. Na punção lombar, verifica-se aumento de proteínas e de celularidade, devendo-se realizar cultura e antibiograma. A realização da punção lombar está contraindicada na presença de hipertensão intracraniana (HIC) ou abscesso. O tratamento é clínico, reservando a intervenção no seio para os casos refratários. O índice de mortalidade gira em torno de 5% (LIMA, 2015).

17. **A resposta é c).** Edema palpebral, quando não acompanhado de infecção simultânea de órbita, não compromete a movimentação ocular. Quando presente, esse comprometimento pode ser manifestação de celulite orbitária ou abscesso subperiosteal devido à presença de edema ou espasmo da musculatura extraocular. Oftalmoplegia, por sua vez, já seria manifestação de abscesso orbitário ou trombose do seio cavernoso (LIMA, 2015).

18. **A resposta é b).** A maioria das rinosinusites agudas em crianças é autolimitada com resolução espontânea. Entretanto, o tratamento médico está sempre indicado para proporcionar alívio sintomático, acelerar a resolução do quadro, prevenir complicações e evitar evolução para cronicidade, sendo feito com irrigação nasal e corticoides tópicos. A maioria das infecções de vias aéreas superiores é de etiologia viral, com a rinosinusite aguda bacteriana sendo evolução de apenas pequena porcentagem desses casos. A duração do quadro pode ser superior a 10 dias. Processos alérgicos podem ter relação com rinosinusite aguda recorrente, mas não são um requisito para a evolução de rinosinusite pós-viral e bacteriana. A ocorrência de rinosinusite aguda bacteriana é maior em crianças em idade escolar ou que frequentam creches do que em crianças menores (LIMA, 2015).

19. **A resposta é e).** Segundo o EPOS 2012, rinosinusite aguda (RSA) viral, ou resfriado comum, é uma condição usualmente autolimitada, cujos sintomas duram menos de 10 dias; RSA pós-viral é definida quando há piora dos sintomas após cinco dias da doença ou quando os sintomas persistem por mais de dez dias; RSA bacteriana seria uma evolução de uma pequena porção dos casos de RSA pós-viral; rinosinusite crônica (RSC) sem polipose nasossinusal é caracterizada por infiltrado neutrofílico, depósito de colágeno no estroma, membrana basal pouco espessada e sem depósito de pseudocistos, enquanto RSC com polipose nasossinusal é caracterizada por extenso infiltrado leucocitário, edema, redução de colágeno no estroma e franca presença de pseudocistos (FOKKENS, 2012).

20. **A resposta é b).** A rinosinusite aguda consiste em uma série de alterações no complexo mucociliar na maioria das vezes em decorrência de um processo infeccioso, de modo que após a resolução da infecção, o funcionamento mucociliar tende a se normalizar

e cessam as manifestações clínicas, estando a alternativa A errada. A sinusite tende a ocorrer após quadros virais e resfriados comuns, muito associada à rinite. O acometimento isolado dos seios paranasais é raro, pois a mucosa do nariz é contígua e os processos inflamatórios geralmente acometem as fossas nasais, o que influenciou inclusive a correção da nomenclatura da doença para rinossinusite, em substituição ao termo sinusite utilizado no passado; menos frequentemente, pode decorrer de infecções odontogênicas e mais raramente, pode ocorrer de forma isolada. Embora menos frequentemente, a rinossinusite pode evoluir com complicações orbitárias, intracranianas ou ósseas, situações que requerem investigação adicional e tratamento precoce a fim de evitar sequelas. A infecção bacteriana só ocorre em uma pequena porcentagem dos casos de rinossinusite aguda, sendo, portanto, menos frequente que a viral (LIMA, 2015).

21. **A resposta é c).** Obstrução nasal é um dos critérios diagnósticos de rinossinusite, mas sibilos podem sugerir outras condições, com um quadro asmático. Estridor laríngeo e dificuldade respiratória sinalizam obstrução de via aérea superior, podendo ser decorrentes por exemplo de presença de corpo estranho ou laringite aguda. Frequência respiratória aumentada, tiragem intercostal e febre intensa não são específicas de RSA. Gotejamento purulento pós-nasal e cefaleia, por sua vez, são critérios maiores para o diagnóstico de rinossinusite aguda (LIMA, 2015). Rinossinusite aguda em crianças é definida como: início súbito de dois ou mais dos sintomas: • bloqueio nasal/obstrução/congestão • ou secreção nasal descolorida • ou tosse (diurna e noturna) por <12 semanas (EPOS, 2020).

22. **A resposta é e).** Pressão auricular, assim como odinofagia, disfonia, tosse, astenia, mal-estar e febre, é um sintoma que pode ocorrer associado à rinossinusite, porém menos frequente. Todas as demais alternativas representam sintomas cardinais de rinossinusite aguda (LIMA, 2015).

23. **A resposta é a).** A radiografia simples apresenta sensibilidade e especificidade moderadas, e tem papel limitado por fornecer elevado número de resultados falso-positivos e falso-negativos. O detalhamento das estruturas é melhor com a ressonância magnética. A sequência T1 é ideal para analisar a anatomia do paciente, enquanto em T2 as lesões ricas em água apresentam hipersinal, facilitando seu reconhecimento. FLAIR é uma sequência T2 com supressão do sinal fornecido pelo líquido, evidenciando ainda mais as lesões e aumentando a sensibilidade para a detecção de possíveis complicações. Na radiografia de seios paranasais, na incidência de Caldwell, ou fronto-naso, são visualizados com maior evidência os seios frontais, etmoidais e maxilares; os seios esfenoidais aparecem com pouca definição. A incidência de Waters, ou mento-naso, demonstra com maiores detalhes os seios maxilares, enquanto a incidência em perfil confere noção de profundidade às lesões (ROSA, 2014; LIMA, 2015).

24. **A resposta é e).** Descongestionantes nasais tópicos promovem melhora subjetiva e objetiva da obstrução nasal em pacientes com rinossinusite aguda viral, mas não são indicados isoladamente no tratamento da rinossinusite bacteriana. Além disso, é necessário restringir o uso dos vasonstritores tópicos a no máximo 5 dias devido ao efeito rebote, fora a possibilidade de gerarem efeitos indesejados decorrentes de interação com outras drogas ou de descontrole da pressão arterial, glaucoma, diabetes mellitus ou de outras condições. A lavagem nasal com soro fisiológico de fato melhora os sintomas,

pois melhora a função ciliar, reduz o edema de mucosa e os mediadores inflamatórios, colabora na limpeza da cavidade nasal e, portanto, da secreção presente nos processos infecciosos, além de não apresentar efeitos colaterais (LIMA, 2015). As evidências atuais sugerem que várias doses de descongestionantes podem ter um pequeno efeito positivo em medidas subjetivas de congestão nasal em adultos com o resfriado comum. Os descongestionantes não parecem aumentar o risco de eventos adversos em adultos no curto prazo. Os sintomas mais comuns em RSA foram obstrução nasal moderada a grave (80,4%), dor facial (74,5%), rinorreia (70,4%) e dor de cabeça (63,6%) (EPOS, 2020).

25. Internação, tomografia computadorizada de seios paranasais, antibiótico endovenoso e cirurgia endoscópica nasal. É um caso de rinossinusite bacteriana aguda não responsivo à antibioticoterapia que posteriormente evoluiu com possível celulite orbitária. O paciente relata infecção de via aérea superior recente com obstrução nasal, rinorréia amarelada, cacosmia e dor em maxilar, fechando o diagnóstico de RSA. A deterioração do quadro após o período inicial da doença, a presença de rinorréia amarelada unilateral e a dor unilateral em maxilar esquerdo indicam etiologia bacteriana. Quemose, restrição da movimentação ocular esquerda, edema e hiperemia periorbitária indicam celulite orbitária. São necessárias: avaliação oftalmológica, solicitação de tomografia computadorizada de seios paranasais para confirmação diagnóstica e avaliação cirúrgica, instituição de antibióticos EV e programação de cirurgia endoscópica nasal (LIMA, 2015).

26. Trata-se de provável rinossinusite aguda, visto que a paciente apresenta obstrução nasal, sensação de peso em face e rinorreia (critérios maiores), tosse e febre (critérios menores), com duração menor que 4 semanas. Não fecha critérios de suspeição de etiologia bacteriana, de forma que pode ser iniciada terapia com corticoides tópicos, lavagem nasal, descongestionantes. Deve-se instruir a paciente a retornar para reavaliação em 48-72h e na semana seguinte, caso os sintomas piorem ou não melhorem, quando poderá ser considerada antibioticoterapia (LIMA, 2015).

27. Trata-se de provável rinossinusite aguda (RSA), com possível agente etiológico sendo *S. pneumoniae*. Em crianças, os sinais cardinais de RSA são obstrução nasal, rinorreia, dor facial e tosse (que substitui as alterações de olfato por ser mais frequente nessa população). Outros sintomas também relatados são febre e edema periorbitário. Estudos mostram que, em crianças com esses sintomas por mais dez dias, cerca de 89,2% apresentam RSA, e 19,2% adenoidite associada, podendo as crianças apresentarem sintomas também próprios de adenoidite. Os agentes etiológicos mais frequentes na RSA bacteriana em crianças são *S. pneumoniae*, *H. influenza*, *M. catarrhalis*, *S. pyogenes* e anaeróbios (LIMA, 2015).

28. Trata-se de rinossinusite fúngica invasiva aguda. O fato de o paciente possuir fator de risco, enquanto portador de diabetes não controlado, o achado de escaras negras à endoscopia e a ausência de sinal em corneto inferior esquerdo em T2 na ressonância, o chamado sinal da concha negra, suportam essa hipótese. O paciente foi submetido à cirurgia endoscópica nasal para excisão ampla do tecido necrótico e o exame histopatológico da amostra demonstrou hifas consistentes com mucormicose. Após a cirurgia, foi iniciado tratamento com anfotericina por 6 semanas, após o qual o paciente

recebeu alta e foi mantido em acompanhamento por 18 meses, durante os quais se manteve assintomático (CHAE, 2019).

29. É um caso de rinossinusite aguda recorrente (RSAR). Esta é definida por pelo menos 4 episódios agudos por ano, cada um com duração inferior a 30 dias e com intervalos completamente assintomáticos de pelo menos 10 dias entre si. Assim como nos quadros crônicos, deve-se afastar causas de origem sistêmica. A investigação deve incluir os processos alérgicos, com a realização de testes específicos; as deficiências de imunoglobulinas, com pesquisa quantitativa, particularmente a IgA e IgG; fibrose cística; refluxo gastroesofágico; e doenças ciliares. A hipertrofia de tonsilas faríngeas também deve ser considerada pela possibilidade de a mesma atuar como um reservatório de patógenos. Fatores anatômicos também devem ser afastados (concha bolhosa, desvios septais etc.). Nesses casos, a tomografia computadorizada, a endoscopia nasal e/ou a ressonância magnética poderiam auxiliar no diagnóstico de processos obstrutivos e malformações (LIMA, 2015).

30. O tratamento inicial da RSAB leve consiste em analgésicos, corticoide nasal e lavagem nasal, isto é, o mesmo tratamento de RSA viral. Após este tratamento inicial, o paciente deve ser acompanhado por 48 a 72 horas. Se ele melhorar, termina-se o tratamento com as mesmas medicações até que os sintomas cessem. Caso não haja melhora, acrescenta-se o antibiótico. O antibiótico preferencial é a amoxicilina. Em caso de RSA por bactérias produtoras de β -lactamase, associa-se amoxicilina e clavulanato. Para os pacientes alérgicos a β -lactâmicos, pode ser utilizada claritromicina. Para a RSAB grave, o tratamento inicial consiste em analgésicos, corticoide nasal, lavagem nasal e antibiótico. Estes pacientes, por apresentarem comorbidades, imunodepressão ou formas mais graves de rinossinusite aguda (dor ou pressão facial intensa, febre $> 38^{\circ}\text{C}$), também devem ser acompanhados com atenção pelo médico. Se o paciente melhorar em 48 a 72 horas, completa-se o tratamento. Caso contrário, deve-se considerar falha terapêutica, cujas causas mais comuns são não adesão ao tratamento, resistência antimicrobiana, complicações e diagnóstico incorreto (MION, 2017).

REFERÊNCIAS BIBLIOGRÁFICAS

- ABORL, ASBAI. **Rinossinusite bacteriana aguda: tratamento**. São Paulo: Associação Médica Brasileira, 2012.
- CHAE, H.K. et al. The significance of “black turbinate sign” on MRI. **Ear, Nose & Throat Journal**. p. 1-2. Maio, 2019.
- Diretrizes brasileiras de rinossinusites. **Rev. Bras. Otorrinolaringol.**, São Paulo, 2008.
- FOKKENS W.J. et al. European Position Paper on Rhinosinusitis and Nasal Polyps. **Rhinology**. 2020
- FOKKENS, W.J. et al. European position paper on rhinosinusitis and nasal polyps. **Rhinology**. 2012.
- GIL, J.M. Rinossinusites e Complicações das Rinossinusites; **Fundação Otorrinolaringologia**, seminário 29, 2005.
- LIMA, A.; Wilma T.; SAKANO, E. Rinossinusites: evidências e experiências. **Braz. J. Otorhinolaryngol.**, v. 81, n. 1, supl. 1, p. 1-49, São Paulo, 2015.
- MION, O. et al. **Expert opinion 2017 antibioticoterapia para rinossinusite aguda bacteriana em adultos**. Academia Brasileira de Rinologia. Rio de Janeiro, 2017.
- PILTCHER, Otávio B. et al. Rinossinusite Aguda. *In*:____.(Org.). **Rotinas em Otorrinolaringologia**. Porto Alegre: Artmed, 2015. p. 178 - 184.
- ROSA, M.F.F. et al. Avaliação radiológica convencional dos seios paranasais. *Cad Bras Med.*, v. 27. p. 45-52. Rio de Janeiro, 2014.
- SAFDER, J.S. et al. The “Black Turbinate” Sign: An Early MR Imaging Finding of Nasal Mucormycosis. **Am. J. Neuroradiol.** v. 31, n. 4, p. 771-774. Abril, 2010.
- SANTOS, A.F. Manifestações ORL do Paciente HIV. **Fundação Otorrinolaringologia**, seminário 54, 2005.
- YIM, M.; VALDEZ, T.A.; CHANDY, B.M. Rinossinusite Fúngica Invasiva em Pacientes Pediátricos Imunocomprometidos. *In*: INTERAMERICAN ASSOCIATION OF PEDIATRIC OTORHINOLARYNGOLOGY. **XIII Manual de Otorrinolaringologia Pediátrica da IAPO**, São Paulo: Gráfica Forma Certa, 2015. p. 177 - 182.

CAPÍTULO XXVIII - RINOSSINUSITES CRÔNICAS

Victor Eulálio Sousa Campelo
Nicácia Carvalho Dantas da Fonsêca
Juliana Coelho Learth
DOI-Capítulo: 10.47538/AC-2021-10.28

QUESTÕES

1. (Médico Otorrinolaringologia/Pref. Rio de Janeiro - 2017) Paciente com quadro clínico de rinossinusite crônica, atopia, polipose nasal e deformidade facial progressiva, sem invasão fúngica da mucosa sinusal realizou tomografia computadorizada que mostra envolvimento de vários seios com lesões expansivas, mas não invasivas. O estudo do muco evidencia eosinofilia. Na avaliação imunológica, dosagens de IgE e IgG específicas para fungos estão em níveis elevados e as culturas ou colorações especiais positivas para fungos. O diagnóstico é de:

- a) Bola de fungos.
- b) Infestação saprófita.
- c) Rinossinusite fúngica alérgica.
- d) Rinossinusite fúngica invasiva.
- e) NDA.

2. (UFRJ - 2018) A rinossinusite crônica com polipose nasal, na criança, está mais frequentemente associada a:

- a) Lúpus eritematoso sistêmico.
- b) Imunodeficiência.
- c) Doença de Kawasaki.
- d) Púrpura de Henoch-Schonlein.
- e) Fibrose cística.

3. (UNIFESP - 2018) A rinossinusite crônica compreende uma grande gama de apresentações clínicas, que podem corresponder aos diversos mecanismos fisiopatológicos envolvidos na gênese da doença. Qual dos mecanismos abaixo é considerado o fator primordial para o desenvolvimento da doença?

- a) Falha da barreira imune inata que leva à ativação da resposta adaptativa.
- b) Defeitos associados ao batimento mucociliar que levam à estase de mucina.
- c) Infecção bacteriana crônica devido à presença dos biofilmes.
- d) Inflamação crônica intrínseca da mucosa devido à falha no metabolismo dos leucotrienos.
- e) Nenhuma das alternativas anteriores.

4. (UNIFESP - 2018) Atualmente, há uma tendência a se considerar que rinossinusite crônica com e sem pólipos (RSCcPN e RSCsPN, respectivamente) sejam doenças distintas. Porém, além da presença ou ausência de pólipos à endoscopia nasal, a maioria dos endotipos não são exclusivos e sim compartilhados entre ambas as doenças.

Assinale a alternativa que apresenta a característica que, até o momento, é considerada a principal diferenciação entre as duas doenças:

- a) O padrão de sintomas: RSCcPN sempre apresenta obstrução nasal e hiposmia; enquanto RSCsPN, rinorreia e facialgia.
- b) O padrão de resposta Th: RSCcPN sempre apresenta resposta Th2; enquanto RSCsPN, Th1.
- c) O padrão de resposta celular: RSCcPN sempre apresenta padrão eosinofílico; enquanto RSCsPN, neutrofílico.
- d) O padrão de resposta Treg: RSCcPN sempre apresenta deficiência na resposta Treg; enquanto RSCsPN, normalidade ou aumento.
- e) Nenhuma das anteriores.

5. (Médico Otorrinolaringologia/Pref. Itacara - 2018) O nível de evidência 1A no uso de corticosteroides intranasais na rinossinusite crônica com polipose nasossinusal mostra um efeito de melhora altamente favorável em diversos sinais/ sintomas, exceto em:

- a) Volume do pólipso.
- b) Obstrução nasal.
- c) Olfato.
- d) Rinorreia.
- e) Cefaleia.

6. (Médico Otorrinolaringologia/Pref. Campinas - 2016) O tratamento cirúrgico da rinossinusite crônica em crianças

- a) Não é indicado devido a repercussões negativas no crescimento esquelético facial.
- b) Deve ser indicado precocemente para evitar repercussões no crescimento esquelético facial.
- c) Somente deve ser indicado se fibrose cística, pólipso antrocoanal ou rinossinusite fúngica.
- d) Consiste, inicialmente, em adenoidectomia com lavagem do seio maxilar.
- e) Consiste em cirurgia endoscópica funcional dos seios paranasais.

7. (VUNESP/Prefeitura de Serrana - 2018) Paciente do gênero feminino, 35 anos, foi submetida à cirurgia endoscópica endonasal devido à rinossinusite crônica sem polipose nasal há 6 meses. Refere melhora parcial da obstrução nasal, mas mantém rinorréia amarelada bilateral recorrente. À nasofibrosopia, observam-se todos os seios paranasais abertos, com edema leve de mucosa e secreção purulenta em pequena quantidade. Fez uso de 3 ciclos de antibióticos e corticoides sistêmicos prescritos pelo clínico geral nos últimos 3 meses. Faz uso contínuo de corticoide tópico. Tem perfil laboratorial negativo para processos alérgicos. Traz tomografia computadorizada com espessamento mucoso discreto de todos os seios paranasais, sem outras alterações. A conduta mais adequada nesse momento é:

- a) Introduzir macrolídeo por 3 meses.
- b) Repetir a tomografia computadorizada de seios paranasais.
- c) Suspender o uso de corticoide tópico.
- d) Indicar nova cirurgia endoscópica endonasal.
- e) Introduzir antifúngico sistêmico por 21 dias

8. (VUNESP/Prefeitura de Serrana - 2018) Em paciente com rinossinusite crônica e mucoviscidose, as bactérias responsáveis pela inflamação e infecção crônica dos seios paranasais são:

- a) *Streptococcus pneumoniae* e *Streptococcus pyogenes*.
- b) *Klebsiella pneumoniae* e *Enterobacter* sp.
- c) *Haemophilus influenzae* e *Moraxella catarrhalis*.
- d) *Legionella pneumophila* e *Staphylococcus coagulase-negativo*.
- e) *Staphylococcus aureus* e *Pseudomonas aeruginosa*.

9. (VUNESP/Prefeitura de Serrana - 2018) Paciente submetida à cirurgia endoscópica endonasal há 2 meses, devido à rinossinusite crônica e concha média bolhosa bilateral, relata epífora à direita há 1 mês. Nega qualquer queixa nasal e traz nasofibrosopia com antrostomia maxilar, etmoidectomia anterior e posterior e esfenotomia amplas, com mucosa normal e sem secreções patológicas. O passo cirúrgico relacionado à complicação apresentada é a:

- a) Etmoidectomia anterior.
- b) Turbinoplastia média.
- c) Etmoidectomia posterior.
- d) Antrostomia maxilar.
- e) Sinusotomia esfenoidal.

10. (FDC/SEHAC - RJ – 2019 — Modificada) Em relação às complicações orbitárias pré septais, pós rinossinusite, assinale a alternativa INCORRETA:

- a) Celulite é a complicação mais frequente.
- b) Ocorre obstrução da drenagem venosa palpebral.
- c) Ocorre edema palpebral.
- d) No abscesso orbital não há prejuízo da acuidade visual.
- e) Pode evoluir formando abscesso palpebral.

11. (INSTITUTO AOCP/EBSERH/HU - UFJF - 2016) Paciente, masculino, 32 anos chega ao Pronto-Socorro com queixa de tosse produtiva associada à febre e cefaleia. Referiu ainda que, no início do ano passado, teve estes mesmos sintomas, os quais após o tratamento não tinham voltado mais. No exame físico, foi detectada secreção pós nasal purulenta e hipertrofia de conchas nasais inferiores. Em relação ao assunto, assinale a alternativa INCORRETA.

- a) A principal hipótese para este quadro é Sinusite Crônica.
- b) A hipertrofia de cornetos nasais dificulta o exame da cavidade nasal na rinoscopia.
- c) A tomografia de seios da face está indicada se houver falha no tratamento inicial.
- d) O paciente deve ser tratado com antibiótico oral, podendo ainda prescrever corticoide tópico e lavagem com soro fisiológico.
- e) O resfriado comum pode ter sido a causa do quadro atual deste paciente.

12. (INSTITUTO AOCP/EBSERH/HU – UFJF - 2016) Paciente, sexo masculino, 50 anos, refere que tem sinusite crônica, pois sempre está com o nariz obstruído e escorrendo, e se o tempo esfria ou sente cheiro de fumaça, não consegue respirar pelo nariz. Já está assim há mais de 2 anos. Em relação ao assunto, assinale a alternativa correta.

- a) Certamente, este paciente deve ser tratado com antibiótico por longo período.
- b) Os sintomas da sinusite crônica duram até 3 semanas.
- c) É comum os pacientes descreverem um quadro de rinite como sendo sinusite. O Raio-X de seios da face é o exame de escolha para diagnosticar sinusite crônica e estudar a anatomia nasal do paciente.

- d) *Staphylococcus aureus*, *Staphylococcus coagulase-negativos* e *Streptococcus pneumoniae* são os patógenos mais comuns na sinusite crônica.
e) O uso de solução salina isotônica ou hipertônica (3%) é contra indicado no tratamento de rinossinusite crônica.

13. (UFU - 2017) Considerando o tratamento de rinossinusite crônica, qual das alternativas abaixo NÃO representa uma alternativa aceitável?

- a) Soluções salinas tópicas.
b) Corticoide nasal.
c) Antibióticos tópicos.
d) Antibióticos sistêmicos em casos selecionados.
e) Omalizumab.

14. (EBSERH/HU – FURG - 2016 - Modificada) A rinossinusite pode ser classificada com base na duração dos sintomas e na frequência dos episódios. A rinossinusite em que a duração dos sintomas ocorre no período superior ou igual a 12 (doze) semanas, é classificada como:

- a) Aguda.
b) Subaguda.
c) Crônica.
d) Crônica agudizada.
e) Recorrente.

15. (UFG/Pref. Caldas Novas/GO - 2016 - Modificada) O EPOS (European Position Paper on Rhinosinusitis and Nasal Polyps, 2012), a respeito da rinossinusite:

- a) Estabelece uma importante alteração em relação ao EP³OS 2007, já que o de 2007 levava em consideração os sintomas e as alterações endoscópicas.
b) EPOS 2012 propõe a substituição da tosse pela hiposmia/anosmia enquanto critério diagnóstico de rinossinusite nas crianças.
c) Preconiza, na rinossinusite crônica, quando necessário antibioticoterapia por longos períodos o uso de macrolídeos em doente sem elevação de IgE.
d) Estabelece que os macrolídeos são efetivos tanto em vias aéreas inferiores como em rinossinusites crônicas.
e) Nenhuma das anteriores.

16. (Médico Otorrinolaringologista/Pref. Natal - 2016) Os objetivos do tratamento clínico da rinossinusite são, dentre outros: controlar a infecção, restaurar a ventilação normal das cavidades paranasais e a patência dos óstios sinusais. Nesse contexto, no quadro crônico da doença, é uma terapêutica adequada:

- a) O uso de corticosteroides sistêmicos em pacientes com pólipos nasais ou asma brônquica.
b) O uso de antibióticos sistêmicos como a roxitromicina 150mg/dia por cerca de três meses.
c) O tratamento dos casos comuns com baixas doses de macrolídeos por tempo prolongado.
d) O tratamento com corticoide tópico nasal em baixas doses, se comparado com altas doses.
e) Nenhuma das anteriores.

17. (Médico Otorrinolaringologista/Pref. Uberaba - 2016) São fatores anatômicos que contribuem para o surgimento da rinossinusite crônica (RSC), EXCETO:

- a) Alterações do processo unciforme.
- b) Pneumatização de concha média ou concha média paradoxal.
- c) Hipertrofia de bula etmoidal.
- d) Presença de células do agger nasi.
- e) Nenhuma das anteriores.

18. (Médico Otorrinolaringologista/Pref. Uberaba - 2016) Em relação à rinossinusite fúngica, assinale a alternativa INCORRETA.

- a) Na rinossinusite fúngica alérgica, há presença de muco com inúmeros eosinófilos, cristais de Charcot-Leyden, raras hifas sem invasão da mucosa.
- b) A bola fúngica é caracterizada por hifas no interior de um seio, associada à leve reação inflamatória e sem invasão da mucosa.
- c) Pacientes diabéticos mal controlados são susceptíveis à infecção fúngica invasiva, preferencialmente por fungos da classe dos *Aspergillus*, que têm predileção por ambiente ácido e altas taxas de glicose.
- d) O tratamento da bola fúngica é apenas cirúrgico, enquanto na rinossinusite fúngica alérgica é cirúrgico associado a esteroides orais.
- e) Nenhuma das anteriores.

19. (UNIMONTES/Monte Carlos MG - 2016) Em relação à rinossinusite crônica com polipose, assinale a alternativa CORRETA.

- a) A cirurgia é o tratamento de escolha para os pacientes com polipose.
- b) O tratamento com corticosteroide tópico auxilia na melhora da hiposmia, mas não atua na diminuição dos pólipos.
- c) A rinite alérgica é o principal fator de risco para o desenvolvimento da doença.
- d) A asma intrínseca tem forte associação com a polipose nasal em adultos.
- e) Nenhuma das anteriores.

20. (Médico otorrinolaringologista – UNIMONTES/Monte Carlos MG - 2016) São critérios diagnósticos para a rinossinusite fúngica alérgica, EXCETO:

- a) Biópsia comprovando invasão fúngica da mucosa.
- b) Tomografia característica.
- c) Polipose nasal.
- d) Cultura positiva para fungos.
- e) Nenhuma das anteriores.

21. (Fundação Hospitalar Getúlio Vargas/Rio de Janeiro RJ – 2019 – Modificada) Assinale a alternativa que apresenta o tratamento de primeira linha mais indicado para rinossinusite crônica na criança.

- a) Meatotomia inferior.
- b) FESS (Functional Endoscopic Sinus Surgery).
- c) Corticoide tópico nasal e solução salina.
- d) Septoplastia e turbinectomia.
- e) Adenoidectomia com lavagem do seio maxilar.

22. (Médico Otorrinolaringologista /Prof. Boa Vista - 2016) A doença nasossinusal na qual se encontra velamento de conteúdo heterogêneo com possíveis áreas de calcificação no interior do seio acometido é a rinosinusite:

- a) Viral aguda.
- b) Bacteriana crônica.
- c) Fúngica alérgica.
- d) Por granulomatose de Wegener.
- e) Por hanseníase.

23. Qual dos seguintes fatores, não está associado a rinosinusite crônica.

- a) Bula etmoidal hipertrófica.
- b) Abscesso periapical.
- c) Síndrome de Kartagener.
- d) Otite externa aguda.
- e) Asma.

24. O nariz e os seios paranasais podem refletir os primeiros sintomas de doenças sistêmicas. Portanto, a identificação de fatores predisponentes e doenças associadas às rinosinusites são de fundamental importância. Dentre as alternativas abaixo, qual não é uma doença associada à rinosinusite crônica.

- a) Psoríase.
- b) Sarcoidose.
- c) Granulomatose de Wegener.
- d) Lúpus Eritematoso Sistêmico.
- e) Diabetes mellitus.

25. Existem dois fenótipos distintos que a rinosinusite crônica pode ter. Identifique e explique imunologicamente o porquê desses diferentes fenótipos.

26. Paciente com congestão nasal, secreção esverdeada, dor facial, cefaleia holocraniana e otalgia persistentes há um ano; na TC de seios da face mostrava grande espessamento mucoso bilateral em seios maxilares. Quais os critérios para diagnóstico da patologia em questão?

27. Paciente chega ao consultório apresentando obstrução nasal acompanhada de secreção nasal anterior e perda do olfato há cerca de 3 meses. Considerando a principal hipótese diagnóstica, qual o exame complementar mais adequado a ser solicitado inicialmente? Justifique.

28. Dentre os sintomas de rinosinusite crônica, temos dores faciais, rinorreia anterior e/ou posterior, de hialina a purulenta, hipo ou anosmia por 3 meses ou mais. Levando esses sintomas em consideração, quais os principais diagnósticos diferenciais?

29. Quais as evidências objetivas de inflamação nos exames de imagem da rinosinusite crônica?

30. Paciente relata que há 5 meses percebeu redução do olfato, associado à congestão nasal principalmente no lado esquerdo, no exame endoscópico nasal foi visualizado uma

massa polipóide e secreção nasal. Levantada as suspeitas de rinossinusite crônica, mas com a necessidade de excluir neoplasia e outros diagnósticos diferenciais, qual exame de escolha nesse caso?

RESPOSTAS E COMENTÁRIOS

1. **Resposta é c).** Trata-se, portanto, de uma rinossinusite fúngica alérgica (RSFA), esse distúrbio ocorre devido à inflamação alérgica crônica intensa direcionada a fungos não invasivos. Pacientes com RSFA apresentam sintomas de rinossinusite crônica com pólipos nasais e em casos graves podem apresentar deformidade facial progressiva. Fazem diagnóstico diferencial com rinossinusite crônica com polipose nasal, sendo distinguidos pelo estudo do muco que apresenta características de processo alérgico (eosinofilia – IgE a um ou mais fungos) e contém hifas fúngicas (HAMILOS; HOLBROOK, 2018).

2. **Resposta é e).** A prevalência de rinossinusite crônica em pacientes com fibrose cística é alta e pólipos nasais ocorrem em 7 a 50% dos afetados. Quando crianças com rinossinusite crônica apresentam pólipos nasais devem ser avaliadas quanto à presença de fibrose cística, sendo esta uma das poucas causas de pólipos nasais em criança (ANSELMO-LIMA; SAKANO, 2015).

3. **Resposta é a).** A imunidade inata reconhece sem necessidade de exposição prévia o que não pertence ao organismo. Dessa forma, acredita-se que a rinossinusite crônica ocorre quando há lesão irreparável do epitélio e ativação da imunidade inata que aciona a imunidade adaptativa do indivíduo. O epitélio nasal atua como barreira mecânica e também faz parte dos processos imunológicos inatos e adaptativos. Portanto, a lesão epitelial e ativação da imunidade inata é essencial para o processo inflamatório crônico. Na C as infecções bacterianas crônicas podem levar à formação de biofilmes no epitélio sinusal o que lhes permite resistir à antibioticoterapia, persistindo como uma infecção de baixo grau, no entanto não é um dos fatores mais importantes para o desenvolvimento da rinossinusite crônica. Na D, o aumento da síntese de leucotrienos pró-inflamatórios tem sido aceito como parte do mecanismo da rinossinusite crônica com polipose nasossinusal no entanto não é fator primordial para rinossinusite crônica (ANSELMO-LIMA; SAKANO, 2015).

4. **Resposta é d).** Na rinossinusite crônica com polipose nasal há uma expressão diminuída do padrão de resposta T-reg e na expressão de TGF- β (transforming growth factor β). No entanto, na RSCsPN não ocorre essa diminuição. Assim, TGF- β importante na contenção do processo inflamatório e devido à função de T-reg, na rinossinusite crônica sem polipose nasal a inflamação é mais localizada, já na rinossinusite crônica com polipose nasal é mais difuso e exacerbado. Sendo, portanto, T-reg a característica que promove a diferenciação das doenças (ANSELMO-LIMA; SAKANO, 2015).

5. **Resposta é c).** Os corticoides tópicos possuem efeitos significativos na polipose nasal bilateral e assim redução do volume e sintomas associados, como a obstrução nasal, rinorreia e cefaleia. No entanto, seu efeito sobre a hiposmia não é tão elevado (DIRETRIZES BRASILEIRAS DE RINOSSINUSITES, 2008).

6. **Resposta é d).** O tratamento cirúrgico da rinossinusite crônica em crianças deve ser sempre reservado para os casos que não responderam ao tratamento clínico adequado. Em geral consiste, inicialmente, em adenoidectomia com lavagem do seio maxilar. A cirurgia endoscópica é a opção inicial nos casos de fibrose cística, PN, pólipos antrocoanal

ou rinossinusite fúngica alérgica (alternativas c e e). Nas letras a e b, a cirurgia traz melhora do quadro clínico e da qualidade de vida sem que haja repercussões negativas em relação às sequelas osteoesqueléticas faciais, mas fica restrita a casos não responsivos ao tratamento clínico, devendo ser indicado precocemente apenas nos de complicações (ANSELMO-LIMA; SAKANO, 2015).

7. **Resposta é a).** Em paciente com rinossinusite crônica sem polipose nasal com secreção purulenta que não apresentam melhora do quadro após 3 meses mesmo com uso de corticoide tópico, podem necessitar de tratamento de longo curso (\geq a 12 semanas), sendo nesses casos a recomendação de utilização de doses anti-inflamatórias de macrolídeos na ausência de elevação da IgE sérica. (SANTOS et al., 2012).

8. **Resposta é e).** Mucoviscidose também conhecida como fibrose cística, é uma doença bem relacionada com a rinossinusite crônica com polipose nasal em crianças, sendo os patógenos mais prevalentes nesse caso o *Staphylococcus aureus* e *Pseudomonas aeruginosa* (DIRETRIZES BRASILEIRAS DE RINOSSINUSITES, 2008; KANG et al., 2015).

9. **Resposta é d).** Lesões no ducto nasolacrimal, como epífora, foram relatadas como complicações de procedimentos acompanhados de antróstomia nasal (SARBER, 2015).

10. **Resposta é d).** O abscesso orbital trata-se de um quadro mais grave em que o paciente apresenta exoftalmia irreduzível, dolorosa, com quemose severa, oftalmoplegia completa e diminuição acentuada da acuidade visual (ANSELMO-LIMA; SAKANO, 2015).

11. **Resposta é a).** O diagnóstico da rinossinusite crônica é baseado na presença de pelo menos dois dos quatro sinais e sintomas: drenagem mucopurulenta nasal anterior e/ou posterior; obstrução nasal ou congestão; dor facial e/ou pressão; redução ou perda do olfato; sendo que pelo menos um dos sintomas devem ser drenagem ou obstrução nasal. Além disso, devem estar presentes \geq 12 semanas, apesar das tentativas de tratamento médico (SANTOS et al, 2012).

12. **Resposta é d).** Na A, o paciente não tem como tratamento inicial o uso de antibiótico por longo período. Na B, para ser considerada sinusite crônica os sintomas devem persistir por \geq 12 semanas. Na C, o exame de escolha é a tomografia computadorizada, no entanto não é o primeiro passo para o diagnóstico, sendo a endoscopia nasal mais utilizada. Na E, o uso associado de solução salina é recomendado no tratamento de rinossinusite crônica (SANTOS et al., 2012; ANSELMO-LIMA; SAKANO, 2015; PÁDUA; ARAUJO, 2015).

13. **Resposta é c).** Não existem evidências, tanto sobre a efetividade quanto aos possíveis efeitos colaterais, para a recomendação do uso de antibiótico tópico para rinossinusite crônica tanto para com pólipos quanto para a sem pólipos. Todos os demais são usados no tratamento (ANSELMO-LIMA; SAKANO, 2015).

14. **Resposta é c).** A rinossinusite pode ser classificada como aguda quando os sintomas são inferiores a 12 semanas e crônicas quando os sintomas persistem por \geq 12 semanas (SANTOS et al., 2012; ANSELMO-LIMA; SAKANO, 2015; PÁDUA; ARAUJO, 2015).

15. **Resposta é c).** Na A, a EPOS 2012 leva em consideração tanto sintomas como alterações endoscópicas na rinossinusite. Na B, a EPOS 2012 propõe a substituição da hiposmia/anosmia pela tosse enquanto critério diagnóstico de rinossinusite nas crianças, não o contrário. Na D, a EPOS 2012 não estabelece macrolídeos como parte do tratamento de vias aéreas inferiores (SANTOS et al., 2012).

16. **Resposta é a).** Na B, a EPOS 2012 apresenta 2 estudos, em que 1 houve melhora significativa com uso roxitromicina 150mg/dia por cerca de três meses, no entanto o segundo estudo não apresentou efeito significativo, nesse existe a possibilidade de um maior número de doentes com IgE aumentada. Na C, o uso de macrolídeos em tratamentos por tempo prolongado é adequado, entretanto, é útil em casos com IgE diminuída (SANTOS et al., 2012).

17. **Resposta é d).** Dentre os fatores anatômicos, alterações como desvio do processo uncinado, concha média bolhosa, bula etmoidal hipertrófica (letras A, B e C) e pneumatização do agger nasi contribuem para o surgimento de rinossinusite crônica. No entanto, a simples presença dessas células não é um fator predisponente (ANSELMO-LIMA; SAKANO, 2015; PÁDUA; ARAUJO, 2015).

18. **Resposta é c).** Nos pacientes diabéticos mal controlados acometidos por rinossinusite fúngica invasiva o agente mais comum é o *Mucor* sp. Nos demais, há uma elevada prevalência de infecção por fungos da classe dos *Aspergillus* (DIRETRIZES BRASILEIRAS DE RINOSSINUSITES, 2008).

19. **Resposta é d).** A asma é relatada por 26% dos pacientes com rinossinusite crônica com polipose nasal, contra 6% dos controles. Na rinossinusite crônica há um padrão predominante Th1 e Th2, além de um aumento expressivo de IL-5 que está associada a um maior risco de asma. Outras alterações como polimorfismos genéticos também podem explicar essa forte associação. Na A, a cirurgia é um tratamento indicado em determinados casos, no entanto o tratamento clínico com uso de corticoides tem recomendação A. Na B, os corticoides tópicos possuem efeitos significativos na polipose nasal bilateral e assim redução do volume, no entanto seu efeito sobre a hiposmia não é tão elevado. Na C, a rinossinusite crônica é uma doença multifatorial, estudos relatam que marcadores de atopia são mais prevalentes em paciente rinossinusite, mas não caracterizam a rinite como o mais importante fator de risco. No entanto, outros estudos questionam o papel da alergia e demonstram não haver aumento na incidência de doenças infecciosas (DIRETRIZES BRASILEIRAS DE RINOSSINUSITES, 2008; ANSELMO-LIMA; SAKANO, 2015).

20. **Resposta é a).** Os critérios diagnósticos incluem história de hipersensibilidade tipo 1, testes cutâneos ou sorológicos positivos para fungos, polipose nasossinusal, alterações tomográficas características, mucina eosinofílica sem invasão da mucosa pelos fungos e um exame direto ou de cultura positivo para fungos do material extraído de uma exploração cirúrgica (letras b, c e d). A biópsia comprovando a invasão fúngica da mucosa é mais usada para infecções fúngicas invasivas (DIRETRIZES BRASILEIRAS DE RINOSSINUSITES, 2008).

21. **Resposta é c).** O uso de corticoide tópico nasal e solução salina tem demonstrado muitos benefícios tanto nos pacientes com polipose nasal quanto naqueles sem polipose nasal. As demais alternativas trazem opções cirúrgicas que devem ser reservadas para os casos que não respondem ao tratamento clínico adequado, sendo a adenoidectomia com lavagem do seio maxilar a abordagem cirúrgica inicial. A cirurgia endoscópica é a opção nos casos de fibrose cística, PN, pólipos antrocoanales ou rinossinusite fúngica alérgica (ANSELMO-LIMA; SAKANO 2015).

22. **Resposta é c).** Deve-se suspeitar de rinossinusites fúngicas alérgicas quando há comprometimento isolado de um seio paranasal (maxilar, esfenóide) ou assimétrico (percentual significativo de doenças unilaterais), com velamento e calcificação em seu interior e/ou densidades diferentes na tomografia e com hipossinal na secreção e hipersinal na mucosa na RM em T2 (DIRETRIZES BRASILEIRAS DE RINOSSINUSITES, 2008).

23. **Resposta é d).** Não existe associação comprovada entre otite externa aguda e rinossinusite crônica. Na A, a bula etmoidal hipertrófica se configura um fator anatômico associado à rinossinusite crônica, já o abscesso periapical é uma infecção odontogênica pode ser um fator causal (letra b). Na C, a síndrome de Kartagener, um subgrupo das discinesias ciliares primárias, que é associada a rinossinusite crônica. Na E, a asma é frequente e intimamente associada à rinossinusite crônica com polipose nasal (ANSELMO-LIMA; SAKANO 2015).

24. **Resposta é a).** Doenças como a sarcoidose, granulomatose de Wegener, lúpus eritematoso sistêmico e diabetes mellitus são associadas, podendo inclusive iniciar o quadro com rinossinusite crônica. A diabetes mellitus pode apresentar formas mais graves como a rinossinusite fúngica invasiva, indolente ou fulminante. A sarcoidose, granulomatose de Wegener e lúpus eritematoso sistêmico podem ser de difícil diagnóstico. A psoríase é uma doença inflamatória crônica que as manifestações são lesões eritematosas e descamativas e apesar da asma ser uma possível comorbidade associada a essa patologia, esta não é associada a rinossinusite crônica (ANSELMO-LIMA; SAKANO, 2015; ARNONE et al., 2019).

25. Na rinossinusite crônica com polipose nasal há uma expressão diminuída do principal marcador do padrão de resposta T-reg, o fator de transcrição Fox-P3. No entanto na rinossinusite crônica sem polipose nasal não ocorre essa diminuição, também não apresentou redução na expressão de TGF- β (transforming growth factor β) que está diminuída na rinossinusite crônica com polipose nasal. Assim, devido à função de T-reg, na rinossinusite crônica sem polipose nasal a inflamação é mais localizada, já na rinossinusite crônica com polipose nasal, é mais difusa e exacerbada e TGF- β importante na contenção do processo inflamatório, atuando como um dos principais indutores de remodelamento. Sendo, portanto, essa alteração em T-reg, a característica que promove a diferenciação das doenças (ANSELMO-LIMA; SAKANO, 2015).

26. A presença de ≥ 2 sinais e sintomas nasossinusais, com ≥ 12 semanas de evolução obstrução/congestão nasal, rinorreia (anterior ou posterior), dor facial hipo/anosmia e (tosse nas crianças). Dentre eles pelo menos um deve ser dos dois primeiros. Outros sintomas podem estar presentes, como odinofagia, disfonia, tosse, pressão e plenitude

auricular. Além disso, exames complementares, como Tomografia Computadorizada e endoscopia nasossinusal, podem ser usados para classificação da doença (SANTOS et al., 2012; ANSELMO-LIMA; SAKANO, 2015).

27. Deve-se começar com endoscopia nasal que é usado para avaliação inicial, esse exame permite visualizar a cavidade nasal e suas conchas (inferior, média e superior), o septo nasal, rinofaringe e vias de drenagem, além disso pode observar a presença de pólipos, degeneração de mucosa, secreção, crostas, alterações estruturais, cicatrizes e tumores nasais (ANSELMO-LIMA; SAKANO, 2015; PÁDUA; ARAUJO, 2015).

28. Com relação às dores faciais, podem ser observadas em enxaquecas, cefaleias tensionais em cluster e outras síndromes associadas. Outro diagnóstico diferencial, são as rinites na ausência do componente de sinusite, como rinites alérgicas, medicamentosas e idiopática. Dentre os sintomas que podem levar a uma confusão, há drenagem nasal anterior ou posterior. No entanto, esses pacientes não apresentam os outros critérios para rinosinusite crônica. Entre outras causas menos frequentes de rinorreia, temos a rinorreia líquórica, tumores secretores nasais e sinusais; e corpos estranhos. O refluxo laringofaríngeo pode causar acúmulo de muco na garganta, além de sintomas como azia, pigarro crônico e rouquidão. Essa doença também é associada à rinosinusite em muitos estudos. Os distúrbios de olfação como traumas de cabeça, infecções do trato respiratório superior, como a infecção por SARS-COV2, e doenças do seio nasal e paranasal também fazem diagnóstico diferencial (ANSELMO-LIMA; SAKANO, 2015; HAMILOS; HOLBROOK, 2018).

29. A evidência objetiva da inflamação da mucosa requer a demonstração de um ou mais dos seguintes achados usando endoscopia nasal e / ou tomografia computadorizada:

- Muco ou edema purulento (não claro) no meato médio ou nas regiões etmoides.
- Pólipos na cavidade nasal ou no meato médio
- Imagem radiográfica demonstrando espessamento da mucosa ou opacificação parcial ou completa dos seios paranasais (HAMILOS; HOLBROOK, 2018).

30. Biópsia é o exame de escolha indicado para fazer diagnóstico diferencial com neoplasias, mas também exclui outros diagnósticos como doenças autoimunes e granulomatosas (ANSELMO-LIMA; SAKANO, 2015).

REFERÊNCIAS BIBLIOGRÁFICAS

ANSELMO-LIMA, Wilma T.; SAKANO, Eulalia. **Rinossinusites: evidências e experiências.** Braz. j. otorhinolaryngol., São Paulo, v. 81, n. 1, supl. 1, p. 1-49, 2015. Disponível em <http://www.scielo.br/scielo.php?script=sci_arttext&pid=S1808-86942015000800001&lng=en&nrm=iso>. Acesso em: 29 Set. 2019. <http://dx.doi.org/10.1016/j.bjorl.2015.01.003>.

ARNONE, Marcelo et al. **Diagnostic and therapeutic guidelines for plaque psoriasis** - Brazilian Society of Dermatology. An. Bras. Dermatol., Rio de Janeiro, v. 94, n. 2, supl. 1, p. 76-107, abr. 2019. Disponível em <http://www.scielo.br/scielo.php?script=sci_arttext&pid=S0365-05962019000700076&lng=pt&nrm=iso>. Acesso em: 30 set. 2019. Epub 30-Jun-2019. <http://dx.doi.org/10.1590/abd1806-4841.2019940211>.

Diretrizes Brasileiras de Rinossinusites. Rev. Bras. Otorrinolaringol., São Paulo, v. 74, n. 2, supl. p. 6-59, 2008. Disponível em: <http://www.scielo.br/scielo.php?script=sci_arttext&pid=S0034-72992008000700002&lng=en&nrm=iso>. Acesso em: 29 Set. 2019. <http://dx.doi.org/10.1590/S0034-72992008000700002>.

HAMILOS, Daniel L, HOLBROOK, Eric. **Chronic rhinosinusitis: Clinical manifestations, pathophysiology, and diagnosis** [Internet]. Waltham (MA): UpToDate, 2018. Disponível em: <<https://www.uptodate.com/contents/chronicrhinosinusitis-clinical-manifestations-pathophysiology-and-diagnosis>>. Acesso em: 28 Set. 2019.

KANG, Suzie Hyeona et al. **Rinossinusite crônica e polipose nasossinusal na fibrose cística: atualização sobre diagnóstico e tratamento.** J. bras. pneumol., São Paulo, v. 41, n. 1, p. 65-76, Fev. 2015. Disponível em: <http://www.scielo.br/scielo.php?script=sci_arttext&pid=S1806-37132015000100065&lng=en&nrm=iso>. Acesso em: 29 Set. 2019. <http://dx.doi.org/10.1590/S1806-37132015000100009>.

PÁDUA, Francini G. M. ARAUJO, Elisabeth. In: PILTCHER, Otavio B. et al. **Rotinas em Otorrinolaringologia.** 2º ed. Porto Alegre: Artmed, 2015. P 184 - 189

SANTOS, Natacha et al. **European position paper on rhinosinusitis and nasal polyps (EPOS) 2012: Atualização clínica.** Revista Portuguesa De Otorrinolaringologia E Cirurgia De Cabeça E Pescoço, 51(1), 25-34. Disponível em: <<https://journalsporl.com/index.php/porl/article/view/5>>. Acesso em: 29 set. 2019

SARBER, Kathleen M. et al. (2015). **Surgical Relationship of the Nasolacrimal System to the Maxillary Line: Performing Safe Mega Antrostomy.** *Allergy & Rhinology.* <https://doi.org/10.2500/ar.2015.6.0138>

SILVA, Eduardo CF. **Sinusite fúngica alérgica relato de caso e revisão da literatura.** Revista Hospital Universitário Pedro Ernesto. 2008;7(2):72-83

CAPÍTULO XXIX - COMPLICAÇÕES DA RINOSSINUSITE

Victor Eulálio de Sousa Campelo
Gabriela Mariane de Paiva
Vinícius Veras Pedrosa
DOI-Capítulo: 10.47538/AC-2021-10.29

QUESTÕES

1. A órbita é acometida, em ordem de frequência, por processos infecciosos provenientes de:
 - a) Seio etmoidal.
 - b) Maxilar e frontal.
 - c) Pele da face.
 - d) Processos dentários.
 - e) Seio esfenoidal.
2. (UNIVERSIDADE FEDERAL DO CEARÁ – COORDENADORIA DE CONCURSOS – CCV) Em relação às complicações das rinossinusites, assinale a alternativa correta.
 - a) A incidência em crianças é menor, pois os seios paranasais ainda não estão totalmente pneumatizados nessa faixa etária.
 - b) As complicações orbitárias são mais raras que as intracranianas, pois a lâmina papirácea atua como uma barreira eficaz contra a propagação local de patógenos.
 - c) O abscesso subperiosteal (formado entre a lâmina papirácea e a periorbital) é a complicação orbitária mais grave, podendo levar à amaurose em questão de horas.
 - c) A via de disseminação mais comum nas complicações intracranianas é por contiguidade e por esse motivo, são mais frequentes nas rinossinusites frontais e esfenoidais.
 - d) As complicações ósseas são as mais raras, e o sinal clínico mais característico da osteomielite frontal é o edema mole em região frontal (Pott's puffy tumor).
3. Com relação à Síndrome da Fissura Orbitária Superior, assinale a alternativa incorreta:
 - a) O diagnóstico só é possível com ressonância magnética.
 - b) Ocorre déficit dos nervos cranianos: III, IV, VI e V1.
 - c) Sua etiologia é multifatorial, sendo o trauma local descrito como o fator preponderante.
 - d) Os sinais e sintomas mais comuns são oftalmoplegia, ptose palpebral, pupilas midriáticas, hipoestesia (palpebral, conjuntiva, corneana), perda da sensibilidade da região frontal e dor retro bulbar.
 - e) Nenhuma das anteriores.
4. Assinale a alternativa correta que não corresponde às complicações de rinossinusites.
 - a) Empiema subdural, meningite e abscesso epidural.
 - b) Mucocele, abscesso epidural e cisto neuroglial.
 - c) Cisto líquórico, colesteatoma e otite média.
 - d) Abscesso epidural, cisto neuroglial e meningite.
 - e) Colesteatoma, encefalite e esfenoidite.

5. Paciente sexo masculino, 30 anos, chega ao Pronto Socorro com história de infecção de via aérea superior recente. No exame Clínico, foram observados: edema periorbitário, cefaleia, rinorreia, dor sinusal, edema, quemose, proptose, limitação de movimentação da musculatura extrínseca do olho e perda visual. O hemograma demonstrou leucocitose e aumento de VHS. A Tomografia Computadorizada detectou abscesso em seio paranasal. Assinale a alternativa correta quanto ao possível diagnóstico:

- a) Envolvimento orbitário em infecção de seios paranasais.
- b) Hematoma subperiosteal orbital.
- c) Malformações linfáticas orbitais.
- d) Celulite periorbitária.
- e) Linfoma.

6. Paciente de 32 anos, após cirurgia odontológica, procura atendimento médico com queixa de cefaleia, rinorreia purulenta, febre e edema de pálpebras. Ao exame clínico, foi observado um edema mole depressível e indolor do osso frontal. A principal suspeita diagnóstica é:

- a) Meningite.
- b) Encefalite.
- c) Osteomielite de osso frontal.
- d) Abscesso cerebral.
- e) Hemorragia intracraniana.

7. Osteomielites e osteítes são complicações de doença sinusal. Os agentes mais comuns envolvidos nestas patologias são:

- a) *S. aureus*, *Streptococcus pyogenes*, *S. pneumoniae* e estreptococos anaeróbios.
- b) *Neisseria*, gram negativos, *Escherichia coli*, *Proteus mirabilis* e *Haemophilus influenzae*.
- c) *Streptococcus viridans* (grupos A e B), pneumococo, enterococos e *Clostridium difficile*.
- d) *Staphylococcus epidermidis*, *Pseudomonas* e *Proteus*.
- e) *Enterobacter*, *Clostridium difficile*, *Neisseria*, *Escherichia coli* e *Streptococcus pyogenes*.

8. As complicações orbitárias são tradicionalmente classificadas de acordo com Chandler e col., baseado na extensão ou não do processo infeccioso além do septo orbitário. De acordo com essa classificação, assinale a alternativa incorreta.

- a) A celulite periorbitária consiste em edema palpebral sem evidência de infecção em órbita. Não há limitação da movimentação ocular ou comprometimento da acuidade visual.
- b) A celulite orbitária consiste em edema difuso das estruturas orbitárias, além da formação do abscesso, ocorre proptose, quemose e hiperemia conjuntival. Pode ocorrer ainda limitação ou fixação do globo ocular e presença de abscesso.
- c) O abscesso subperiosteal consiste em coleção purulenta entre a periórbita e a parede óssea da órbita, manifestando-se por limitação de movimentação da musculatura extraocular, secundário ao edema ou espasmo da musculatura.
- d) O abscesso orbitário localiza-se no tecido ao redor do globo ocular, além disso, proptose, quemose e oftalmoplegia são marcantes. Diminuição da acuidade visual pode estar presente, além de perda completa da acuidade visual.

e) A infecção pode se expandir para o seio cavernoso, levando à trombose de seio cavernoso, devido à ausência de válvulas nas veias orbitárias.

9. Qual a principal complicação de Rinossinusite associada à Síndrome do Ápex Orbitário?

- a) Empiema subdural.
- b) Meningite.
- c) Abscesso epidural.
- d) Tromboflebite de seios venosos.
- e) Abscesso cerebral.

10. Sobre as afirmações a seguir, é correto afirmar:

I- Mucocele sinusal é a retenção de secreção mucosa decorrente de obstrução da drenagem do seio, que pode levar à destruição de parede óssea do seio paranasal.

II- Mucocele primária é causada pela obstrução do óstio do seio. Já a mucocele secundária, por sua vez, é descrita como formação cística formada por goblet cells de crescimento lento, podendo expandir e remodelar a parede do seio.

III- Mucocele ocorre geralmente no seio esfenoidal.

IV- Aumento de densidade no seio frontal e perda da linha mucoperiosteal são achados precoces no Rx.

- a) Apenas as afirmações I e IV são verdadeiras.
- b) Apenas as afirmações I e II são verdadeiras.
- c) Apenas as afirmações II e III são verdadeiras.
- d) Apenas as afirmações III e IV são verdadeiras.
- e) Apenas a afirmação I é verdadeira.

11. Paciente masculino, 42 anos, chega ao pronto socorro se queixando de cefaleia localizada na região frontal em pressão, exoftalmia, diplopia, edema de pálpebra e hiperestesia da região frontal. O exame físico típico inclui: edema periorbitário, proptose, diplopia, aumento de sensibilidade frontal ou frontoetmoidal, edema e expansão de tecido do seio frontal para a órbita. Ao Rx, observou-se aumento de densidade no seio frontal, perda da linha mucoperiosteal e erosão do septo intersinusal, resultando numa cavidade sinusal única com esclerose reativa no osso frontal adjacente. Sendo feito o diagnóstico de mucocele frontal, qual a conduta terapêutica diante do quadro exposto?

- a) O tratamento é cirúrgico, com marsupialização da mucocele e restabelecimento da drenagem sinusal.
- b) O tratamento é clínico, com uso de antibióticos que apresentem penetração óssea adequada e eficácia contra bacilos gram positivos e anaeróbios.
- c) O tratamento é clínico e consiste em antibioticoterapia endovenosa efetiva e corticoides.
- d) Corticoterapia por 3 semanas.
- e) O tratamento é clínico, com uso de antibióticos contra gram negativos.

12. A neurite óptica resulta principalmente de doenças dos seios paranasais, pode advir tanto de sinusite aguda quanto crônica, manifestando-se com diminuição gradual da visão periférica, particularmente do campo temporal ipsilateral. Quais os principais locais de acometimento de sinusite que podem levar à neurite óptica?

- a) Seio maxilar e frontal.

- b) Seio frontal e esfenóide.
- c) Etmoide anterior e seio frontal.
- d) Etmoide posterior e esfenóide.
- e) Seio frontal e maxilar.

13. A pseudomucocele, abaulamento da parede medial dos seios maxilares com deslocamento da parede lateral do nariz, é achado característico na tomografia do paciente com suspeita de _____. Assinale a alternativa que preencha corretamente a lacuna.

- a) Fibrose cística.
- b) Discinesia ciliar primária.
- c) Rinossinusite crônica.
- d) Discinesia ciliar secundária.
- e) Nenhuma das anteriores.

14. Paciente de 19 anos, sexo feminino, apresenta sinusite maxiloetmoidal à direita, já em tratamento com amoxicilina há 72 horas sem melhoras clínicas. Mantém cefaleia, rinorreia e inicia quadro de edema periorbitário à direita. Acompanha exoftalmia, febre, calafrios e redução da mobilidade ocular sem alterações da acuidade visual. Diante do quadro clínico, assinale a alternativa correta com o provável diagnóstico:

- a) Abscesso subperiosteal.
- b) Celulite periorbitária.
- c) Celulite orbital.
- d) Abscesso orbital.
- e) Nenhuma das anteriores.

15. (FEPESSE - 2019 - Prefeitura de Bombinhas - SC - Médico Otorrinolaringologista) O diagnóstico das rinossinusites é clínico. Exames complementares podem ser solicitados, principalmente na suspeita de complicações. O exame de imagem que apresenta a maior sensibilidade para essa doença é a/o:

- a) Radiografia de seios da face.
- b) Radiografia do cavum.
- c) Ressonância magnética.
- d) Tomografia computadorizada.
- e) Exame contrastado dos seios nasais por rinoscopia.

RESPOSTAS E COMENTÁRIOS

1. **A resposta é letra a).** Entre 60 e 80% de todas as infecções orbitárias estão relacionadas a rinossinusites, sendo a sinusite etmoidal a mais comum. Apenas 1 a 3% das sinusites evoluem para as complicações orbitárias. As complicações orbitárias são frequentes em crianças e adultos jovens, provavelmente devido a uma maior frequência de IVAS e a fatores anatômicos anteriormente comentados. A órbita é acometida, em ordem de frequência, por processos infecciosos provenientes dos seios etmoidal, maxilar e frontal; pele da face; processos dentários; infecções no anel de Waldeyer; seio esfenóide (que quando acometido é o que mais leva a complicações intracranianas) e infecções sistêmicas (Rinossinusites e suas Complicações Seminários ORL HCFMUSP-2015).

2. **A resposta é letra e).** Pott's Puffy Tumor é um edema localizado na região frontal devido a um abscesso subperiosteal resultante de osteomielite do osso frontal. É uma complicação de sinusite ou trauma, mais comum em crianças, mas também deve entrar no diagnóstico diferencial em adultos. Essa condição pode estar associada à coleção epidural, empiema subdural, abscesso intracerebral e trombose venosa cortical. São necessários diagnóstico e tratamento rápidos para melhorar o prognóstico (FERREIRA, 2018).

3. **A resposta é letra e).** A síndrome da fissura orbitária superior (SFOS) é rara e causada por compressão direta e/ou indireta (hematoma) dos componentes que emergem por essa fissura (nervos cranianos III, IV, V, VI, veia oftálmica e veia oftálmica superior). Tem como características a perda da sensibilidade da região frontal, perda dos reflexos da córnea, pupila midriática, oftalmoplegia, ptose palpebral e dor retrobulbar. Sua etiologia é multifatorial, sendo o trauma local descrito como o fator preponderante (RINOSSINUSITES E SUAS COMPLICAÇÕES SEMINÁRIOS ORL HCFMUSP, 2015).

4. **A resposta é letra c).** As complicações intracranianas afetam entre 0,5% e 24% dos pacientes atendidos em hospitais por rinossinusites. As complicações intracranianas são: meningites, abscesso epidural, empiema subdural, tromboflebite de seios venosos e abscesso cerebral (RINOSSINUSITES E SUAS COMPLICAÇÕES SEMINÁRIOS ORL HCFMUSP, 2015).

5. **A resposta é letra a).** O diagnóstico de envolvimento orbitário em infecção de seios paranasais é feito pela história, exame físico, exames radiológicos e laboratoriais. A história geralmente é de infecção de via aérea superior recente. O principal sintoma consiste em edema periorbitário (91,2%), cefaleia (50%) e rinorreia (32%). Dor sinusal é frequente. Sinais orbitários podem ser encontrados no exame físico, como edema, quemose, proptose, limitação de movimentação da musculatura extrínseca do olho e perda visual. O exame tomográfico apresenta sensibilidade na detecção e localização de abscesso, variando entre 78 e 92%; devendo ser solicitada sempre que se suspeitar de complicações mais sérias (Chandler 3 ou mais) (RINOSSINUSITES E SUAS COMPLICAÇÕES SEMINÁRIOS ORL HCFMUSP, 2015).

6. **A resposta é letra c).** Osteomielites e osteítes são complicações da doença sinusal. A osteomielite do osso frontal é a complicação óssea mais comum. Na osteomielite frontal,

o curso clínico pode ser agudo ou crônico. No agudo, cefaleia, febre e edema de pálpebras estão presentes. Um edema mole do osso frontal (Tumor de Pott) representa um abscesso subperiosteal e é patognomônico de osteomielite. O crônico é caracterizado por febre baixa, mal estar geral e edema. Nas formas crônicas, podem ocorrer fístulas com secreção seropurulenta, sequestro ósseo e secreção através do osso, com exacerbação cíclica (RINOSSINUSITES E SUAS COMPLICAÇÕES SEMINÁRIOS ORL HCFMUSP, 2015).

7. **A resposta é letra a).** Os agentes mais comuns são: *S. aureus*, *Streptococcus pyogenes*, *S. pneumoniae* e estreptococos anaeróbios (Rinossinusites e suas Complicações Seminários ORL HCFMUSP-2015).

8. **A resposta é letra b).** Na celulite orbitária não há formação ainda do abscesso. Ocorre a infecção pós-septal e o conteúdo orbitário está envolvido por edema difuso, e apresenta infiltrado de células inflamatórias, além da presença de bactérias no tecido adiposo. Proptose e quemose estão presentes. Pode ocorrer limitação da movimentação ocular ou fixação do globo ocular por edema ou espasmo muscular. A acuidade visual deve ser monitorizada, uma vez que o envolvimento do nervo óptico pode causar perda visual permanente (RINOSSINUSITES E SUAS COMPLICAÇÕES SEMINÁRIOS ORL HCFMUSP, 2015).

9. **A resposta é letra d).** O sistema de veias entre a face, seios paranasais e órbita não possui válvulas, permitindo propagação do processo infeccioso para o seio cavernoso ou sagital superior. O agente mais comum é *S.aureus*. A trombose do seio cavernoso pode ser complicação de sinusite etmoidal, esfenoidal, e menos comumente, do seio frontal. Os sinais e sintomas são exoftalmia, hipoestesia de face, quemose, edema ocular, papiledema, ingurgitamento das veias retinianas, paralisia dos músculos extraoculares e diminuição da acuidade visual em casos mais graves (compressão da artéria retiniana), causada pelo envolvimento dos pares II, III, IV e VI. Anestesia da primeira divisão do trigêmeo (V1-ramo oftálmico) pode ser observada, e mais raramente, a segunda divisão (V2-ramo maxilar) também pode ser acometida. Tipicamente, apresenta-se como “Síndrome do Apex Orbitário”. Com a progressão da infecção, há o acometimento do olho contralateral. Tomografia pode sugerir o diagnóstico, porém, a angiografia é mais útil (RINOSSINUSITES E SUAS COMPLICAÇÕES SEMINÁRIOS ORL HCFMUSP, 2015)

10. **A resposta é letra a).** A mucocèle sinusal é uma complicação crônica das rinossinusites, sendo a retenção de secreção mucosa decorrente de obstrução da drenagem do seio, que pode levar à destruição da parede óssea do seio paranasal. Podemos classificar as mucocèles em dois tipos: primária e secundária. Mucocèle primária é descrito como formação cística formada por globet cells de crescimento lento, podendo expandir e remodelar a parede do seio. Mucocèle secundária, por sua vez, é causada pela obstrução do óstio do seio. A obstrução do óstio natural causa retenção de secreção e eventualmente infecção secundária (mucopiocele). A mucocèle secundária é formada por epitélio colunar ou cuboide, e há presença de neoformação óssea (osteíte). Isto é particularmente evidente no seio frontal, na região do ducto nasofrontal. Aumento de densidade no seio frontal e perda da linha mucoperiosteal são achados precoces no Rx

(RINOSSINUSITES E SUAS COMPLICAÇÕES SEMINÁRIOS ORL HCFMUSP, 2015).

11. **A resposta é letra d).** O tratamento da Mucocele frontal consiste na exérese cirúrgica. Restabelecer a drenagem sinusal também é importante. O tratamento da infecção secundária é importante no pré-operatório (RINOSSINUSITES E SUAS COMPLICAÇÕES SEMINÁRIOS ORL HCFMUSP, 2015).

12. **A resposta é letra d).** A neurite óptica resulta, principalmente, de doenças dos seios paranasais, especialmente quando há envolvimento de etmoide posterior e esfenóide (4% de deiscência do canal óptico no esfenóide). Pode advir tanto de sinusite aguda quanto crônica, manifestando-se com diminuição gradual da visão periférica, particularmente do campo temporal ipsilateral (RINOSSINUSITES E SUAS COMPLICAÇÕES SEMINÁRIOS ORL HCFMUSP, 2015).

13. **A resposta é letra a).** A rinossinusite é uma característica comum em crianças e adultos com fibrose cística. Wang et al. observaram que mutações no gene responsável pela fibrose cística predis põem à rinossinusite crônica.⁵ A doença sinusal não afeta a expectativa de vida desses pacientes, porém aumenta a morbidade da doença, com a deterioração da qualidade de vida dos pacientes e pode até piorar o quadro pulmonar.⁶ A estase de muco viscoso é responsável pela retenção intraluminal, obstrução do óstio, inflamação sinusal crônica e infecção (PORTES et al., 2007).

14. **A resposta é letra a).** As cavidades orbitárias com os espaços aéreos da face e a ocorrência de infecções advindas de sinusites para a órbita são frequentes, especialmente, devido à proximidade. Acometem mais comumente crianças com estado nutricional debilitado. Clinicamente, apresentam os sinais flogísticos, além de déficit visual, diplopia, oftalmoplegia e proptose. Podem evoluir com complicações graves, como trombose do seio cavernoso e abscesso intracraniano. Estas infecções podem ser classificadas de acordo com sua gravidade.(ALBUQUERQUE NETO et al., 2015).

15. **A resposta é letra d).** A tomografia computadorizada de seios paranasais utilizando o sistema de pontuação de Lund-Mackay (LMS, tem-se mostrado o melhor exame para avaliação dos seios paranasais como auxiliar no diagnóstico das doenças sinusais complicadas ou no preparo pré-operatório das cirurgias endoscópicas endonasais, mas tem a limitação do custo e necessita de considerável exposição à radiação (DIRETRIZES BRASILEIRAS DE RINOSSINUSITES. REV. BRAS. OTORRINOLARINGOL., 2008).

REFERÊNCIAS BIBLIOGRÁFICAS

- 1- ALBUQUERQUE NETO, Antonio Dionízio de et al. **Abordagem cirúrgica de abscesso orbitário subperiosteal associado à fratura de órbita.** *Rev. bras.oftalmol.* [online]. 2015, vol.74, n.5 [citado 2020-04-15], p. 315-318. Disponível em: <http://www.scielo.br/scielo.php?script=sci_arttext&pid=S0034-72802015000500315&lng=en&nrm=iso>. ISSN 0034-7280. <https://doi.org/10.5935/0034-7280.20150066>.
- 2- FERREIRA, NSS, **Caso clínico: uma rara complicação de sinusite**, 2018. Disponível em: <https://pebmed.com.br/caso-clinico-uma-rara-complicacao-de-sinusite/>
- 3- BAÍBANI, A. P. S. Caniello M, Passerottí, G; Butugan, O. **Nariz e Seios Paranasais: Evolução**, 2001. Disponível em: http://arquivosdeorl.org.br/conteudo/pdfForl/2001_0504_07.pdf.
- 4- CORRÊA LMM, RENNÓ RS, DOS REIS JM. **Nasoangiofibroma juvenil: relato de caso.** *Rev Med Minas Gerais* 2011; 21(4): 476-478
- 5- **Diretrizes Brasileiras de Rinossinusites.** *Rev. Bras. Otorrinolaringol.* [online]. 2008, vol.74, n.2, suppl. [citado 2020-04-15], p. 6-59. Disponível em: <http://www.scielo.br/scielo.php?script=sci_arttext&pid=S0034-72992008000700002&lng=en&nrm=iso>. ISSN 0034-7299. <https://doi.org/10.1590/S0034-72992008000700002>.
- 6- MINITI, Aroldo; BENTO, Ricardo Ferreira; BUTUGAN, Ossamu. **Otorrinolaringologia: clínica e cirúrgica.** 2. ed. São Paulo: Atheneu, 2000. p. 220-221.
- 7- PORTES, Karla Palma et al. **Pseudomucocele bilateral associada à fibrose cística: relato de caso.** *Rev. Bras. Otorrinolaringol.* [online]. 2007, vol.73, n.6 [citado 2020-04-15], p. 852-856. Disponível em: <http://www.scielo.br/scielo.php?script=sci_arttext&pid=S0034-72992007000600021&lng=en&nrm=iso>. ISSN 0034-7299. <https://doi.org/10.1590/S0034-72992007000600021>.
- 8- **Rinossinusites e Complicações das Rinossinusites.** Seminários de Otorrinolaringologia HCFMUSP, 2015). Disponível em: https://forl.org.br/Content/pdf/seminarios/seminario_29.pdf
- 9- SOUZA LA; VERDE RCL ; LESSA BF ; LIMA CMF ; LESSA MM; LESSA HA. **Complicação orbital e intracraniana devido à rinossinusite aguda: relato de caso.** 2011. Disponível em: http://www.scielo.br/scielo.php?script=sci_arttext&pid=S1809-48722011000200018.

CAPÍTULO XXX - GRIPES E RESFRIADOS

Luciana Almeida Moreira da Paz Oliveira
Donizete Tavares da Silva
Ítalo Fernando Mendes Lima
DOI-Capítulo: 10.47538/AC-2021-10.30

QUESTÕES

1. Em relação ao vírus *Influenza* é correto afirmar:
 - a) Os vírus do subtipo *Influenza A* passam por mutações constantes, sendo responsáveis por grandes epidemias e pandemias.
 - b) Os vírus do subtipo *Influenza B* e *C* são considerados mais instáveis e associados a epidemias em todo o mundo.
 - c) Os vírus do subtipo *Influenza A* estão associados à facilidade para produção de vacinas e imunizações.
 - d) De modo geral, as infecções pelo vírus *Influenza* levam à necrose do epitélio da mucosa respiratória no nariz, não acometendo traqueia e brônquios.
 - e) A vacina para os vírus *Influenza* impede a ocorrência de gripe para os subtipos no qual a pessoa é vacinada. Sendo sempre importante alertar que sua imunidade é transitória.

2. Em relação à incidência da rinite do resfriado comum, é adequado afirmar que:
 - a) Há uma maior ocorrência em adultos acima dos 55 anos, devido ao início do declínio da atividade do sistema imune.
 - b) A incidência é maior em populações que moram em países de clima tropical nas estações mais quentes do ano.
 - c) A incidência maior é na infância (entre 3 a 6 episódios por ano), devido a grande oportunidade de contágio e baixo desenvolvimento imunológico.
 - d) O frio é responsável pela diminuição da incidência da rinite do resfriado comum por influir positivamente no mecanismo de defesa do nariz.
 - e) A incidência é menor nas estações frias de países de clima tropical.

3. Apesar da etiologia incerta, atribuída a alguns grupos de vírus, conhece-se bem os fatores predisponentes à rinite do resfriado comum, sendo eles:
 - a) A acidificação do pH nasal é um dos fatores favoráveis aos vírus que provocam resfriado comum, especialmente ao rinovírus.
 - b) Desvios de septo, esporões, pólipos e adenoides não interferem na atividade dos vírus que provocam rinite do resfriado comum.
 - c) A acidez da cavidade nasal oferece dificuldade ao desenvolvimento dos vírus associados ao resfriado comum.
 - d) O aumento da temperatura da mucosa nasal pode provocar ressecamento e diminuição da produção de muco, que são importantes mecanismos de defesa contra os vírus que provocam resfriado.
 - e) Focos de infecções como sinusites, adenoidites e amigdalites são dissociados do surgimento de resfriado comum.

4. O quadro clínico de uma rinite de resfriado comum é caracterizado por fases, sendo elas: Fase prodrômica (1), Fase irritativa (2), Infecções secundárias (3) e Resolução (4). Em relação à cada fase, é correto afirmar:

a) Fase 1: dura cerca de 48 horas, há isquemia da mucosa nasal e odinofagia; Fase 2: tosse, espirros e obstrução nasal; Fase 3: coriza aumenta, secreção mais fluidificada, obstrução nasal; Fase 4: regressão dos sintomas e da obstrução nasal, de modo que a recuperação completa ocorra em torno de 5 a 10 dias.

b) Fase 1: dura poucas horas, há isquemia da mucosa nasal e dor de garganta; Fase 2: tosse, coriza aquosa e obstrução nasal; Fase 3: coriza aumenta, secreção mais espessa, e obstrução nasal e fenômenos toxinfeciosos atingem seu ponto máximo; Fase 4: regressão dos sintomas e melhora gradual da obstrução nasal, de modo que a recuperação completa ocorra em torno de 10 a 15 dias.

c) Fase 1: dura cerca de dois dias, há isquemia da mucosa nasal; Fase 2: dor de garganta, espirros, coriza mucoide e obstrução nasal; Fase 3: coriza aumenta, secreção mais espessa, ausência de obstrução nasal e fenômenos toxinfeciosos diminuem; Fase 4: regressão dos sintomas e melhora gradual da obstrução nasal, de modo que a recuperação completa ocorra em torno de 5 a 10 dias.

d) Fase 1: dura poucas horas, há isquemia da mucosa nasal; Fase 2: dor de garganta, espirros, coriza aquosa e obstrução nasal; Fase 3: coriza diminui, secreção mais espessa, obstrução nasal e fenômenos toxinfeciosos atingem seu ponto máximo; Fase 4: regressão dos sintomas e da obstrução nasal, de modo que a recuperação completa ocorra em torno de 5 a 10 dias.

e) Fase 1: dura poucas horas, há isquemia da mucosa nasal e dor de garganta; Fase 2: espirros, tosse e coriza mucopurulenta. Fase 3: coriza aumenta, secreção mais espessa, obstrução nasal e fenômenos toxinfeciosos atingem seu ponto máximo; Fase 4: regressão dos sintomas e melhora gradual da obstrução nasal, de modo que a recuperação completa ocorra em torno de 10 a 15 dias.

5. O resfriado comum, em indivíduos saudáveis, está associado à baixa morbidade, entretanto, é fato que em algumas circunstâncias, o resfriado pode precipitar outras doenças. Nesse contexto, quais são as complicações mais comuns associadas ao resfriado comum em adultos?

a) Laringite aguda, Otite média e Amigdalite.

b) Mastoidite, Laringe crônica e Faringite viral.

c) Reumatismo, Nefrite e Sinusite.

d) Laringite aguda, Gripe, Mastoidite.

e) Sinusite, Salpingite e Otite média.

6. O vírus *Influenza A* e *B* são os principais tipos de vírus causadores da gripe, com base nisso, quais as principais drogas antivirais utilizadas no tratamento de gripe pelo vírus *Influenza A* e *B*?

a) Amantadina e Rimantadina.

b) Zanamavir e Oseltamavir.

c) Amantadina e Aciclovir.

d) Zanamavir e Aciclovir.

e) Ribavirina e Oseltamavir.

7. Quais são os principais agentes causadores do resfriado comum?

- a) Rinovírus, Coronavírus, Parainfluenza, Vírus sincicial respiratório e Influenza.
- b) Rinovírus, Adenovírus, *Haemophilus influenzae* tipo B.
- c) Influenza A e B, Coronavírus, Coxsackie, ECHO 28.
- d) Parainfluenza I e II, Vírus sincicial respiratório e Enterovírus.
- e) Rinovírus, Enterovírus e Parainfluenza I e II.

8. Como é caracterizada clinicamente a síndrome gripal causada pelo vírus influenza?

- a) Início súbito, caracterizado pela ausência de febre, com intensa cefaleia, tosse, dor de garganta, fraqueza e perda de apetite.
- b) Quadro arrastado, com febre, cefaleia, tosse, dor de garganta, congestão nasal e perda de apetite.
- c) Início súbito, febre, mialgia, artralgia, fraqueza, anorexia, tosse e perda de apetite.
- d) Início súbito, febre, cefaleia, tosse, dor de garganta, mialgias, congestão nasal, fraqueza e perda de apetite.
- e) Quadro insidioso, caracterizado por tosse, cefaleia, fraqueza, mialgia, congestão nasal e perda de apetite.

9. A gripe e resfriado comum guardam muitas semelhanças e muitas vezes são confundidas, no entanto, possuem algumas diferenças marcantes, encontradas na alternativa:

- a) O resfriado comum é marcado pela tosse seca, lacrimejamento ocular intenso, febre, intensa dor no corpo e início gradual dos sintomas. E a gripe, apresenta tosse produtiva, lacrimejamento ocular ausente, ausência de febre, leve dor no corpo e início súbito dos sintomas.
- b) O resfriado comum se apresenta com tosse produtiva, rara ocorrência de febre, fadiga intensa e início súbito dos sintomas. Já a gripe, é caracterizada pela tosse seca, alta ocorrência de febre, ausência de fadiga e início gradual dos sintomas.
- c) O resfriado comum se apresenta com tosse produtiva, lacrimejamento frequente, ausência de cefaleia e início gradual dos sintomas. Já a gripe, é caracterizada por tosse seca, lacrimejamento incomum, cefaleia e início súbito dos sintomas.
- d) O resfriado comum é caracterizado por tosse seca, alta incidência de febre, intensa dor no corpo e início súbito dos sintomas. A gripe, por sua vez, é caracterizada por tosse produtiva, baixa ocorrência de febre, baixa ocorrência de dor no corpo e início gradual dos sintomas.
- e) O resfriado comum é caracterizado por tosse produtiva, baixa ocorrência de febre, leve dor no corpo e início gradual de sintomas. A gripe, por sua vez, é caracterizada por tosse seca, alta ocorrência de febre, intensa dor no corpo e início súbito dos sintomas.

10. No que se refere às recomendações para o tratamento do resfriado comum, de acordo com a Strength of Recommendation Taxonomy - Força da Taxonomia de Recomendação (SORT), é incorreto afirmar:

- a) Antibióticos devem ser utilizados em resfriado comum.
- b) Codeína não é eficaz para tosse em adultos.
- c) Anti-inflamatórios não esteroides reduzem a dor causada pelo resfriado comum em adultos.
- d) Anti-histamínicos isoladamente não melhoram os sintomas em adultos.

e) Descongestionantes, anti-histamínicos com descongestionantes e Ipratrópio intranasal podem melhorar os sintomas em adultos.

11. A gripe é uma das principais doenças que devem ser evitadas na gestação. Com base nisso, assinale a alternativa que contém as medidas preventivas e de tratamento referentes à gripe na gestação.

a) Vacina com o vírus *Influenza* atenuado apenas no 1º trimestre da gestação. Os benefícios do tratamento com Oseltamivir, Zanamivir e Peramivir não superam os riscos na gestação.

b) Vacina com o vírus *Influenza* inativado durante qualquer período da gestação. Oseltamivir é o antiviral de primeira escolha no tratamento de gripe durante a gestação.

c) Vacina com o vírus *Influenza* inativado durante o 3º trimestre da gestação. Antipiréticos como Paracetamol podem ser utilizados em caso de febre, e antibióticos podem ser utilizados em caso de complicações da gripe durante a gestação.

d) Vacina com anticorpos contra o vírus *Influenza* durante qualquer período da gestação. Os benefícios do tratamento com Oseltamivir, Zanamivir e Peramivir superam os riscos na gestação.

e) Vacina com o vírus *Influenza* inativado durante qualquer período da gestação. Atualmente, Zanamivir é preferível em relação ao Oseltamivir no tratamento de gripe durante a gestação.

12. Os surtos de *Influenza* têm uma distribuição sazonal e um curso de tempo característico. Com relação à caracterização de um surto de gripe (*Influenza*), marque a alternativa correta:

a) Os surtos de gripe ocorrem no verão nos hemisférios norte e sul.

b) Os surtos de *Influenza* A são normalmente insidiosos, sendo seu pico concretizado entre 4 e 8 semanas e duram 6 meses.

c) Os surtos de *Influenza* A geralmente começam abruptamente, atingem o pico em um período de duas a três semanas e duram de dois a três meses.

d) Os surtos de gripe não interferem na produtividade do trabalho e escola.

e) A taxa de soroproteção entre crianças durante a temporada anterior não influencia em quais cepas de *Influenza* predominarão durante um novo surto de *Influenza*.

13. Leia com atenção o caso clínico abaixo:

Paciente do sexo masculino, 40 anos, hipertenso e diabético, procurou atendimento médico com quadro de febre, tosse seca, mialgia, rinorreia, dispneia e dor torácica de início há dois dias. Recebeu prescrição de sintomáticos e evoluiu sem melhora clínica. Cinco dias depois procurou novamente atendimento, onde foi realizado radiografia de tórax, que evidenciou opacidade no lobo pulmonar inferior direito. Foi tratado com Levofloxacino. Ainda sem melhora clínica, evoluiu com dispneia em uso de musculatura acessória. Mesmo com a terapia, o paciente apresentou um quadro de depressão respiratória significativa, necessitando de ventilação mecânica.

Com base na história relatada, discorra sobre o provável diagnóstico e nova conduta a ser tomada.

14. Veja a história clínica abaixo:

Paciente do sexo masculino, 13 anos, vai ao Hospital Infantil com queixa de cefaleia, dor de garganta, espirros, coriza e obstrução nasal com início e progressão dos sintomas por

4 dias. Refere dificuldade para dormir por conta dos sintomas e que não é a primeira vez no ano que conviveu com estes sintomas. Nega febre e nega vômitos. No exame físico, apresentou congestão da mucosa nasal e enantema faríngeo.

Com base no quadro do paciente, qual a principal hipótese diagnóstica? Justifique. Qual a conduta?

15. Para o manejo clínico adequado da *Influenza* é essencial diferenciar os casos de síndrome gripal (SG) e síndrome respiratória aguda grave (SRAG). Nesse contexto, comente os aspectos clínicos e laboratoriais (se tiverem) presentes nas síndromes citadas.

RESPOSTAS E COMENTÁRIOS

1. **A resposta é a).** Visto que o vírus *Influenza A* tem sido responsável por grandes epidemias e pandemias em todo o mundo. Suas mutações são uma constante; daí a dificuldade que se tem encontrado para a imunização. Eles, a cada nova epidemia, manifestam-se como um novo vírus. O mesmo não sucede com o B e o C, que são mais estáveis e não se têm associado com maiores pandemias. De modo geral, levam à necrose do epitélio da mucosa respiratória no nariz e até na traqueia, sendo as lesões facilmente presas de infecção secundária, como pneumonias. Quando a localização nasal é a mais grave, costumam aparecer casos de hemorragia nasal. A vacinação é pouco eficiente como preventiva, em função das múltiplas mutações. Porém, a identificação do vírus durante a epidemia e o preparo de vacina do vírus epidêmico podem, quando administrada, abrandar a evolução do quadro, não impedindo a ocorrência da doença. Sua imunidade é transitória (LOPES FILHO; CAMPOS, 1994).

2. **A resposta é c).** A maior frequência da rinite do resfriado comum ocorre na infância (crianças: 3 a 6 vezes por ano). Especialmente no início da idade escolar, a incidência é maior e coincide com a época em que a criança se expõe a maior oportunidade de contágio e está em franco processo de desenvolvimento imunológico. Há, de modo geral, uma diminuição de sua incidência em adultos com mais de 55 anos. Praticamente em todo o mundo há maior incidência do resfriado nos períodos mais frios do ano. O frio pode ser responsável pelo aumento da incidência ou pela queda da resistência local e infecção, ou pelo reflexo de vasoconstrição da mucosa nasal. A queda da temperatura nasal (que ocorre em exposição ao frio) pode influir no mecanismo de defesa no nariz, com alterações da atividade ciliar e ressecamento da mucosa. De modo geral, no frio, há uma grande queda da umidade do ar que colabora na diminuição da atividade ciliar e na diminuição da formação do filme de muco que reveste o epitélio (LOPES FILHO; CAMPOS, 1994).

3. **A resposta é c).** Em presença de acidez da cavidade nasal, há uma maior dificuldade no desenvolvimento de vírus, em especial o rinovírus. Modificações do pH nasal também podem favorecer a presença de vírus ou bactérias, quando alcalino. De modo geral, no frio, há uma grande queda da umidade do ar que colabora na diminuição da atividade ciliar e na diminuição da formação do filme de muco que reveste o epitélio. A fadiga, a desnutrição, as obstruções nasais causadas por desvios do septo, esporões, pólipos e adenoides, interferem com a mecânica respiratória nasal e consequentemente com seus mecanismos de defesa local, representados pelo filme de muco e pela atividade ciliar. Focos de infecções nas proximidades, como sinusites, adenoidites ou amigdalites, podem diminuir a resistência local da mucosa nasal e favorecer o aparecimento de resfriados. Doenças que debilitam o estado geral predis põem ao aparecimento das rinites do resfriado comum (LOPES FILHO; CAMPOS, 1994).

4. **A resposta é d).** O decorrer de uma rinite do resfriado comum pode ser caracterizado por quatro fases: 1. *Isquêmica ou prodrômica* – Dura de modo geral poucas horas. É representada pela fase inicial da invasão local e por isquemia da mucosa nasal. 2. *Irritativa e de reação ou hiperêmica* – A infecção, que de início é localizada, espalha-se pela superfície da mucosa e pelos linfáticos. A mucosa fica hiperêmica e edemaciada. A faringe fica ressecada, surgindo ardor (principalmente na rinofaringe) e dor de garganta ao deglutir. Espirros, coriza aquosa e obstrução nasal são outros sintomas que

acompanham o quadro. 3. *Infecções secundárias* (ou fase de estase venosa) – Após o segundo dia, a mucosa fica cianótica, a coriza diminui, a secreção fica mais espessa e tende a tornar-se mucopurulenta. A obstrução nasal e os fenômenos gerais toxinfeciosos atingem seu ponto máximo. 4. *Resolução* – Os sintomas vão progressivamente se tornando menos intensos, as secreções tendem a diminuir e com isto, vai havendo uma gradual melhora da obstrução nasal. De modo geral, com 5 a 10 dias a recuperação é completa (LOPES FILHO; CAMPOS, 1994).

5. **A resposta é e).** As complicações mais frequentes são sinusite, salpingite e otite média. *Sinusite* – É das complicações mais comuns. Embora a mucosa dos seios tome parte das manifestações gerais, de modo geral, não são invadidas pelas bactérias numa rinite não complicada. Em certas circunstâncias, podem as bactérias atingir a mucosa dos seios e evoluir para uma sinusite. *Salpingite e otite média* - As infecções atingindo a rinofaringe podem comprometer a trompa de Eustáquio, mucosa da orelha média e, dependendo de certas circunstâncias, levar à mastoidite. Amigdalite – Uma reação inflamatória discreta da amígdala costuma fazer parte do quadro clínico. Sua infecção secundária por bactérias, evoluindo para amigdalite purulenta, é, no entanto, considerada complicação. Dependendo do estado de resistência orgânica e principalmente em crianças, pode se complicar com laringotraqueíte, bronquite e pneumonia. Outras complicações menos frequentes podem ser gastroenterites (em crianças), nefrite, reumatismo, etc (LOPES FILHO; CAMPOS, 1994).

6. **A resposta é b).** Zanamivir e Oseltamivir são inibidores seletivos da neuraminidase dos vírus da *influenza* A e B que possuem por função, clivar resíduos terminais de ácido siálico e destruir os receptores reconhecidos pela hemaglutinina viral. A ação da neuraminidase é essencial para a liberação das partículas virais das células infectadas porque impede a formação de agregados de vírus, permitindo o espalhamento destes pelo trato respiratório. Oseltamivir, após administração oral, é convertido a GS4071 cuja cadeia lateral da molécula, que é similar ao ácido siálico, possui um bolsão hidrofóbico no sítio ativo de ação da neuraminidase, impedindo a clivagem dos resíduos de ácido siálico e conseqüentemente a liberação da progênie viral produzida na célula infectada. Essas drogas não são citotóxicas e em níveis terapêuticos não inibem neuraminidasas de origem celular. Também, Zanamivir e Oseltamivir inibem a replicação de vírus resistentes às adamantanaminas (FIGUEIREDO, 2011).

7. **A resposta é a).** O principal agente etiológico do resfriado comum é o Rinovírus humano (HRV) em cerca de metade dos casos. Dentro da variedade de agentes causadores de resfriado comum, os mais frequentes são o Coronavírus, Parainfluenza, Vírus sincicial respiratório e Influenza (5 a 15% dos casos). Este último, demonstrando que existe muita intersecção na etiologia e sintomatologia das síndromes gripais e do resfriado comum. O Adenovírus é associado geralmente à síndrome faríngea e laringotraqueobronquite aguda obstrutiva. Já os vírus Coxsackie e ECHO podem estar relacionados ao resfriado comum e também à síndrome faríngea. O agente *Haemophilus influenzae* tipo B, trata-se de uma bactéria gram negativa e está relacionada principalmente aos quadros de supraglotite (KOSUGI; NETO; PIGNATARI, 2015).

8. **A resposta é d).** A síndrome gripal causada pelo vírus *influenza* costuma apresentar início súbito, caracterizado por febre, cefaleia, tosse, dor de garganta, mialgias, congestão

nasal, fraqueza e perda de apetite. Os melhores preditores da infecção por influenza são tosse e febre, e a combinação desses dois sintomas mostrou um valor preditivo positivo em torno de 80% na diferenciação entre a infecção por influenza e por outros vírus (KOSUGI; NETO; PIGNATARI, 2015).

9. **A resposta é e).** O resfriado comum possui como manifestações clínicas: tosse produtiva, lacrimejamento ocular presente na maioria dos casos, raramente há presença de febre; há leve fadiga, cefaleia, dor de garganta, leve dor no corpo, e possui como característica marcante, o início gradual dos sintomas. Já a síndrome gripal, é manifesta com tosse seca, pouca ocorrência de lacrimejamento ocular; há presença de febre, cefaleia, fadiga, intensa dor no corpo e geralmente possui início súbito dos sintomas (KOSUGI; NETO; PIGNATARI, 2015).

Quadro 30.1 – Diferenças entre a apresentação clínica de gripes e resfriados

Sintomas	Resfriado comum	Gripe
Tosse	Produtiva	Seca
Lacrimejamento ocular	Comum	Incomum
Febre	Incomum, mas ocasional em crianças	Comum
Fadiga ou exaustão	Leve cansaço	Muito comum
Cefaleia	Comum, devido à pressão sinusal	Comum
Dor de garganta	Comum, mas leve	Incomum
Dor no corpo	Leve	Intensa
Vômitos ou diarreia	Não	Incomum, mas ocasional em crianças
Início dos sintomas	Gradual	Súbito

Fonte: KOSUGI; NETO; PIGNATARI (2015).

10. **A resposta é a).** De acordo com o nível de evidência SORT, é incorreto afirmar que os antibióticos devem ser utilizados no tratamento do resfriado comum. Os descongestionantes orais ou tópicos parecem ter algum efeito para o alívio momentâneo dos sintomas do resfriado se comparados ao placebo. Os anti-histamínicos não são eficazes como a monoterapia, entretanto, sua associação com descongestionantes pode melhorar os sintomas nasais e de tosse. O Brometo de ipratrópio é o único anticolinérgico recomendado para o controle da tosse causada pelo resfriado comum. Os AINEs aliviam os sintomas dolorosos relacionados ao resfriado comum. Há estudos que mostram que o fitoterápico *Pelargonium sidoides* reduz a duração e gravidade de dez sintomas diferentes de resfriado comum (KOSUGI; NETO; PIGNATARI, 2015).

Quadro 30. 2 Recomendações para resfriado comum por nível de evidência SORT

Recomendação Clínica em resfriado comum	Nível de evidência SORT
Antibióticos não devem ser utilizados em resfriado comum	A
Medicamentos de venda livre para tosse e resfriado não devem ser utilizados em crianças com menos de 4 anos devido ao risco potencial	B

<i>Pelargonium sidoides</i> , lavagens nasais com soro fisiológico e sulfato de zinco podem diminuir os sintomas do resfriado comum em crianças	B
Codeína não é eficaz para tosse em adultos	A
Anti-histamínicos isoladamente não melhoram os sintomas em adultos	A
Descongestionantes, anti-histamínicos com descongestionantes e ipratrópio intranasal podem melhorar os sintomas em adultos	B
AINEs reduzem a dor causada pelo resfriado comum em adultos	A
<i>Pelargonium sidoides</i> pode reduzir a gravidade e a duração dos sintomas do resfriado comum	B

Legenda: SORT: Strength of Recommendation Taxonomy. A: Evidência baseada em estudos consistentes e de boa qualidade; B: Evidência baseada em estudos inconsistentes ou de qualidade limitada; C: Evidência baseada em consensos, prática usual, opinião de especialistas ou série de casos.

Fonte: KOSUGI; NETO; PIGNATARI (2015).

11. **A resposta é b).** É correto afirmar que a prevenção ocorre com a vacina com o vírus *Influenza* inativado durante qualquer período da gestação e o tratamento de escolha é feito com Oseltamivir.

Devido ao aumento da gravidade da gripe na gravidez e no pós-parto, a vacina inativada contra a gripe é recomendada para essas mulheres, independentemente do trimestre da gravidez. Além disso, mulheres grávidas e pós-parto com suspeita ou confirmação de influenza devem receber tratamento empírico imediato com um medicamento antiviral apropriado. As mulheres grávidas não devem receber uma vacina contra influenza atenuada, devido a preocupações com a segurança de uma vacina viva administrada durante a gravidez.

Sobre o tratamento, embora as informações sobre a segurança do Oseltamivir, Zanamivir e Peramivir durante a gravidez sejam limitadas, os benefícios do tratamento superam os riscos potenciais. O Oseltamivir é geralmente preferido em relação ao Zanamivir inalado e ao Peramivir intravenoso no tratamento de mulheres grávidas, assumindo que a prevalência de resistência ao Oseltamivir seja baixa entre os vírus influenza circulantes. O Oseltamivir é o medicamento de escolha devido à sua absorção sistêmica e a maior experiência clínica com esse medicamento na gravidez, mas a gravidez não é uma contraindicação ao uso de Zanamivir ou Peramivir. A dose de terapia antiviral para tratamento da influenza durante a gravidez é a mesma que em adultos não grávidas (75 mg, 12/12 h, por 5 dias).

O uso do Paracetamol no tratamento da febre pode ser importante, uma vez que a hipertermia durante o primeiro trimestre foi associada a defeitos do tubo neural e, possivelmente, outros defeitos congênitos. Além disso, a febre durante o trabalho de parto é um fator de risco para convulsões neonatais e encefalopatias. Outros antipiréticos (por exemplo, Aspirina, Ibuprofeno) foram associados à gravidez adversa.

Os antibióticos são indicados apenas para complicações bacterianas da influenza aguda, como pneumonia bacteriana, otite média ou sinusite. O tratamento é semelhante ao de adultas não grávidas, exceto para evitar antibióticos com efeitos potencialmente prejudiciais em mulheres grávidas ou no feto (JAMIESON et al., 2019).

12. **A resposta é c).** Os surtos de influenza A, geralmente começam abruptamente, atingem o pico em um período de duas a três semanas e duram de dois a

três meses. Na maioria dos surtos, a indicação mais precoce da atividade da influenza é o aumento de doenças respiratórias febris em crianças, seguido de aumentos em doenças semelhantes à influenza em adultos. Aumento de faltas no trabalho e na escola geralmente são manifestações de surtos.

Surtos de gripe ocorrem quase exclusivamente durante os meses de inverno nos hemisférios norte e sul (que ocorrem em diferentes épocas do ano). É altamente incomum detectar vírus da influenza A em outros momentos.

Um fator que pode influenciar quais cepas de influenza predominarão durante uma temporada de influenza é a taxa de soroproteção entre crianças durante a temporada anterior. Em um estudo em que crianças e adultos foram testados quanto a anticorpos para cepas de influenza em circulação local durante três temporadas consecutivas de influenza (2006 a 2007, 2007 a 2008 e 2008 a 2009), as menores taxas de soroproteção em crianças (mas não em adultos) coincidiu com o subtipo dominante de influenza durante a epidemia de inverno seguinte. Os autores sugerem que a taxa de proteção em crianças é importante para moldar futuras epidemias, porque elas são disseminadoras de infecções por vírus respiratórios (DOLIN, 2019).

13. O diagnóstico provável é *gripe por Influenza A H1N1*. O caso relatado é de difícil diagnóstico, confundindo com outras doenças, como pneumonia. O diagnóstico de gripe deve ser pensado a partir da piora do quadro mesmo com antibioticoterapia adequada à pneumonia. Além disso, o paciente apresentou febre (característico de gripe em relação ao resfriado), tosse seca (predomina na gripe) e início súbito dos sintomas, que também fala a favor de um quadro gripal. A nova conduta a ser tomada deve ser o exame virológico para o vírus *Influenza A H1N1*, a fim de alcançar o estabelecimento e confirmação do diagnóstico; o tratamento da gripe por *Influenza A H1N1* com antiviral de escolha, o Oseltamivir (75 mg, 12/12 h, por 5 dias); e oferecimento de suporte ventilatório ao paciente com intubação orotraqueal, se necessário, visto que ele evoluiu para Síndrome Respiratória Aguda Grave -SRAG (BRASIL, 2018).

14. A principal hipótese diagnóstica é resfriado comum. Justifica-se pelas queixas do paciente de início gradual dos sintomas (mais comum do resfriado) de cefaleia, dor de garganta, espirros, coriza e obstrução nasal. A ausência de febre favorece o diagnóstico de resfriado em relação à gripe. O exame físico apresenta congestão da mucosa nasal (o que provoca a obstrução relatada pelo paciente) e enantema/hiperemia da faringe característicos da fase irritativa/hiperêmica do resfriado. E, além disso, pelo fato do resfriado ser recorrente durante o ano em pacientes jovens (crianças e adolescentes). A conduta para este caso é explicar para o paciente que se trata de uma doença autolimitada, que deverá ser tratada sim, com base principalmente na queixa do paciente, então neste caso: AINEs como Ibuprofeno, para dor e inflamação; descongestionantes nasais, como efedrina para aliviar a congestão nasal; analgésicos, como dipirona em caso de cefaleia; antitussígenos para aliviar a tosse do paciente e permitir o sono; vitamina C, que pode acelerar a recuperação; além de recomendar repouso e ingestão hídrica para ajudar na melhora do estado geral (KOSUGI; NETO; PIGNATARI, 2015).

15. A síndrome gripal (SG) é caracterizada pela febre de início súbito, acompanhada de tosse ou dor de garganta e pelo menos um dos seguintes sintomas: cefaleia, mialgia ou artralgia, na ausência de outro diagnóstico específico. Em crianças com menos de 2 anos de idade, considera-se também como caso de síndrome gripal: febre de início súbito e

sintomas respiratórios (tosse, coriza e obstrução nasal), na ausência de outro diagnóstico específico.

Já a Síndrome respiratória aguda grave (SRAG) ocorre em qualquer idade, com síndrome gripal (conforme definição anterior) e que apresente dispneia ou os seguintes sinais de gravidade: Saturação de SpO₂ <95% em ar ambiente; Sinais de desconforto respiratório ou aumento da frequência respiratória avaliada de acordo com a idade; Piora nas condições clínicas de doença de base; Hipotensão em relação à pressão arterial habitual do paciente; ou indivíduo de qualquer idade com quadro de insuficiência respiratória aguda, durante período sazonal.

Em crianças: além dos itens anteriores, observar os batimentos de asa de nariz, cianose, tiragem intercostal, desidratação e inapetência.

O quadro clínico pode ou não ser acompanhado de alterações laboratoriais e radiológicas listadas a seguir:

Alterações laboratoriais: Hemograma (leucocitose, leucopenia ou neutrofilia); bioquímica do sangue (alterações enzimáticas; musculares – CPK – e hepáticas – TGO, TGP, bilirrubinas).

Radiografia de tórax: Infiltrado intersticial localizado ou difuso ou presença de área de condensação (BRASIL, 2018).

REFERÊNCIAS BIBLIOGRÁFICAS

BRASIL. Ministério da Saúde. Secretaria de Vigilância em Saúde. Departamento de Vigilância das Doenças Transmissíveis. **Protocolo de tratamento de Influenza: 2017 [recurso eletrônico]**. Brasília: Ministério da Saúde, 2018. Disponível em: <http://bvsmms.saude.gov.br/publicacoes/protocolo_tratamento_influenza_2017>. Acesso em: 01/10/2019.

DOLIN, Raphael. Epidemiology of influenza. **UpToDate**. 2019. Disponível em: <<https://www.uptodate.com/contents/epidemiology-of-influenza?csi=42edbd6b-dbf6-421e-b1f6-8e832cc8e83a&source=contentShare#H2380499479>> Acesso em: 30/09/2019.

FIGUEIREDO, Luiz; Antiviróticos. In: CALDAS NETO, Silvio et al. **Tratado de otorrinolaringologia, volume 1: fundamentos**. 2 ed. São Paulo: Roca, 2011. 4 v. p 59-62.

JEMIESON J, Denise et al. Seasonal influenza and pregnancy. **UpToDate**. 2019. Disponível em: <<https://www.uptodate.com/contents/seasonal-influenza-and-pregnancy?csi=cbe907d3-8f78-40bb-8abd-9d2a785d5e87&source=contentShare>> Acesso em: 30/09/2019.

KOSUGI, E.; NETO, P.; PIGNATARI, S. Resfriado comum/gripe. In: PILTCHER, Otávio B. et al. **Rotinas em Otorrinolaringologia**. Porto Alegre: Artmed, 2015. p 172-177.

LOPES FILHO O. C., CAMPOS C. A. Inflamações agudas e crônicas das fossas nasais. In. _____ **Tratado de otorrinolaringologia**. 1 ed. São Paulo: Roca, 1994. p 275-277.

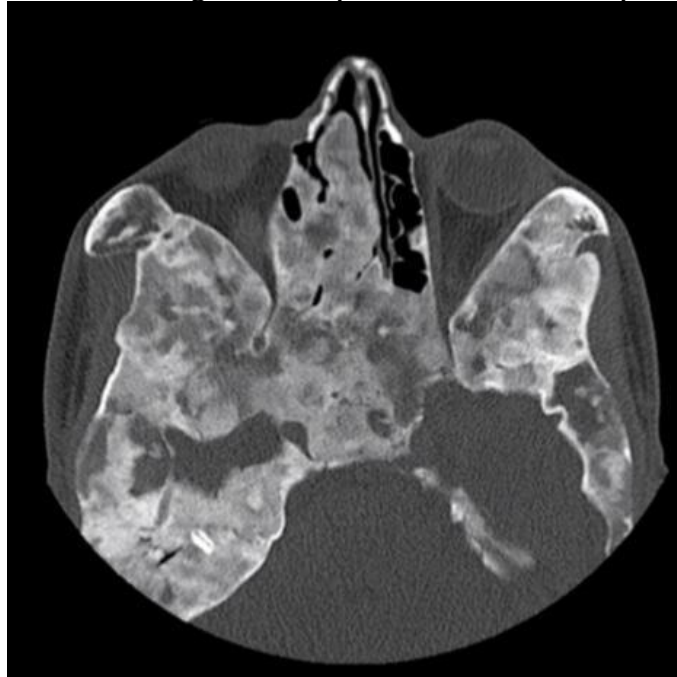
CAPÍTULO XXXI - TUMORES DA NASOFARINGE

Victor Eulálio Sousa Campelo
Isadora Maria de Carvalho Marques
Vanessa Noeme Correa
DOI-Capítulo: 10.47538/AC-2021-10.31

QUESTÕES

1. (CEPERJ 2018 Médico otorrinolaringologista) Em relação aos osteomas dos seios paranasais, pode-se afirmar que a incidência desses osteomas vai acometer em ordem decrescente, do mais frequente para o menos frequente, os seguintes seios paranasais:
A) Etmoidal – esfenoidal – frontal – maxilar.
B) Frontal – esfenoidal – etmoidal – maxilar.
C) Frontal – etmoidal – maxilar – esfenoidal.
D) Frontal – etmoidal – esfenoidal – maxilar.
E) Etmoidal – frontal – esfenoidal – maxilar.
2. (HUJB 2017 - Médico otorrinolaringologista) O papiloma invertido:
a) Apresenta potencial de malignidade.
b) Tem origem principalmente no septo nasal.
c) É mais comum no sexo feminino, em crianças e jovens.
d) Deve ser tratado inicialmente com antiviral e, se necessário, cirurgicamente.
e) É indistinguível histologicamente do papiloma escamoso benigno ou fungiforme.
3. Dentre os seios paranasais abaixo assinalar aquele que é mais acometido por tumores malignos:
a) Frontal.
b) Maxilar.
c) Células etmoidais
d) Esfenoidal.
e) Mandibular.
4. (Prefeitura de campinas- 2016- médico otorrinolaringologista) Paciente de 9 anos, feminino, está investigando puberdade precoce com o ginecologista, que a encaminha devido à dor em face contínua, em peso, que a incomoda, mas não impede as atividades diárias, sem sintomas nasais. Traz tomografia computadorizada de seios paranasais, mostrada abaixo. A principal hipótese diagnóstica e a conduta mais adequada são, respectivamente:

Figura 31.1 - Tomografia Computadorizada de seios paranasais

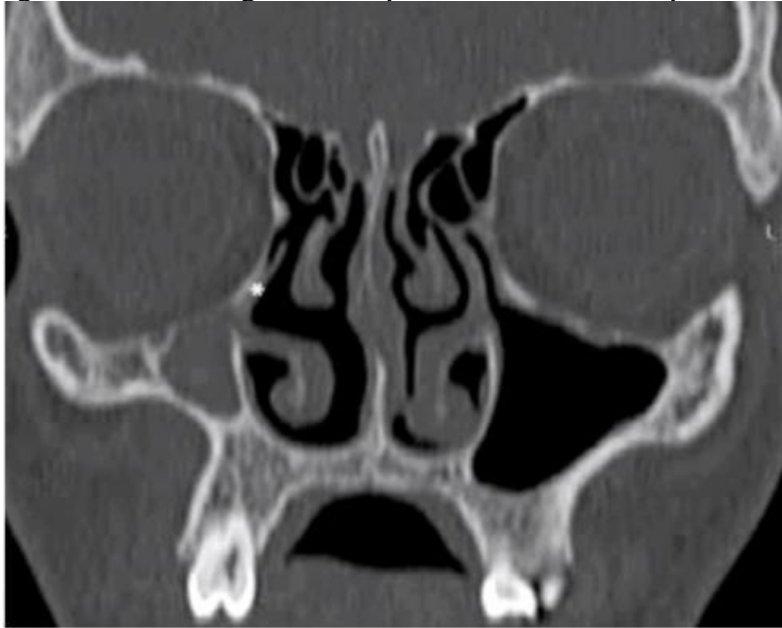


Fonte: Prefeitura de Campinas 2016 - Médico Otorrinolaringologista

- a) Osteoma, o tumor ósseo benigno mais frequente dos seios paranasais – expectante.
- b) Displasia fibrosa, que mostra ao exame histológico trabéculado ósseo imaturo em arranjo de “caracteres chineses” – essencialmente cirúrgico.
- c) Fibroma ossificante, que na tomografia computadorizada aparece heterogêneo e com margens bem definidas – cirúrgico.
- d) Displasia fibrosa, caracterizada pela proliferação de tecido fibroso com trabéculado ósseo imaturo – cirurgia somente se deformidades estéticas ou problemas funcionais secundários à lesão.
- e) Fibroma ossificante, na sua forma polióstótica, sendo esperado que a paciente também apresente manchas cutâneas hiperpigmentadas – conservadora porque a lesão tende a se estabilizar na puberdade.

5. (Prefeitura de Campinas – 2016- Otorrinolaringologista) Paciente com indicação de cirurgia endoscópica funcional dos seios paranasais realizou a tomografia computadorizada pré-operatória, com a imagem abaixo. Nesse caso, é correto afirmar:

Figura 31.2 - Tomografia Computadorizada de seios paranasais



Fonte: Prefeitura de Campinas 2016 - Médico Otorrinolaringologista

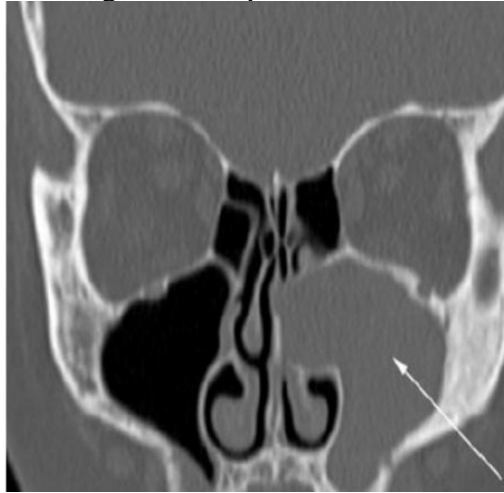
- a) A lamela lateral da placa cribriforme é local frequente de fístula liquórica iatrogênica, sendo a classificação de Keros I a de maior risco cirúrgico.
- b) Pode-se realizar a uncinectomia com o back-biter, tomando cuidado com a extensão anterior da dissecação para não haver lesão do sistema lacrimal.
- c) Pode-se evitar lesão da lâmina papirácea à direita, fazendo a antrostomia na fontanela posterior, sem comunicá-la com o óstio natural do maxilar.
- d) Havendo lesão da lâmina papirácea e exposição da gordura orbitária, deve-se remover a gordura herniada.
- e) A inserção do processo uncinado esquerdo na lâmina papirácea determina drenagem do seio frontal no infundíbulo etmoidal.

6. Assinale a alternativa correta:

- a) Em ordem decrescente, os osteomas são mais frequentes nas topografias: frontal, frontoetmoidal, maxilar, etmoidal e esfenoidal.
- b) A teoria traumática é aquela que explica a maior parte dos osteomas nasossinusais.
- c) A síndrome de Gardner apresenta tríade composta por pólipos colorretais, anormalidades esqueléticas e dentes supranumerários.
- d) A síndrome de McCune-Albright caracteriza-se por puberdade precoce, displasia fibrosa monostótica e manchas "café-com-leite".
- e) Radiologicamente, o fibroma ossificante apresenta limites pouco nítidos e conteúdo heterogêneo, o que lhe confere o aspecto clássico de "vidro moído", podendo apresentar áreas com aspecto de "lã de algodão".

7. (Prefeitura de Campinas 2016 - médico otorrinolaringologista). Adolescente de 17 anos, previamente hígido, com queixa de obstrução nasal unilateral há 6 meses, realizou a tomografia abaixo. A principal hipótese diagnóstica é:

Figura 31.2 - Tomografia Computadorizada de seios paranasais



Fonte: Prefeitura de Campinas 2016 - Médico Otorrinolaringologista

- a) Rinossinusite crônica com polipose nasal.
- b) Mucocele maxilar.
- c) Pólipo de Killian.
- d) Papiloma invertido.
- e) Bola fúngica.

8. (FUNCAB 2016 - Médico Otorrinolaringologista) Em um exame de rotina, foi encontrado displasia fibrosa em seio esfenoidal de uma paciente assintomática. Qual a melhor conduta?

- a) Tratamento cirúrgico precoce.
- b) Radioterapia.
- c) Quimioterapia.
- d) Observação.
- e) Corticoterapia.

9. Em relação ao Carcinoma de Células Escamosas dos Seios Paranasais, assinale a alternativa correta.

- a) Acomete principalmente o seio esfenoidal.
- b) Geralmente são tratados apenas com cirurgia.
- c) Acomete principalmente o seio maxilar.
- d) Quando acomete o septo nasal, tem melhor prognóstico.
- e) Acomete principalmente as células etmoidais

10. Em relação ao papiloma invertido, assinale a alternativa correta.

- a) Trata-se de tumor epitelial benigno, sem agressividade local.
- b) É mais comum no sexo masculino e surge mais frequentemente entre a quinta e sexta décadas de vida.
- c) Sofre malignização em mais da metade dos casos.
- d) A membrana basal é sempre invadida apresentando sua morfologia alterada.
- e) Origina-se, geralmente, da parede medial do nariz, havendo comprometimento da fossa nasal associado aos seios maxilar e esfenoidal, principalmente.

11. (UNIFESP- 2018 - Médico Otorrinolaringologista) Paciente com tumor nasal cuja biópsia evidenciou padrão histológico de proliferação vascular com fibrose. Trata-se mais provavelmente de:

- a) Papiloma invertido.
- b) Linfoma não-Hodgkin.
- c) Displasia fibrosa.
- d) Pólipo inflamatório.
- e) Angiofibroma extranasofaríngeo.

TEXTO PARA A QUESTÃO 12:

Paciente de 52 anos de idade apresenta queixa de "tumor na testa" com crescimento há 2 anos. Refere que há 2 anos iniciou quadro de tumoração em região frontal, com crescimento lento. Há cerca de 1 ano, passou a apresentar deslocamento inferolateral do globo ocular esquerdo. Há 3 meses, passou a apresentar diplopia. Nega obstrução nasal; refere episódios de rinorreia purulenta com melhora com o uso de antibióticos prescritos no posto de saúde. Refere cirurgia para "raspagem da sinusite" (sic) há 17 anos em outro serviço. Ao exame: tumoração em região frontal esquerda, compressível, indolor. Deslocamento do globo ocular esquerdo inferior e lateral. Rinoscopia anterior: fossas nasais livres, septo nasal sem desvios obstrutivos, presença de secreção purulenta abundante. Endoscopia nasal com presença de secreção purulenta abundante em ambas as fossas nasais. Septo nasal sem desvios obstrutivos. Direita: conchas nasais sem alterações, meato médio com secreção purulenta. Esquerda: presença de abaulamento em região do meato médio que desloca anteromedialmente a concha média, secreção purulenta em meato médio. Rinofaringe sem alterações.

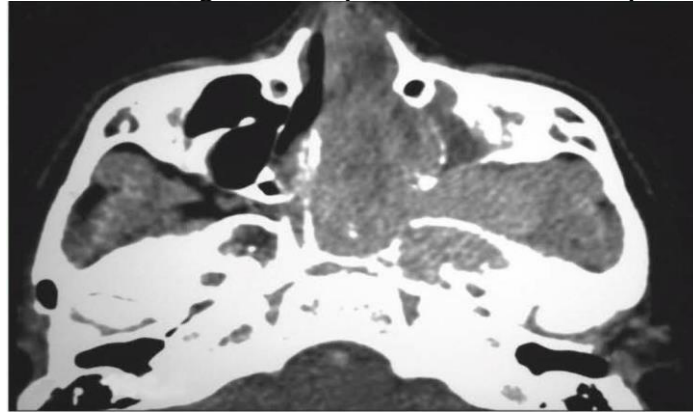
12. Qual exame complementar deve ser solicitado neste momento:

- a) Radiografia de seios paranasais.
- b) TC de seios paranasais.
- c) RM de crânio.
- d) USG do tumor.
- e) NDA.

TEXTO PARA AS QUESTÕES 13 E 14:

Paciente de 12 anos de idade, do sexo masculino, natural e procedente de São Paulo, apresenta quadro de obstrução nasal intermitente há cerca de 1 ano que, há cerca de 5 meses, passou a ser bilateral e constante. Há cerca de 4 meses vem apresentando episódios de epistaxes frequentes à esquerda de pequena a moderada intensidade, que cessam com medidas conservadoras. Ao exame físico, apresenta hipertrofia de conchas nasais inferiores e secreção mucopurulenta em ambas as cavidades nasais, com coágulos à esquerda. Após aspiração da secreção e aplicação de vasoconstritor, a endoscopia nasal revelou tumor acinzentado ocupando o terço médio e posterior da cavidade nasal esquerda e obstruindo totalmente a coana esquerda. A Figura mostra a tomografia com contraste.

Figura 31.3 - Tomografia Computadorizada de seios paranasais



Fonte: GANANÇA, 2011

13. Quais achados na tomografia computadorizada sugerem o diagnóstico de angiofibroma nasofaríngeo juvenil?

14. Quais são as principais vias de invasão da cavidade intracraniana do ANJ?

15. Paciente de 59 anos de idade, do sexo masculino, refere que, há aproximadamente 7 meses, passou a apresentar obstrução em fossa nasal esquerda, com piora progressiva desde então. Refere episódios de rinorreia purulenta e cefaleia, que melhoravam com antibióticos prescritos no posto de saúde. Há 1 mês passou a notar tumoração em fossa nasal esquerda, exteriorizando-se pelo vestíbulo nasal. Os achados nos exames foram: Rinoscopia anterior: tumor com aspecto polipoide exteriorizando-se em vestíbulo nasal esquerdo, à direita, fossa nasal livre, septo com desvio grau III em área III de Cottle, conchas normotróficas.

Endoscopia nasal: não foi possível passar o endoscópio pela fossa nasal esquerda. À direita, fossa nasal livre, septo com desvio grau III em área III de Cottle, meato médio abaulado pelo desvio do septo, com secreção purulenta.

Tomografia computadorizada: evidencia tumor localizado em fossa nasal esquerda, ocupando toda a cavidade nasal, com extensão para o seio maxilar deste lado. Nota-se alargamento do óstio maxilar. Não há evidências de comprometimento de outros seios paranasais.

Ressonância magnética: evidencia lesão limitada à cavidade nasal com extensão restrita à parede medial do seio maxilar esquerdo. Nota-se área extensa de conteúdo inflamatório no interior do seio maxilar. Não há evidências de invasão do conteúdo orbitário.

Qual o estadiamento do tumor e o tratamento proposto?

RESPOSTAS E COMENTÁRIOS

1. **A resposta é c).** Osteoma é a neoplasia benigna mais frequente dos seios paranasais. Trata-se de um tumor ósseo de crescimento lento que geralmente é um achado ocasional em exames de imagem solicitados por outros motivos. Tumores isolados no seio frontal correspondem a 82,9%, no seio etmoide a 16,6%, no seio maxilar a 0,3% e no seio esfenoidal 0,2 (KARUNARATNE, 2018).

2. **A resposta é a).** Os papilomas invertidos correspondem a 0,4 a 4,7% de todas as neoplasias nasossinusais, sendo o tumor benigno mais comum. Acometem principalmente os homens em proporções de 2:1 a 4:1. São mais comuns em adultos entre a quinta e a sétima décadas de vida. O local de origem mais comum do tumor é a parede lateral nasal, na região do meato médio e das células etmoidais. As taxas de malignização dos papilomas invertidos variam na literatura entre 2 e 53 %, mas, na maior parte dos estudos, ficam por volta de 9% (GANANÇA; PONTES, 2011).

3. **A resposta é b).** Os tumores malignos nasossinusais são raros, correspondendo a menos de 3% dos cânceres de cabeça e pescoço e a 0,8% de todos os cânceres humanos. Aproximadamente 55% originam-se dos seios maxilares, 35% da cavidade nasal, 9% dos seios etmoidais e 1% dos seios frontais e esfenoidais (ARAUJO, 2008).

4. **A resposta é d).** Na tomografia computadorizada (TC), a lesão apresenta limites pouco nítidos e conteúdo heterogêneo, o que lhe confere o aspecto clássico de "vidro moído", representando as espículas ósseas desorganizadas que a caracterizam histologicamente. À medida que a lesão sofre o processo de esclerose, surgem áreas com aspecto de "lã de algodão". Outras características incluem a expansão dos ossos ao redor, córtex fino, porém intacto, e ausência de reação periosteal ou de falha cortical. Cirurgia só está indicada se ocorrerem deformidades estéticas ou problemas funcionais secundários à lesão (GANANÇA; PONTES, 2011).

5. **A resposta é b).** O processo uncinado, localizado 3 a 5 mm posteriormente à linha maxilar, é ressecado com a introdução de faca em foice ou do Cottle na sua porção média, logo abaixo da inserção da concha média. Deve-se lembrar em não aprofundar mais que 3 a 4 mm e direcionar o instrumento paralelo à parede medial da órbita, devido ao risco de lesão no sistema lacrimal. Caso o uncinado seja atelectásico, podemos removê-lo utilizando pinça back bitter para evitar lesão da lâmina papirácea (GANANÇA; PONTES, 2011).

6. **A resposta é c).** A síndrome de Gardner foi relatada primeiramente em 1951, compreendendo a tríade clínica dos osteomas, o polyposis coli, e tumores mesenchymal da pele e do tecido macio. Os osteomas múltiplos ocorrem nesta circunstância. O local mais comum é a mandíbula, mas podem surgir em outros lugares, como o crânio, as cavidades paranasais, e os ossos longos. A teoria traumática baseia-se no fato de que até 20% dos osteomas sinusais surgem após algum tipo de trauma, mesmo depois de vários anos. A síndrome de McCune-Albright caracteriza-se por puberdade precoce e outras alterações endócrinas, displasia fibrosa poliostótica e manchas "café-com-leite" Radiologicamente, a displasia fibrosa apresenta limites pouco nítidos e conteúdo

heterogêneo, o que lhe confere o aspecto clássico de "vidro moído", podendo apresentar áreas com aspecto de "lã de algodão" (GANANÇA; PONTES, 2011).

7. **A resposta é c).** Pólipo antrocoanal (de Killian) é uma lesão benigna originária da mucosa edematosa do seio maxilar, crescendo através do óstio principal ou acessório, que geralmente é aumentado para o meato médio e se projetando posteriormente para a coana e nasofaringe, constituindo 4-6% de todas os pólipos nasais. As manifestações clínicas geralmente começam com obstrução nasal unilateral (KODUR, 2017).

8. **A resposta é d).** Tratamentos clínicos visam, basicamente, ao alívio sintomático. O único tratamento curativo é a cirurgia. Pela tendência de se estabilizar ao longo do tempo e por seu baixo potencial de malignização, a maioria dos autores recomenda conduta conservadora, deixando o tratamento cirúrgico reservado aos casos sintomáticos ou com deformidades muito importantes (GANANÇA; PONTES, 2011).

9. **A resposta é c).** A grande maioria das malignidades que ocorrem nos seios paranasais surge no seio maxilar, seguido do seio etmoíde. Cânceres no esfenóide e frontal são extremamente raros (GANANÇA; PONTES, 2011).

10. **A resposta é b).** O papiloma invertido nasossinusal é um tumor benigno e localmente agressivo. Origina-se, geralmente, da parede lateral do nariz, havendo acometimento da fossa nasal associada aos seios maxilar e etmoidal, principalmente (GANANÇA; PONTES, 2011).

11. **A resposta é e).** Caracteristicamente o angiofibroma, é um tumor não encapsulado composto por amplos espaços vasculares envoltos por uma única camada endotelial em um estroma fibroso (GANANÇA; PONTES, 2011).

12. **A resposta é b).** O estudo radiológico dos seios paranasais sempre foi fundamental, complementando sua avaliação clínica. A radiografia simples dos seios pode evidenciar alterações ósseas presentes nos tumores avançados, mas é limitada para avaliação da extensão e localização da lesão, além de não permitir uma adequada avaliação da anatomia nasossinusal, que são melhor avaliadas pela tomografia de seios paranasais (GANANÇA; PONTES, 2011).

13. A imagem mostra lesão expansiva com densidade de partes moles ocupando a região posterior da cavidade nasal e fossa pterigopalatina. Apesar da característica expansiva, não se observa nenhum sinal de infiltração óssea, sugerindo tratar-se de um tumor benigno. A lesão apresenta acentuada captação do contraste, evidenciando sua rica vascularização, rechaça anteriormente a parede posterior do seio maxilar esquerdo, configurando o clássico sinal de Holman-Miller, e alarga o forame esfenopalatino, local característico de origem do ANJ. (GANANÇA; PONTES, 2011).

14. O ANJ pode alcançar o espaço intracraniano basicamente por quatro vias. Pela fossa infratemporal, através do assoalho da fossa média; pela fossa infratemporal, com acometimento da órbita, pela fissura orbitária inferior e superior; por erosão direta do teto

do seio esfenoidal na região da sela túrcica e seio cavernoso; ou, mais raramente, na fossa craniana anterior pela lâmina cribiforme (GANANÇA; PONTES, 2011).

15. Segundo classificação de Krouse, trata-se de um tumor T1b, sendo proposto o tratamento de cirurgia por via endoscópica com retirada do tumor e limpeza do ponto de origem (GANANÇA; PONTES, 2011).

REFERÊNCIAS BIBLIOGRÁFICAS

ARAUJO, Roberta de Paula et al. Tumores nasossinusais raros: série de casos e revisão de literatura. **Rev. Bras. Otorrinolaringol.**, São Paulo, v. 74, n. 2, p. 307-314, Apr. 2008

GANANÇA, Fernando Freitas; PONTES, Paulo. Manual de Otorrinolaringologia e Cirurgia de Cabeça e Pescoço. 1 ed. São Paulo: **Manole**, 2011

KARUNARATNE, Yasiru G. et al. Frontal SinusOsteoma. **Journal Of Craniofacial Surgery**, [s.l.], v. 30, n. 6, p. 494-496, 2018.

KODUR, Swati. Giant Antrochoanal Polyp -A Rare Presentation. Journal Of Clinical And Diagnostic Research, 2017. **JCDR Research and Publications**

CAPÍTULO XXXII - TRAUMA DE NARIZ

Victor Eulálio Sousa Campelo
Sávia Silva Morais
Renato Sampaio Mello Neto
DOI-Capítulo: 10.47538/AC-2021-10.32

QUESTÕES

1. Avalie as afirmativas abaixo a respeito das fraturas nasais e assinale a alternativa incorreta:
 - a) As fraturas nasais são muito frequentes, sendo o terceiro em incidência, atrás somente dos traumas de clavícula e de pulso.
 - b) O pico de incidência é dos 45 a 62 anos de idade.
 - c) Os traumas nasais são duas vezes mais comuns em homens do que em mulheres.
 - d) Além de fraturas decorrentes de esportes e artes marciais, podem ocorrer por força de expulsão aplicada no bebê durante o parto.
 - e) Normalmente, as crianças apresentam fratura nasal por acidentes domésticos.
2. Alguns fatores são responsáveis pelos tipos de fraturas nasais e suas sequelas. Dentre as alternativas abaixo, qual não é um fator determinante?
 - a) Sexo.
 - b) Intensidade da força aplicada.
 - c) Direção da força aplicada.
 - d) Natureza do instrumento causador do trauma.
 - e) Osteoporose.
3. São consequências das fraturas nasais, exceto:
 - a) Epistaxe.
 - b) Obstrução das fossas nasais.
 - c) Rinoliquorréia.
 - d) Infecção local.
 - e) Sialorréia.
4. Avalie as afirmativas abaixo e assinale a alternativa correta:
 - I. Lesões comuns de tecidos moles incluem laceração, equimoses, hematomas de nariz interno e externo.
 - II. Os impactos laterais provocam mais fraturas que os frontais.
 - III. A pirâmide óssea nasal fratura mais frequentemente em zonas fracas estruturais do osso.
 - a) Apenas I está correta.
 - b) Apenas I e II estão corretas.
 - c) Apenas I e III estão corretas.
 - d) Apenas II e III estão corretas.
 - e) Todas estão corretas.

5. Avalie as afirmativas abaixo e assinale a alternativa correta:

- I. A maioria das fraturas ocorre na porção superior dos ossos nasais, uma vez que é uma região mais delgada.
 - II. Fraturas em placa cribiforme podem associar-se com rinoliquorreia, perda de função olfatória e trauma cerebral.
 - III. O septo nasal ósseo é frequentemente fraturado na junção condro-óssea.
- a) Apenas I está correta.
 - b) Apenas I e II estão corretas.
 - c) Apenas I e III estão corretas.
 - d) Apenas II e III estão corretas.
 - e) Todas estão corretas.

6. Qual dos sintomas abaixo não é frequente em paciente com trauma nasal?

- a) Dor no nariz e ao redor da área do rosto.
- b) Aparência de nariz torto.
- c) Mudança na cor do nariz.
- d) Hemorragia.
- e) Coriza nasal.

7. Assinale a alternativa que representa o que não é encontrado no exame físico de paciente com trauma nasal.

- a) Equimose.
- b) Ruptura de mucosa.
- c) Laceração.
- d) Edema palpebral.
- e) Secreção purulenta.

8. Avalie as afirmativas abaixo a respeito das fraturas nasais e assinale a alternativa incorreta:

- a) As fraturas nasais são muito frequentes, sendo o terceiro em incidência, atrás somente dos traumas de clavícula e de pulso.
- b) O pico de incidência é dos 45 a 62 anos de idade.
- c) Os traumas nasais são duas vezes mais comuns em homens do que em mulheres.
- d) Além de fraturas decorrentes de esportes e artes marciais, podem ocorrer por força de expulsão aplicada no bebê durante o parto.
- e) Normalmente, as crianças apresentam fratura nasal por acidentes domésticos.

9. Avalie as afirmativas abaixo e assinale a alternativa correta:

- I. Em crianças, quanto menor a idade mais difícil o diagnóstico de trauma nasal devido ao edema precoce.
 - II. Dispneia e distúrbios na alimentação são possíveis sinais de injúria nasal.
 - III. Um trauma frontal pode provocar a fratura em livro aberto.
- a) Apenas I está correta.
 - b) Apenas I e II estão corretas.
 - c) Apenas I e III estão corretas.
 - d) Apenas II e III estão corretas.
 - e) Todas estão corretas.

10. Avalie as afirmativas abaixo e assinale a alternativa correta:

I. A pesquisa radiológica é feita com incidência AP para visualização do osso próprio do nariz e de Waters para avaliação do septo ósseo, pirâmide dorsal e paredes nasais laterais.

II. O raio x nasal pode estar normal em 47% dos pacientes com fratura nasal.

III. O raio x apresenta imensa utilidade prática em casos de trauma nasal.

- a) Apenas II está correta.
- b) Apenas I e II estão corretas.
- c) Apenas I e III estão corretas.
- d) Apenas II e III estão corretas.
- e) Todas estão corretas.

11. Assinale a alternativa que corresponde a uma indicação de tratamento em casos de fratura nasal:

- a) Dispneia.
- b) Estabilidade.
- c) Desvios.
- d) Edema.
- e) Nenhuma das alternativas acima.

12. Avalie as afirmativas abaixo e assinale a alternativa correta:

I. A anestesia geralmente é local no tratamento de urgência das fraturas nasais.

II. A anestesia geral não é indicada para nenhum paciente com trauma de face.

III. O tratamento de urgência é indicado quando há lesão de vias lacrimais, hematoma de septo, fístula liquórica, sangramento abundante ou alteração visual.

- a) Apenas I está correta.
- b) Apenas I e II estão corretas.
- c) Apenas I e III estão corretas.
- d) Apenas II e III estão corretas.
- e) Todas estão corretas.

13. Cite 5 complicações precoces do trauma nasal.

14. Cite 5 complicações tardias do trauma nasal.

15. Discorra acerca da epidemiologia das fraturas nasais.

RESPOSTAS E COMENTÁRIOS

1. **A resposta é b).** O pico de incidência encontra-se entre os 15 e 25 anos de idade, sendo mais frequente no sexo masculino (FORNAZIERI et al., 2008).
2. **A resposta é a).** Os principais fatores relacionados aos tipos de fraturas e suas sequelas são idade do paciente (mais velhos apresentam fraturas mais graves), intensidade e direção da força aplicada, natureza do instrumento causador do trauma. O padrão da fratura nasal varia, dependendo da direção e da intensidade da força aplicada (CALDAS NETO et al., 2011).
3. **A resposta é e).** As possíveis complicações que podem acontecer em fraturas dos ossos próprios do nariz são: obstrução nasal crônica, desvio de septo e de pirâmide nasal, hematoma septal, infecção local, epistaxe e rinoliquorréia (SANTOS, 2017).
4. **A resposta é e).** Todas as alternativas estão corretas. As lesões comuns de tecidos moles são laceração, equimoses e hematomas do nariz. A força aplicada de direção lateral pode causar depressão do osso nasal ipsilateral ou ser forte o suficiente para ocasionar fratura do osso contralateral. Já a força aplicada de direção frontal pode causar lesões simples, como a fratura interna da margem inferior dos ossos nasais. As fraturas ocorrem mais frequentemente em zonas fracas estruturais do osso (CALDAS NETO et al., 2011).
5. **A resposta é d).** Os ossos nasais são relativamente espessos em suas articulações e em seu terço superior e mais finos em sua parte inferior, onde são frequentemente sujeitos a traumas e fraturas (COTO et al., 2010).
6. **A resposta é e).** São sintomas frequentes de paciente com trauma nasal: dor no nariz e ao redor da área do rosto, aparência de nariz torto, mudança na cor do nariz, hemorragia. Na suspeita de fratura nasal, deve-se sempre questionar sobre a história de epistaxe, obstrução nasal, mudança da aparência nasal e dor, pois, quando presentes, são dados que ajudam a confirmar o diagnóstico (FORNAZIERI et al., 2008).
7. **A resposta é e).** São sinais encontrados no exame físico de paciente com trauma nasal: equimose, ruptura de mucosa, laceração, edema palpebral. *Inspeção:* avaliar edema, equimose ou hematoma (nasal e periorbitário), telecanto, desvios da pirâmide nasal e afundamentos frontais ou laterais, uni ou bilaterais. *Palpação:* edema, mobilidade e crepitações ósseas e dor. *Rinoscopia anterior:* avaliar sangramento ativo; hematoma septal; posição do septo na crista maxilar; desvios anteriores, médios e posteriores; relação com as válvulas nasais interna e externa, presença de lacerações de mucosa do septo e das conchas (CALDAS NETO et al., 2011).
8. **A resposta é b).** O pico de incidência das fraturas nasais é dos 15 aos 25 anos de idade. Uma das afecções mais atendidas pelos otorrinolaringologistas no pronto socorro é a fratura dos ossos nasais. O pico de incidência encontra-se entre os 15 e 25 anos de idade, sendo mais frequente no sexo masculino (FORNAZIERI et al., 2008).
9. **A resposta é e).** Todas as alternativas estão corretas. É importante que o exame físico seja realizado nas primeiras horas após o trauma, pois poderá ser prejudicado pelo edema.

Dispnéia e distúrbios na alimentação são possíveis sinais de injúria nasal. Os traumatismos por impactos ântero-superiores podem acarretar fraturas nasais em livro aberto – frequentes em crianças ou impactação de todo arcabouço osteocartilaginoso (VIOLANI, 2011).

10. **A resposta é a).** Podem ser utilizados os exames de raio X nas incidências Caldwell, Water e perfil para visualização dos ossos nasais e septo. Deve-se levar em consideração o custo e o tempo gasto na realização do exame radiológico, frente à pouca utilidade prática deste exame. A radiografia simples geralmente é realizada na emergência, mas o diagnóstico baseia-se em história e exame clínico, pois até 47% dos pacientes com fratura nasal apresentam radiografia sem evidências de fraturas (CALDAS NETO et al., 2011).

11. **A resposta é c).** As indicações de tratamento são: fraturas que apresentem desvios e/ou instabilidade com queixa estética e/ou funcional (SANTOS, 2017).

12. **A resposta é c).** Na grande maioria dos casos de adultos a reparação pode ser feita com anestesia local, reservando-se anestesia geral para os casos mais graves e para as crianças. O tratamento de urgência é indicado quando há fraturas nasais abertas, associada a uma fratura na parte anterior da base do crânio, ou associada a complicações (lesão de vias lacrimais, hematoma de septo, fístula líquórica, sangramento abundante ou alteração visual) (MINITI et al., 2000).

13. **A resposta é:** Edema, equimose, hematoma (o tratamento é indispensável para evitar uma perfuração de septo ou uma fibrose secundária causando obstrução nasal tardiamente. A drenagem é obrigatória mesmo sendo bilateral, e após esta, colocar tampão e dar antibiótico VO), epistaxe e rinoliquorréia (é rara e geralmente associada à fratura da placa cribiforme ou parede posterior do seio frontal) (VIOLANI, 2011).

14. **A resposta é:** Obstrução nasal (estenose vestibular, por fibrose retrátil cutânea ou cartilaginosa, permanência da deformidade septal ou formação de sinéquias), injúria das vias lacrimais (devem ser tratadas por sondagem simples do ducto nasolacrimal ou por dacriocistorrinostomia de acordo com a severidade da lesão), infecciosas (desenvolvimento de sinusite por bloqueio do sistema de drenagem e mais raramente, síndrome do choque séptico), perfuração septal e nariz em sela (VIOLANI, 2011).

15. **A resposta é:** As fraturas da pirâmide nasal são muito frequentes, e aproximadamente 39% das fraturas maxilo-faciais são nasais. O trauma nasal é o terceiro em incidência, atrás do trauma de clavícula e de pulso. O pico de incidência é dos 15 a 25 anos de idade e há uma predominância de casos do sexo masculino de 2:1. Dentre as etiologias destacam-se os esportes tais como o Rugby, artes marciais e boxe, seguidos de acidentes automobilísticos (geralmente os mais graves) e finalmente por causa profissional. As crianças apresentam fratura nasal geralmente por acidentes domésticos, podendo ocorrer fraturas nasais em partos, por força na expulsão ou pelo uso de fórceps (6 a 10%) (FORNAZIERI et al., 2008).

REFERÊNCIAS BIBLIOGRÁFICAS

CALDAS NETO, Silvio et al. **Tratado de Otorrinolaringologia**, volume 3: rinologia, cirurgia craniomaxilofacial e cirurgia plástica da face. 2. ed. São Paulo: Roca, 2011.

Coto NP, Meira JBC, Dias RB. **Fraturas nasais em esportes: sua ocorrência e importância**. Rev Sul-Bras Odontol. 2010 JulSep;7(3):349-53

Fornazieri MA, Yamaguti HY, Moreira JH, Navarro PL, Heshiki RE, Takemoto LE, et al. **Fracture of Nasal Bones: An Epidemiologic Analysis**. Int. Arch. Otorhinolaryngol. 2008;12(4):498-501.

MINITI, Aroldo; BENTO, Ricardo Ferreira; BUTUGAN, Ossamu. **Otorrinolaringologia: clínica e cirúrgica**. 2. ed. São Paulo: Atheneu, 2000. 46 p.

Santos, G. M. dos, Pires, W. R., Silva, L. F., Deus, C. B. D. de, Momesso, G. A. C., Polo, T. O. B., Souza, F. Ávila, Garcia Júnior, I. R., & Faverani, L. P. (2017). **Tratamento cirúrgico de fratura severa de ossos próprios do nariz: relato de caso**. ARCHIVES OF HEALTH INVESTIGATION, 6(4).
<https://doi.org/10.21270/archi.v6i4.2054>

Violani GP. **Comparação com a literatura dos resultados imediatos e tardios de manutenção e recidiva da redução de fraturas nasais recentes em adultos utilizando atendimento e tratamento cirúrgico padronizado [monografia]**. Curitiba: Curso de Especialização de Cirurgia Plástica e Reparadora, Universidade Federal do Paraná; 2011

CAPÍTULO XXXIII - EPISTAXE

Victor Eulálio de Sousa Campelo
Vanessa Noeme Correa
Isadora Maria de Carvalho Marques
DOI-Capítulo: 10.47538/AC-2021-10.33

QUESTÕES

1. (FUNCAB/GO-2016-Médico Otorrinolaringologista) O local mais comum na fossa nasal de epistaxe é:
 - a) Corneto inferior.
 - b) Corneto médio.
 - c) Septo posterior.
 - d) Corneto superior.
 - e) Septo anterior.

2. (UNIFESP – 2018- Médico Otorrinolaringologista/Pronto Socorro) Paciente com epistaxes recorrentes, em grande quantidade. Realizou algumas visitas ao Pronto Atendimento, recebendo tamponamentos anteriores com controle do quadro. Muitas vezes, já sem sangramento ativo durante a consulta de urgência. Em exames laboratoriais realizados nas consultas de urgência, há evidência de queda de 4 g/dL nos níveis de hemoglobina. Qual a origem mais provável do sangramento e a melhor conduta, considerando que está sem sangramento ativo e sem tamponamento no momento?
 - a) Artéria etmoidal anterior. Internação, avaliação endoscópica sob anestesia geral e cauterização do ponto de sangramento.
 - b) Artéria esfenopalatina. Internação, avaliação endoscópica sob anestesia geral e cauterização da artéria esfenopalatina.
 - c) Artéria etmoidal anterior. Tamponamento anterior da região superior do nariz com gazes.
 - d) Artéria esfenopalatina. Tamponamento anteroposterior com sonda Foley e cauterização endoscópica da artéria esfenopalatina.
 - e) Nenhuma das alternativas.

3. (UNIFESP – 2018- Médico Otorrinolaringologista/Pronto Socorro) Assinale a alternativa que correlaciona as características com a origem da epistaxe:
 - A. Epistaxe de grande monta, de origem posterior.
 - B. Epistaxe autolimitada, sem gravidade.
 - C. Tratada geralmente com cauterização química.
 - D. Seu tratamento cirúrgico pode falhar se todos os seus ramos não forem abordados.
 - E. Epistaxe de grande monta, porém intermitente.
 - F. Um parâmetro importante para sua identificação é a crista etmoidal.
 - 1.Plexo de Kiesselbach.
 - 2.Artéria esfenopalatina.
 - 3.Artéria etmoidal anterior.
 - a) A-2; B-1; C-2; D-3; E-2; F-3.

- b) A-2; B-3; C-1; D-2; E-2; F-3.
- c) A-2; B-3; C-3; D-2; E-2; F-3.
- d) A-2; B-1; C-1; D-2; E-3; F-2.
- e) A-2; B-3; C-2; D-3; E-3; F-2.

4. A epistaxe é definida como sangramento proveniente da mucosa nasal. Estima-se que cerca de 60% da população já apresentou ao menos 1 episódio durante a vida, em sua maioria autolimitado. Em relação a esse assunto, marque a alternativa incorreta:

- a) Cerca de 90% dos sangramentos da mucosa nasal são de origem posterior.
- b) O sangramento anterior é mais frequente em hipertensos e adultos acima de 40 anos.
- c) Dentre os fatores predisponentes sistêmicos, incluem: hipertensão arterial, doenças hematológicas e medicamentos anticoagulantes.
- d) A epistaxe posterior a aterosclerose dos vasos sanguíneos é um dos principais fatores etiológicos.
- e) Em casos de epistaxe recorrente, é extremamente importante investigar com nasofibrolaringoscopia para descartar tumores.

5. Epistaxe é a urgência otorrinolaringológica mais frequente, definida como qualquer sangramento proveniente da mucosa nasal. Dentre os fatores predisponentes, marque a alternativa incorreta:

- a) Hipertensão Arterial.
- b) Desvio de septo nasal.
- c) Síndrome de Rendu-Osler-weber.
- d) Inalação de ar quente e úmido.
- e) Doenças Hematológicas.

6. A Síndrome de Rendu-Osler-Weber é uma das principais doenças vasculares causadoras de uma urgência otorrinolaringológica, em relação a isso afirma-se:

- a) É uma doença autossômica recessiva.
- b) A síndrome apresenta um grande espectro clínico, havendo sempre vários órgãos envolvidos.
- c) Caracteriza-se clinicamente por: telangiectasias, epistaxe recorrente e história familiar.
- d) Não há relação com malformações arteriovenosas.
- e) É uma displasia fibrovascular frequente.

7. A epistaxe é definida como um sangramento de origem na mucosa nasal e decorre de uma alteração da hemostasia normal do nariz. Esta hemostasia pode estar comprometida devido a anormalidades na mucosa nasal, à perda da integridade vascular ou a alterações de fatores de coagulação. Ela pode ser anterior ou posterior, uni ou bilateral. Sobre a epistaxe, é incorreto afirmar:

- a) O trauma digital é o maior responsável pelos sangramentos nasais em crianças, sendo a rinite alérgica um desencadeador da manipulação digital.
- b) Nas crianças, geralmente, o sangramento é proveniente da região posterior da cavidade nasal e de difícil controle.
- c) A epistaxe é uma das principais emergências otorrinolaringológicas.
- d) A epistaxe pode determinar consequências como: aspiração, anemia, hipóxia e IAM.
- e) A epistaxe é rara em crianças menores de dois anos de idade e deve ser considerado doenças como a trombocitopenia, traumas e maus tratos.

8. A epistaxe é o sangramento da mucosa nasal de característica autolimitada, decorrente de uma alteração da hemostasia normal do nariz. Em relação a isso, é incorreto afirmar:

- a) Área de Woodruff é responsável pelos sangramentos posteriores, localizando-se posteriormente à concha média.
- b) Lesões que levam à perda da integridade da mucosa nasal levam ao extravasamento de sangue dos seios cavernosos para o espaço extravascular, e daí para o exterior da mucosa nasal.
- c) Na área de Little ocorrem anastomoses entre o sistema Carotídeo Interno e o sistema Carotídeo Externo, também conhecido como Plexo de Kisselbach.
- d) A artéria carótida interna é o maior responsável pelo fluxo sanguíneo no nariz, através dos ramos maxilar e facial.
- e) São causas sistêmicas de epistaxe: coagulopatias, hipertensão arterial sistêmica, anti-inflamatórios não-hormonais e anticoagulantes.

9. Em relação à etiologia da epistaxe, marque a alternativa incorreta:

- a) Todos os tumores da cavidade nasal podem provocar epistaxe, sendo um sinal tardio dessas neoplasias.
- b) Corpos estranhos podem ser considerados quando o sangramento estiver associado a uma coriza purulenta, sendo o diagnóstico diferencial a rinosinusite.
- c) Processos inflamatórios da mucosa nasal podem alterar o muco protetor, levando à invasão por agentes patogênicos que lesam a mucosa e levam à formação de crostas, exposição de vasos e consequentemente epistaxe.
- d) Na epistaxe posterior, os principais fatores etiológicos são a aterosclerose dos vasos sanguíneos, levando ao rompimento dos mesmos por pico hipertensivo.
- e) Angiofibroma nasofaríngeo é um exemplo clássico de tumor maligno que causa sangramento nasal, e deve sempre ser investigado em paciente acima de 50 anos, do sexo feminino, com hemorragia recidivante.

10. A epistaxe é uma urgência otorrinolaringológica, com diversos fatores etiológicos. Em relação a isso, afirma-se:

- a) Cerca de 60% da população apresentará pelo menos um episódio de epistaxe na vida
- b) Sangramento em crianças menores de 2 anos é frequente
- c) Sangramento posterior é mais frequente em crianças e adultos jovens.
- d) A hipertensão arterial não é um fator sistêmico de grande relevância.
- e) Os sangramentos anteriores são mais graves e necessitam de medidas invasivas para seu controle.

11. A epistaxe se caracteriza por um pico bimodal em relação à sua incidência, com maiores picos em crianças menores de 10 anos e idosos na faixa entre 70 a 79 anos. Em relação à epistaxe, marque a alternativa verdadeira:

- a) Lesões dos seios paranasais, da órbita e ouvido médio, podem se manifestar como hemorragia nasal.
- b) Fraturas de base de crânio podem levar à lesão da artéria labial superior com epistaxe persistente e severa.
- c) A área de Little está situada na porção mais posterior do Septo nasal.
- d) O plexo de Kisselbach está localizado na área de woodruff.
- e) Os traumas digitais são causas de epistaxe devido à sua proximidade com a área de woodruff.

12. Epistaxe é um sinal muito frequente no ambulatório otorrinolaringológico, sendo considerado uma urgência com diversos fatores etiológicos. Sobre esse assunto, afirma-se:

- I. Pacientes com epistaxes espontâneas e recorrentes devem ser investigadas as discrasias sanguíneas, principalmente a hemofilia e a Doença de Von Willebrand.
- II. Sangramentos posteriores podem ser decorrentes de aneurisma ou malformação vascular da cabeça e pescoço.
- III. Na anamnese, deve-se tentar quantificar a intensidade do sangramento, a frequência, se é uni ou bilateral, hábitos e vícios, uso de medicações (antiagregantes plaquetários e anticoagulantes), doenças associadas e história de trauma nasal.
- IV. A maioria dos sangramentos se originam na área de Woodruff.

- a) todas estão corretas.
- b) todas estão incorretas.
- c) I, II e III estão corretas.
- d) I, II e IV estão corretas.
- e) I e III estão corretas.

13. Em relação a um sangramento de origem na mucosa nasal, afirma-se:

- a) Para avaliação da presença de epistaxe ativa, deve-se solicitar ao paciente que se posicione em decúbito dorsal.
- b) Quando se observa a saída de sangue pela orofaringe, com o auxílio da oroscopia, indica epistaxe ativa anterior.
- c) A cauterização do vaso é a primeira escolha de tratamento para epistaxe posterior.
- d) O tamponamento nasal é indicado para casos de epistaxe ativa intensa ou não localizada.
- e) A cauterização do vaso é muito efetiva em sangramentos ativos.

14. Epistaxe é uma urgência otorrinolaringológica frequente. Geralmente apresenta um quadro autolimitado, contudo, pode evoluir com complicações graves. Em relação ao tratamento, é incorreto afirmar:

- a) A embolização percutânea é indicada para epistaxe anterior.
- b) Quando for realizado o tamponamento nasal, deve-se ficar em alerta aos sinais da síndrome do choque tóxico.
- c) A cirurgia de ligadura da artéria esfenopalatina por via endoscópica é a mais indicada para sangramento nasal persistente.
- d) São complicações da cauterização: rinorreia, formação de crostas, ulceração e perfuração do septo.
- e) No tamponamento anteroposterior as complicações são mais graves, como septicemia e morte.

15. O sangramento proveniente da mucosa nasal possui diversos fatores etiológicos, apresentando-se desde um quadro autolimitado a um sangramento intenso e de difícil controle. A causa mais comum de epistaxe é:

- a) Trauma craniano.
- b) Discrasia sanguínea.
- c) Tumor de rinofaringe.

- d) Microtrauma do plexo de Kiesselbach.
- e) Alterações anatômicas.

16. (UNIMONTES/MG - 2016- Médico Especialista I – Especialista em Otorrinolaringologia - Modificada) No tratamento específico das epistaxes, é CORRETO afirmar:

- a) Caso se trate de epistaxe de pequeno volume bem identificado no plexo de Kieselbach, na área de Little, a cauterização química não é uma boa opção.
- b) Todos os casos de epistaxe posterior devem ser submetidos à ligadura arterial.
- c) A angiografia digital e a embolização seletiva não têm valor em pacientes em condições clínicas desfavoráveis, com epistaxe grave e refratária ao tratamento conservador.
- d) Em um pronto atendimento médico, a utilização de tamponamento nasal anterior ou anteroposterior é uma opção de tratamento, pois é considerada de baixa mortalidade.
- e) O tamponamento nasal deve ser a última opção no tratamento das epistaxes.

17. (HUJB/UFCG/PB –2017-Médico) Paciente de 30 anos relata congestão nasal há dez anos, com formação de crostas e episódios de sangramento. Ao exame, há deformidade com selamento nasal e diminuição da pirâmide nasal. Presença de crostas hemorrágicas à rinoscopia e perfuração do septo nasal. Considerando o exposto, assinale a alternativa correta.

- a) A principal suspeita clínica refere-se a uma infecção fúngica.
- b) Os dados clínicos são insuficientes para suspeita diagnóstica.
- c) A intradermorreação de Mitsuda deve confirmar a principal suspeita clínica.
- d) O encontro do agente etiológico em biópsia da mucosa nasal é bastante provável.
- e) Considerando-se a principal suspeita clínica, a droga de primeira escolha é o antimônio pentavalente.

18. (HUJB/UFCG/PB – 2017-Médico) Paciente de 30 anos com sangramento nasal em episódios recorrentes há uma semana, relacionados ao início do inverno. Os episódios são unilaterais, autolimitados, sem sintomas sistêmicos. Com base no exposto, assinale a alternativa correta.

- a) A utilização de ácido acetilsalicílico deve ser questionada na anamnese.
- b) É provável a presença de malignidade em cavidades nasais ou paranasais.
- c) Pelas características do sangramento, este deve ter origem arterial em região posterior da cavidade nasal.
- d) Hemorragia do plexo de Kiesselbach é incompatível com esse quadro clínico.
- e) A cauterização tópica é em geral ineficaz nesses casos, sendo necessárias medidas mais invasivas.

19. Hemorragia nasal é qualquer sangramento que se exterioriza pelas fossas nasais independente da origem. Dessa forma, o episódio de epistaxe pode ser um tipo de hemorragia nasal, quando o sangramento é de origem anterior. Em relação a isso, é incorreto afirmar:

- a) Epistaxe é classificada em anterior, central e posterior.
- b) Epistaxe anterior geralmente apresenta-se como um quadro autolimitado.
- c) As orientações gerais a pacientes com epistaxe consiste em: repouso, colocação de gelo e compressas frias no nariz, evitar banho e alimentos quentes, evitar medicações derivadas do ácido acetilsalicílico e não tomar sol.

- d) O tratamento cirúrgico mais realizado é a ligadura da artéria esfenopalatina por via endoscópica.
- e) A epistaxe posterior é mais comum em hipertensos e pessoas acima de 40 anos.

20. Síndrome do choque tóxico cursa com um quadro de febre, hipotensão, descamação e hiperemia mucosa. Sendo importante o estado de alerta em qual tipo de tratamento para epistaxe:

- a) Cauterização.
- b) Embolização.
- c) Tamponamento nasal anterior.
- d) Cirurgia de ligadura da artéria esfenopalatina.
- e) Tamponamento nasal anteroposterior.

21. São causas frequentes de epistaxe:

- a) Trauma digital, discrasia sanguínea, hipertensão arterial.
- b) Hipertensão arterial, antidepressivos e Doença de Von Willebrande.
- c) Trauma digital, hipertensão arterial e amigdalite aguda.
- d) Trauma digital, anticonvulsivantes e tumor nasofaríngeo.
- e) Tumor nasofaríngeo, antidepressivos e discrasia sanguínea

22. A epistaxe posterior possui maior importância clínica, devido ao maior volume de sangramento e maior dificuldade de localização e controle da hemorragia. Este sangramento é localizado na parede nasal lateral ou na região posterior do septo nasal. Logo, o sangramento posterior é mais volumoso, e pode ser visualizado pela exteriorização de sangue, tanto pela fossa nasal quanto pela faringe. Em relação a isso, é incorreto afirmar:

- a) A epistaxe posterior é mais frequente em hipertensos e adultos.
- b) O tratamento mais eficaz para um caso de epistaxe é a cauterização.
- c) A artéria esfenopalatina é a principal fonte de sangramento na epistaxe posterior.
- d) Diante de um paciente com história de sangramento nasal recente ou com sangramento ativo, a primeira medida é a avaliação da permeabilidade de vias aéreas e da estabilidade hemodinâmica.
- e) A avaliação clínica do paciente inclui rinoscopia anterior e oroscopia, na tentativa de identificação da área sangrante.

23. (CEPERJ–2018-Médico Otorrinolaringologista) Na hemorragia nasal ou epistaxe, o tratamento que tem diminuído cada vez mais a necessidade de transfusão sanguínea e o tempo de internação hospitalar é:

- a) A cauterização química ou a cauterização elétrica.
- b) O tamponamento anterior com esponjas hemostáticas.
- c) O tamponamento anterior com balões infláveis.
- d) O tamponamento posterior.
- e) O acesso cirúrgico endoscópico.

24. (CEPERJ–2018-Médico otorrinolaringologista) Hemorragia nasal ou epistaxe é o principal sintoma de apresentação de:

- a) Hemofilia.
- b) Doença de Rendu-Osler-Weber.

- c) Púrpura trombocitopenia.
- d) Doença hepática com coagulopatia.
- e) Hipertensão arterial.

25. Paciente JMF, gênero masculino, 15 anos, estudante, natural e procedente de Belo Horizonte-MG. Apresenta um quadro de obstrução nasal permanente, mais acentuado em narina esquerda, há pelo menos seis meses, e episódios de epistaxe esporádicos de pequena quantidade. À rinoscopia, foi visualizada massa ocupando a narina esquerda, de superfície irregular e brancacenta, com discreto sangramento ao toque. Diante disso, cite e explique qual a principal hipótese diagnóstica e a conduta mais adequada a ser tomada nesse caso.

26. Paciente VNC, gênero feminino, 5 anos, natural e procedente de Teresina-PI. A mãe relata haver procurado o atendimento médico após perceber que a criança apresentava sangramento nasal unilateral direito, de baixa intensidade, acompanhado de rinorreia purulenta após deixá-la brincando no terreiro de casa. Qual o fator etiológico mais provável?

27. Paciente do sexo masculino, 60 anos, natural de Piracuruca-PI. Relata ser hipertenso há 15 anos e que utiliza hidroclorotiazida 25 mg, de forma irregular. Apresenta um quadro de epistaxe posterior volumoso, sendo visualizado a exteriorização do sangue pelo nariz e pela orofaringe à oroscopia. Diante dessa situação, qual a provável fonte de sangramento e qual a conduta a ser realizada para o controle da epistaxe?

28. Valério da Silva, 50 anos, trabalhador Rural, natural e procedente de Picos-PI. Paciente apresenta um quadro de sangramento nasal abundante de início espontâneo. Além disso, relata ter sofrido traumatismo craniano em um acidente de carro há cerca 1 mês. Você é interno da UFPI e deverá citar e explicar ao seu preceptor a causa mais provável dessa epistaxe.

29. LCF, sexo feminino, 35 anos, natural e procedente de Contagem-MG. Relata um quadro de sangramento intermitente da fossa nasal direita e obstrução nasal. Somado a isso, refere insônia e ansiedade. Durante a inspeção estática foi observado um claro descuido com a higiene pessoal. Após um longo período da consulta revelou ser usuária de cocaína na forma inalatória rotineiramente. Diante disso, explique qual a relação da cocaína com o quadro de epistaxe.

30. JDC, 35 anos, professor, natural de Parnaíba e procedente de Teresina. Chegou ao HUT no dia 01/10 com um quadro de epistaxe posterior ativa, intenso e de difícil controle em fossa nasal esquerda. A conduta inicial foi o tamponamento nasal anteroposterior durante 72 horas, somado à antibioticoterapia. Contudo, ao retirar o tampão nasal no dia 04/10, houve a recorrência do sangramento, diante disso, foi realizada a cirurgia de ligadura da artéria esfenopalatina. Entretanto, após um dia do procedimento, o paciente apresentou novo episódio de epistaxe. Qual seria a próxima conduta a ser tomada?

RESPOSTAS E COMENTÁRIOS

1. **A resposta é e).** O local mais comum na fossa nasal de epistaxe é no septo anterior devido à rica vascularização local pelo plexo de Kisselbach (PILTCHER et al., 2015).

2. **A resposta é a).** Diante do quadro clínico apresentado observa-se, uma boa resposta terapêutica aos sangramentos recorrentes com a utilização do tamponamento anterior. Dessa forma, conclui-se que se trata de uma epistaxe anterior, sendo a origem mais provável do sangramento a artéria etmoidal anterior. A melhor conduta é a internação do paciente para que seja realizado uma avaliação endoscópica sob anestesia geral, pois a falência do tamponamento anterior pode ser decorrente de diversos fatores, através dessa medida é possível determinar o local da hemorragia e a realização da cauterização do ponto de sangramento (PAÇO, 2008).

3. **A resposta é d).** A epistaxe é classificada conforme a sua origem em anterior e posterior. A epistaxe anterior se localiza na área de Little, onde há o plexo de Kisselbach, geralmente apresenta-se como autolimitada e sem gravidade, sendo o tratamento de escolha a cauterização química. A artéria etmoidal anterior, ramo da A. oftálmica, é responsável pela vascularização do 1/3 anterior da parede lateral do nariz e do 1/3 médio da parede medial do nariz, caracteriza-se por provocar epistaxe de grande monta de forma intermitente. Já a epistaxe posterior se caracteriza por um sangramento de grande monta, cujo tratamento, caso o tamponamento nasal não seja eficiente, é a cirurgia de ligamento da artéria esfenopalatina. Durante a cirurgia, um parâmetro importante para sua identificação é a crista etmoidal (USP, 2005; PAÇO, 2008; PILTCHER et al., 2015).

4. **A resposta é b).** A epistaxe é classificada em sangramento anterior e posterior. A primeira é mais frequente em crianças e adultos jovens. A segunda é vista de modo habitual em hipertensos e adultos acima de 40 anos (PILTCHER et al., 2015).

5. **A resposta é d).** A baixa umidade do ar e de temperatura em determinadas épocas do ano é um fator predisponente à epistaxe, pois podem causar o ressecamento e irritação da mucosa nasal, tornando-a mais sensível a pequenos traumas. Logo, a inalação do ar frio e seco são fatores predisponentes à epistaxe (PILTCHER et al., 2015).

6. **A resposta é c).** A síndrome de Rendu-Osler-Weber é uma displasia fibrovascular rara, autossômica dominante, que apresenta um amplo espectro clínico, variando de assintomático ao comprometimento de vários órgãos. O diagnóstico consiste na presença de 3 destas manifestações: epistaxes recorrentes, malformações arteriovenosas com comprometimento visceral, histórico familiar e telangiectasias em face, mãos e cavidade oral (JUAREZ et al., 2008).

7. **A resposta é b).** Geralmente, o sangramento em crianças é proveniente da região anterior da cavidade nasal e tende a ser autolimitada e de baixa intensidade (PILTCHER et al., 2015).

8. **A resposta é d).** A artéria carótida externa dá origem aos ramos maxilar e facial. Já da artéria carótida interna, originam-se as artérias Etmoidal Anterior e Etmoidal Posterior. (PAÇO, 2008).

9. **A resposta é e).** Angiofibroma nasofaríngeo é um tumor vascular benigno da nasofaringe. Afeta predominantemente adolescentes e adultos jovens do gênero masculino. O quadro clínico típico cursa com epistaxe recorrente, obstrução nasal unilateral, rinorreia e, ocasionalmente, dor (GAILLARD, 2010)

10. **A resposta é letra a).** O sangramento em crianças menores de 2 anos é raro e deve ser investigado. Além disso, o sangramento anterior é mais frequente em crianças e adultos jovens e são menos graves em relação ao sangramento posterior. Ademais, a hipertensão arterial é um fator sistêmico de grande relevância etiológica (PILTCHER et al., 2015).

11. **A resposta é letra a).** Fraturas de base de crânio com acometimento de seio esfenoidal podem levar à lesão da artéria septal posterior com epistaxe persistente e severa. Além disso, a área de Little está situada na porção mais anterior do septo nasal, nesse local ocorrem anastomoses entre o sistema Carotídeo Interno e o sistema Carotídeo Externo, também conhecido como Plexo de Kisselbach. Logo, os traumas digitais causam epistaxe devido sua proximidade com a área de Little. A artéria septal posterior apresenta anastomoses com as aa. labial superior e palatina maior representando a área de Woodruff por onde ocorre a maior frequência de sangramento posterior (USP, 2005; PILTCHER et al., 2015).

12. **A resposta é c).** A maioria dos sangramentos se originam na área de Little, no plexo de Kisselbach (PILTCHER et al., 2015).

13. **A resposta é d).** A avaliação de uma epistaxe ativa deve ser realizada com o paciente sentado. Quando se observa a saída de sangue vivo e coágulos pela orofaringe, com o auxílio da oroscopia, indica epistaxe ativa posterior. Contudo, se observar se há saída de sangue apenas pelas narinas durante a inspeção externa, indica epistaxe ativa anterior, sendo a cauterização do vaso a primeira escolha de tratamento para epistaxe anterior após a realização de vasoconstricção local (PAÇO, 2008; PILTCHER et al., 2015).

14. **A resposta é a).** A embolização está indicada para sangramentos posteriores quando há epistaxe persistente. (PILTCHER et al., 2015).

15. **A resposta é letra d).** A causa mais comum de epistaxe é o microtrauma do plexo de Kiesselbach, localizado na região mais anterior do septo nasal. Por ser uma região muito vascularizada, pequenos traumas decorrentes da manipulação digital são suficientes para desencadear um quadro de epistaxe (PILTCHER et al., 2015)

16. **A resposta é d).** Nos casos de epistaxe de pequeno volume e bem identificado no plexo de Kisselbach, na área de Little, a cauterização química é o tratamento de escolha, sendo a melhor opção. O tamponamento nasal é a conduta inicial para sangramento ativo. Logo, o tratamento cirúrgico da epistaxe posterior é indicado em casos de sangramentos persistentes ou recorrentes após o uso do tamponamento nasal. Além disso, a angiografia digital e a embolização seletiva são indicadas quando há sangramentos persistentes (PAÇO, 2008; PILTCHER et al., 2015).

17. **A resposta é e).** O antimonial pentavalente é destinado ao tratamento de Leishmaniose tegumentar americana ou tratamento da Leishmaniose visceral ou calazar.

Os sintomas e sinais mais precoces da leishmaniose mucosa são obstrução nasal, epistaxe e o estabelecimento de granuloma no septo nasal anterior. Além disso, o encontro do agente etiológico em biópsia da mucosa nasal é improvável, visto que os parasitas são escassos nas lesões mucosas (LESSA et al., 2007).

18. **A resposta é letra a).** A hemorragia do plexo de Kiesselbach é compatível com o quadro clínico que deve ter origem arterial em região anterior da cavidade nasal, sendo a cauterização tópica eficaz nesses casos. Não é provável a presença de malignidade com o quadro apresentado, pois é um sinal tardio da doença e uma etiologia pouco frequente (USP, 2005; PAÇO, 2008; PILTCHER et al., 2015).

19. **A resposta é letra a).** A epistaxe é classificada em anterior e posterior (PILTCHER et al., 2015)

20. **A resposta é letra c).** A síndrome do choque tóxico é uma complicação do tamponamento nasal anterior, pois a permanência do tampão é de cerca de 48 horas, propiciando a proliferação de microorganismos naquela região. Dessa forma, caso seja necessário a permanência do tampão por mais tempo, deve ser introduzido a antibioticoterapia (USP, 2005).

21. **A resposta é a).** São fatores etiológicos de epistaxe: trauma digital, discrasia sanguínea, hipertensão arterial e tumor nasofaríngeo. Logo, amigdalite aguda, anticonvulsivantes e antidepressivos não são considerados como fatores de relevância etiológica (PILTCHER et al., 2015).

22. **A resposta é b).** A laqueadura do vaso sangrante é o tratamento mais eficaz para o tratamento de todas as epistaxes (PAÇO, 2008).

23. **A resposta é e).** O acesso cirúrgico endoscópico é um método indicado para sangramento persistente e recorrente após a retirada do tampão nasal. Em relação às outras técnicas cirúrgicas apresentam baixa morbidade, além de uma taxa de 92% de sucesso, menor tempo de internação, custo e necessidades de transfusões sanguíneas. Ademais, apresenta um maior conforto para o paciente (USP, 2005).

24. **A resposta é b).** A doença de Rendu-Osler-Weber tem como apresentação mais comum da doença as epistaxes causadas por sangramentos espontâneos de telangiectasias de mucosa nasal. Cerca de 80% dos pacientes com essa patologia apresentam epistaxes recorrentes que variam desde um quadro brando a sangramentos severos que necessitam de múltiplas transfusões e suplementação oral de ferro (JUAREZ et al., 2008).

25. A principal hipótese diagnóstica é o nasoangiofibroma juvenil, pois essa patologia consiste em um tumor vascular benigno raro da nasofaringe que acomete principalmente adolescentes e adultos jovens do sexo masculino. O quadro clínico típico cursa com epistaxe recorrente e obstrução nasal unilateral. A conduta correta é a solicitação da tomografia de crânio para confirmação diagnóstica e análise da extensão do tumor. Somado a isso, deve ser solicitada a angiorressonância para avaliação do suprimento vascular em tumores extensos e permitir a embolização dessas lesões vasculares, visando à redução do sangramento intraoperatório (GAILLARD, 2010).

26. O fator etiológico mais provável diante do caso clínico é o trauma por corpo estranho, sendo muito comum em crianças. A presença de corpo estranho nas fossas nasais pode causar epistaxe, geralmente unilateral e acompanhada por rinorreia purulenta (PILTCHER et al., 2015).

27. A provável fonte de sangramento é a artéria esfenopalatina. Sabemos que a maioria das epistaxes posteriores tem como ponto de partida a área de Woodruff na fossa nasal, alimentada pela artéria esfenopalatina. A conduta inicial é a realização do tamponamento nasal anteroposterior por um período entre 48 - 72 horas, somado à antibioticoterapia para evitar complicações (PAÇO, 2008).

28. Diante de um quadro de acidente automobilístico com trauma de crânio, deve-se lembrar da possibilidade de formação de pseudosaneurismas na artéria carótida interna, que ao se romperem, ocasionarão um sangramento nasal abundante (USP, 2005).

29. A cocaína, ao entrar em contato com a mucosa nasal, causa uma intensa vasoconstrição. Como consequência, induz à necrose da mucosa, do osso e da cartilagem. A inalação dessa substância de forma contínua resulta em erosão, ulceração e desintegração do septo nasal. Portanto, a perfuração do septo nasal se manifesta clinicamente a depender do diâmetro e da localização. As perfurações localizadas na região anterior do septo nasal, devido à rica vascularização local, causam eventos de epistaxe. Logo, o uso da cocaína é considerado um fator etiológico local para o desenvolvimento de epistaxe (FIGUEIREDO, 2015).

30. A conduta é a realização do procedimento de embolização seletiva, que é indicado para pacientes refratários à realização de ligadura da artéria esfenopalatina (PILTCHER et al., 2015).

REFERÊNCIAS BIBLIOGRÁFICAS

FIGUEIREDO, André Gonçalo Pereira. **A cocaína e suas manifestações orofaciais; estudo comparativo da legislação sobre drogas em países da união europeia.** 2015. 87 f. Dissertação (Mestrado em Medicina Dentária) – Programa de Pós Graduação em Odontologia, Universidade Fernando Pessoa, Porto, Portugal, 2015. Disponível em: https://bdigital.ufp.pt/bitstream/10284/5458/1/PPG_23820.pdf. Acessado em: 08/04/2020.

GAILLARD, Alfredo Lara et al. **Experiência de sete anos em pacientes com angiofibroma nasofaríngeo juvenil.** Brazilian Journal of otorhinolaryngology, São Paulo, v.76,n.2, Mar/April.2010. Disponível em: http://www.scielo.br/scielo.php?script=sci_arttext&pid=S1808-86942010000200016. Acessado em: 07/04/2020. (GAILLARD,2010)

JUARES, Antônio José Cortez et al. **Síndrome de Rendu-Osler-Weber: relato de caso e revisão de literatura.** Rev. Bras. Otorrinolaringologia, São Paulo, v.74, n.3, p. 452-457, Junho 2018. Disponível em: http://www.scielo.br/scielo.php?pid=S0034-72992008000300022&script=sci_abstract&tlng=pt. Acessado em: 07/04/2020. (JUAREZ et al., 2008)

LESSA, Marcus Miranda et al. **Leishmaniose mucosa: aspectos clínicos e epidemiológicos.** Rev. Bras. Otorrinolaringologia, São Paulo, v.73, n.6, p.843-847, dez.2007. Disponível em: http://www.scielo.br/scielo.php?pid=S0034-72992007000600016&script=sci_arttext. Acessado em: 08/04/2020. (LESSA et al., 2007)

PAÇO, João (coord.). **Patologia Nasosinusal.** 1.ed. Portugal:Bialfar, 2008. (PAÇO, 2008)

PILTCHER, Otávio B. et al. **Rotinas em Otorrinolaringologia.** Porto Alegre: Artmed, 2015. (PILTCHER et al., 2015).

UNIVERSIDADE DE SÃO PAULO (USP). **Seminários em Otorrinolaringologia.** São Paulo,2005. Disponível em: https://forl.org.br/Content/pdf/seminarios/seminario_40.pdf Acessado em: 15/04/2019.

SEÇÃO IV – BUCOFARINGOLOGIA



CAPÍTULO XXXIV - ANATOMIA DA FARINGE

Luciana Almeida Moreira da Paz Oliveira
Vanessa de Sousa Leal Lima
Beatriz Teles Aragão

DOI-Capítulo: 10.47538/AC-2021-10.34

QUESTÕES

1. Avalie as afirmativas abaixo e assinale a alternativa correta:

I. A faringe é um órgão tubular com a forma de um funil, com cerca de 12 a 14 cm de comprimento e uma amplitude de cerca de 35 mm no seu segmento superior.

II. A faringe estende-se a frente da coluna vertebral e mantém estreitas ligações com as fossas nasais, cavidade bucal, laringe e esôfago.

III. A faringe pode ser dividida em duas porções: superior e inferior.

- a) Apenas I está correta.
- b) Apenas I e II estão corretas.
- c) Apenas I e III estão corretas.
- d) Apenas II e III estão corretas.
- e) Nenhuma está correta.

2. Avalie as afirmativas abaixo e assinale a alternativa correta:

I. A nasofaringe é a parte mais larga e estende-se desde a base do crânio até a parte posterior do palato mole.

II. A faringe superior é ligada pela sua face posterior às fossas nasais.

III. A faringe média, denominada orofaringe, está diretamente ligada à cavidade bucal pela sua parte anterior.

- a) Apenas I está correta.
- b) Apenas I e II estão corretas.
- c) Apenas I e III estão corretas.
- d) Apenas II e III estão corretas.
- e) Nenhuma está correta.

3. Avalie as afirmativas abaixo e assinale a alternativa correta:

I. A faringe inferior ou laringofaringe, que constitui a continuação natural da faringe média, está ligada pela frente à laringe e por baixo ao esôfago.

II. Toda a superfície inferior da faringe encontra-se revestida por uma membrana mucosa, na qual existe uma série de acumulações de células do sistema imune, os folículos linfóides.

III. A principal função dos folículos linfóides é proteger a mucosa laríngea.

- a) Apenas I está correta.
- b) Apenas I e II estão corretas.
- c) Apenas I e III estão corretas.
- d) Apenas II e III estão corretas.
- e) Nenhuma está correta.

4. Qual das alternativas abaixo não apresenta um folículo linfóide?

- a) Amígdala faríngea.

- b) Amígdala tubária.
- c) Amígdala palatina.
- d) Amígdala laríngea.
- e) Amígdala lingual.

5. Assinale a alternativa que relaciona a parte da faringe com suas funções:

- a) Nasofaringe: exclusivamente deglutição.
- b) Bucofaringe: exclusivamente deglutição.
- c) Laringofaringe: deglutição e respiração.
- d) Laringofaringe: exclusivamente respiração.
- e) Bucofaringe: exclusivamente respiração.

6. Avalie as afirmativas abaixo e assinale a alternativa incorreta:

- a) A faringe estende-se da base do crânio até a margem superior da cartilagem cricoidea, anteriormente, e a margem inferior da vértebra C6, posteriormente.
- b) Ela é mais larga oposta ao hioide e mais estreita na sua extremidade inferior.
- c) A parede posterior da faringe se situa contra a lâmina pré-vertebral da fáscia cervical.
- d) A parte nasal da faringe fica posterior ao nariz e acima do palato mole.
- e) O teto e a parede da nasofaringe formam uma superfície contínua que se situa abaixo do corpo do esfenóide e da parte basilar do occipital.

7. Avalie as afirmativas abaixo e assinale a alternativa incorreta:

- a) A tonsila faríngea encontra-se na túnica mucosa do teto e da parede posterior da nasofaringe.
- b) A coleção de tecido linfóide na túnica submucosa da faringe próximo ao óstio faríngeo da tuba auditiva é a tonsila tubária.
- c) Atrás do toro tubário e da prega salpingofaríngea, encontra-se uma projeção lateral da faringe em forma de fenda, o recesso faríngeo.
- d) A parte oral da faringe é limitada pelo palato duro, base da língua, arcos palatoglosso e palatofaríngeo.
- e) O leito tonsilar é formado pelo músculo constritor superior da faringe e pela fina lâmina fibrosa da fáscia faringobasilar.

8. Avalie as afirmativas abaixo e assinale a alternativa correta:

- I. A faringe é composta principalmente de uma camada de musculatura circular externa e uma camada de musculatura longitudinal interna.
 - II. A camada muscular circular consiste em três músculos constritores da faringe (superior, médio e inferior).
 - III. Os músculos constritores se contraem involuntariamente.
- a) Apenas I está correta.
 - b) Apenas I e II estão corretas.
 - c) Apenas I e III estão corretas.
 - d) Apenas II e III estão corretas.
 - e) Nenhuma está correta.

9. Com relação à vascularização da faringe, assinale a alternativa incorreta:

- a) A artéria tonsilar entra no polo inferior da tonsila.

- b) A tonsila recebe ramos das aa. palatina ascendente, palatina descendente e faríngea ascendente.
- c) A grande veia palatina externa desce do palato mole e passa próximo à face lateral da tonsila, onde entra no plexo venoso da faringe.
- d) Os vasos linfáticos tonsilares passam lateral e inferiormente para os linfonodos próximos do ângulo da mandíbula.
- e) A veia palatina interna desce do palato duro e passa próximo à face posterior da tonsila.

10. Em relação à anatomia da faringe, marque a incorreta:

- a) As tonsilas palatinas são coleções de tecido linfóide de cada lado da parte oral da faringe no espaço entre os arcos palatinos.
- b) A fossa tonsilar é formada pelo músculo constritor superior da faringe e pela lâmina fibrosa e fina da fáscia faringobasilar.
- c) A parte laríngea da faringe situa-se posteriormente à laringe, estendendo-se da margem superior da epiglote e das pregas faringoepiglóticas até a margem inferior da cartilagem cricoidea, onde se estreita e se torna contínua com o esôfago.
- d) Posteriormente, a parte laríngea da faringe mantém relação com os corpos das vértebras C3 a C5.
- e) As paredes posterior e lateral são formadas pelos músculos constritores médio e inferior da faringe.

11. Sobre a anatomia da faringe, assinale a incorreta:

- a) A parede da faringe é excepcional para o trato alimentar, tem uma lâmina muscular formada apenas por músculo voluntário disposto em uma camada interna de músculo longitudinal e uma camada circular externa.
- b) A camada circular externa de músculos faríngeos consiste em três constritores da faringe: superior, médio e inferior.
- c) Os músculos longitudinais internos são apenas o palatofaríngeo e o salpingofaríngeo.
- d) Os músculos constritores da faringe têm um revestimento fascial interno forte, a fáscia faringobasilar e um revestimento fascial externo fino, a fáscia bucofaríngea.
- e) Os três músculos constritores são supridos pelo plexo nervoso faríngeo formado por ramos faríngeos dos nervos vago e glossofaríngeo e por ramos simpáticos do gânglio cervical superior.

12. A superposição dos músculos constritores da faringe deixa quatro aberturas na musculatura para a entrada ou saída de estruturas da faringe. Sobre essas aberturas, assinale a alternativa correta:

I - Inferiormente ao músculo constritor superior da faringe, o músculo levantador do véu palatino, a tuba auditiva e a artéria palatina ascendente, atravessam uma abertura entre o músculo constritor superior e o crânio.

II - Uma abertura entre os músculos constritores superior e médio da faringe permite a passagem do músculo estilofaríngeo, nervo glossofaríngeo e ligamento estilo-hioideo até a face interna da parede da faringe.

III - Uma abertura inferior ao músculo constritor inferior da faringe permite que o nervo laríngeo recorrente e a artéria laríngea inferior sigam superiormente até a laringe.

- a) Apenas I está correta.
- b) Apenas I e II estão corretas.
- c) Apenas I e III estão corretas.

- d) Apenas II e III estão corretas.
- e) Todas corretas.

13. Quais são os músculos longitudinais internos da faringe?

14. Qual artéria atravessa o músculo constritor superior da faringe e entra no polo inferior da tonsila palatina?

15. Qual plexo motor dá origem à inervação da faringe?

RESPOSTAS E COMENTÁRIOS

- 1. A resposta é b).** A alternativa III está incorreta porque a faringe pode ser dividida em três porções: superior, média e inferior (MOORE, 2014).
- 2. A resposta é c).** A alternativa II está incorreta porque a faringe superior é ligada pela sua face anterior às fossas nasais (TORTORA, 2000).
- 3. A resposta é b).** A alternativa III está incorreta porque a principal função dos folículos linfoides é defensiva. São posicionados estrategicamente de modo a defenderem a mucosa faríngea dos microrganismos presentes no ar e nos alimentos (TORTORA, 2000).
- 4. A resposta é d).** A amígdala faríngea é uma estrutura quadrangular situada no teto da faringe superior. A amígdala tubária corresponde a duas proeminências igualmente localizadas na faringe superior, junto à saída das trompas de Eustáquio. As amígdalas palatinas ou tonsilas são duas proeminências do tamanho de uma avelã que se encontram nas faces laterais da faringe média. A amígdala lingual é formada por uma banda de folículos linfoides na base da língua. Amígdala laríngea não existe (NETTER, 2000; TORTORA, 2000).
- 5. A resposta é c).** A parte nasal fica posterior ao nariz e acima do palato mole. Tem função respiratória. A parte oral da faringe tem uma função digestória (MOORE, 2014).
- 6. A resposta é a).** A faringe estende-se da base do crânio até a margem inferior da cartilagem cricoidea, anteriormente, e a margem inferior da vértebra C6, posteriormente (TRATADO DE OTORRINOLARINGOLOGIA E CIRURGIA CERVICOFACIAL, 2011).
- 7. A resposta é d).** A parte oral da faringe é limitada pelo palato mole, base da língua e pelos arcos palatoglosso e palatofaríngeo (MOORE, 2014).
- 8. A resposta é b).** A alternativa III está incorreta porque os constritores se contraem voluntariamente (MOORE, 2014).
- 9. A resposta é e).** A alternativa “c” (A grande veia palatina externa desce do palato mole e passa próximo à face lateral da tonsila, onde entra no plexo venoso da faringe) demonstra porque a “e” está incorreta (TORTORA, 2000).
- 10. A resposta é d).** Posteriormente, a parte laríngea da faringe mantém relação com os corpos das vértebras C4, C5 e C6 (TORTORA, 2000).
- 11. A resposta é c).** Os músculos longitudinais internos são o palatofaríngeo, o estilofaríngeo e o salpingofaríngeo. Esses músculos elevam a laringe e encurtam a faringe durante a deglutição e a fala (MOORE, 2014).
- 12. A resposta é d).** Na realidade, no item I, as estruturas citadas estão em posição superior ao m. constritor superior da faringe (NETTER, 2000; MOORE, 2014).

13. Os músculos longitudinais internos são o palatofaríngeo, o estilofaríngeo e o salpingofaríngeo. Esses músculos elevam a laringe e encurtam a faringe durante a deglutição e a fala (TRATADO DE OTORRINOLARINGOLOGIA E CIRURGIA CERVICOFACIAL, 2011).

14. Um ramo da artéria facial, a artéria tonsilar, atravessa o músculo constritor superior da faringe e entra no polo inferior da tonsila palatina (MOORE, 2014).

15. A inervação da faringe (motora e a maior parte da sensitiva) deriva do plexo nervoso faríngeo. As fibras motoras no plexo são derivadas do nervo vago (NC X) através de seu ramo ou ramos faríngeos. Elas suprem todos os músculos da faringe e do palato mole, com exceção dos músculos estilofaríngeo (suprido pelo NC IX) e tensor do véu palatino (suprido pelo NC V3) (MOORE, 2014).

REFERÊNCIAS BIBLIOGRÁFICAS

MOORE, Keith L. **Anatomia orientada para a clínica**. 7. ed. Rio de Janeiro: Guanabara Koogan, 2014.

NETTER, Frank H. **Atlas de Anatomia Humana**. 2ed. Porto Alegre: Artmed, 2000.

Tratado de Otorrinolaringologia e Cirurgia Cervicofacial – ABORL-CCF, 2ª edição, Editora Rocca, São Paulo, 2011.

TORTORA, G. J. **Corpo Humano – Fundamentos de Anatomia e Fisiologia**. 4ª Edição. Editora: Artmed. 2000.

CAPÍTULO XXXVI - ANATOMIA CERVICAL

Luciana Almeida Moreira da Paz Oliveira
Ítalo Fernando Mendes Lima
Vanessa de Sousa Leal Lima
DOI-Capítulo: 10.47538/AC-2021-10.36

QUESTÕES

1. O vestíbulo da laringe se encontra:
 - a) Na cavidade central da laringe.
 - b) Acima das pregas vocais, até o ádito da laringe.
 - c) Entre as pregas vocais e as pregas vestibulares.
 - d) Na cavidade inferior da laringe.
 - e) Entre a cartilagem aritenoide e a epiglote.

2. (Banca não informada - Rio de Janeiro/RJ – 2017 - Modificada) Antes de penetrar na membrana tireo-hióideia, o nervo laríngeo superior fornece um ramo que desce pela face anterior da laringe e vai fornecer inervação motora ao músculo cricotireóideo. Este ramo é o nervo laríngeo:
 - a) lateral
 - b) externo
 - c) interno
 - d) recorrente
 - e) mediano

3. Sobre as cartilagens da laringe, quais são classificadas como ímpares?
 - I - Tireoide.
 - II - Cricoide.
 - III - Aritenoide.
 - a) Apenas I.
 - b) I e II.
 - c) Apenas II.
 - d) I e III.
 - e) II e III.

4. Qual a principal função do músculo cricotireóideo?
 - a) Tensionar o ligamento vocal.
 - b) Tracionar a cartilagem aritenoide.
 - c) Abduzir a prega vocal.
 - d) Ocluir o ádito da laringe.
 - e) Relaxar o ligamento vocal.

5. Qual músculo é responsável pela abdução da prega vocal?
 - a) M. cricotireóideo
 - b) M. cricoaritenóideo posterior
 - c) M. tireoaritenóideo
 - d) M. tireoepiglótico

e) Mm. aritenóideos oblíquos

6. Sobre as funções da laringe:

I - Age como uma válvula para impedir não só a passagem de ar durante a deglutição como também que partículas alimentares possam penetrar na via aérea inferior.

II - É via aerífera.

III - É órgão essencial da formação dos sons (função vocalizadora)

Assinale a alternativa correta:

a) Todas corretas

b) Todas incorretas

c) I e II estão corretas

d) Apenas I está correta

e) Apenas a II está incorreta

7. Sobre a anatomia da laringe, assinale a alternativa incorreta:

a) Ela possui estrutura semirrígida, com esqueleto cartilaginoso, no qual as cartilagens se articulam em juntas sinoviais.

b) A laringe é palpável anteriormente, sendo importante referencial em anatomia de superfície. Relaciona-se anteriormente com a laringofaringe.

c) As cartilagens tireoide, cricoide e aritenóide são cartilagens hialinas e podem sofrer calcificação, que se iniciam depois dos 20 anos. As restantes são cartilagens elásticas.

d) As cartilagens aritenóides situam-se sobre a borda posterior da lâmina da cartilagem epiglote. Têm a forma de uma pirâmide triangular, apresentando um ápice superior e uma base inferior. Desta destacam-se dois processos: vocal, anteriormente, e muscular, lateralmente.

e) A cartilagem epiglótica tem a forma de uma folha e está fixada à porção mediana do osso hioide e à cartilagem tireoide pelos ligamentos hioepiglótico e tireoepiglótico, respectivamente. Sua face posterior, a sua borda superior e a parte superior de sua face anterior são recobertas pela mucosa da laringe.

8. Sobre as pregas vocais, assinale a alternativa incorreta:

a) Contém um ligamento vocal, formado por tecido elástico espessado que é margem livre medial do cone elástico.

b) Contém um músculo vocal, formado por fibras musculares finas que ocupam posição medial aos ligamentos vocais.

c) Produzem vibrações audíveis quando suas margens livres estão justapostas durante a fonação.

d) São o principal esfíncter inspiratório da laringe quando fechadas.

e) O ápice de cada prega cuneiforme projeta-se mediantemente para a cavidade da laringe.

9. Sobre a anatomia da glote, assinale a alternativa correta:

I) É formada pelas pregas e processos vocais, juntamente com a rima da glote.

II) O formato da rima varia de acordo com as posições das pregas vocais: durante a expiração forçada, a rima é estreita e cuneiforme; durante a respiração comum, é larga e trapezoide.

III) A comissura anterior é representada pela união anterior das pregas vocais em suas inserções na cartilagem cricoide.

a) Todas corretas.

- b) Todas incorretas.
- c) I e II estão corretas.
- d) Apenas I está correta.
- e) Apenas a II está incorreta.

10. Sobre a anatomia da laringe, qual artéria acompanha o ramo interno do nervo laríngeo superior através da membrana tireo-hióidea e ramos para suprir a face interna da laringe?

- a) Artéria cricotireóidea.
- b) Artéria laríngea superior.
- c) Artéria laríngea inferior.
- d) Artéria cricoaritenóidea.
- e) Artéria carótida interna.

11. Sobre a inervação da laringe, assinale a alternativa correta:

I - Os nervos da laringe são os ramos laríngeos superior e inferior do nervo glossofaríngeo (NC IX).

II - O ramo interno do nervo laríngeo superior perfura a membrana tireo-hióidea com a artéria laríngea superior, enviando fibras sensitivas para a túnica mucosa laríngea do vestíbulo da laringe e a cavidade média da laringe.

III - O ramo externo do nervo laríngeo superior desce posteriormente ao músculo esternotireoideo em companhia da artéria tireoidea superior. Inicialmente, o nervo laríngeo externo está situado sobre o músculo constritor inferior da faringe; depois perfura o músculo, contribuindo para sua inervação (com o plexo faríngeo), e continua para suprir o músculo cricotireóideo.

- a) Todas corretas.
- b) Todas incorretas.
- c) II e III estão corretas.
- d) Apenas I está correta.
- e) Apenas a II está incorreta.

12. Sobre a drenagem linfática da laringe, assinale a incorreta:

- a) Os vasos linfáticos da laringe superiores às pregas vocais acompanham a artéria laríngea superior através da membrana tireo-hióidea.
- b) Os vasos linfáticos superiores drenam para os linfonodos cervicais profundos superiores.
- c) Os vasos linfáticos inferiores às pregas vocais drenam para os linfonodos pré-traqueais ou paratraqueais, que drenam para os linfonodos cervicais profundos inferiores.
- d) Os vasos linfáticos da laringe superiores às pregas vocais acompanham a artéria laríngea inferior através da membrana cricotireóidea.
- e) A rede linfática subglótica é menos rica e drena através da membrana cricotireóidea para os gânglios laríngeos anteriores.

13. Qual a única cartilagem da via aérea que possui um anel completo?

14. Quais estruturas perfuram lateralmente a membrana tireo-hióidea?

15. Quais os músculos extrínsecos da laringe e suas funções?

RESPOSTAS E COMENTÁRIOS

1. A resposta é b). A cavidade da laringe é dividida em três porções: supraglote (ou vestíbulo da laringe), glote e subglote. A glote corresponde à região das pregas vocais. Acima dela, tem-se o vestíbulo da laringe, até o nível do ádito da laringe, englobando as pregas vestibulares e os ventrículos. Abaixo da glote, está a subglote, que possui como limite a margem inferior da cartilagem cricoide. As pregas vestibulares, que vão da cartilagem tireoide, anteriormente, à cartilagem aritenoide, posteriormente, incluem os ligamentos vestibulares e são revestidas por mucosas, sendo o espaço entre elas denominado de rima do vestíbulo. Os ventrículos correspondem a um espaço em forma de canoa de cada lado da cavidade da laringe limitado superiormente pela prega vestibular e inferiormente pela prega vocal e ainda a porção intermediária, mediana, que se situa entre os espaços direito e esquerdo (CARDOSO, 2007).

2. A resposta é b). Os músculos intrínsecos da laringe são inervados por dois ramos do nervo vago, o nervo laríngeo recorrente e o nervo laríngeo superior. O nervo laríngeo superior se divide em ramo interno, responsável pela maior parte da sensibilidade da laringe, e ramo externo, que faz a inervação do músculo cricótireóideo. O nervo laríngeo recorrente é responsável pela inervação motora de todos os músculos intrínsecos da laringe, exceto o cricótireóideo (MOORE, 2014).

3. A resposta é b). Essas cartilagens, juntamente com a epiglote, são caracterizadas como ímpares, pois estão em número ímpar (1) no corpo humano, ao contrário das pares (aritenóide, corniculada e cuneiforme), que estão em duplas (CARDOSO, 2007).

4. A resposta é a). O m. cricótireóideo é o principal tensor da prega vocal. Ele aproxima as bordas anteriores das cartilagens cricoide e tireoide, aumentando a distância posterior entre as duas cartilagens e, conseqüentemente, tensionando o ligamento vocal (CARDOSO, 2007).

5. A resposta é b). O m. crico-aritenóideo posterior é o principal abductor da prega vocal. Ele traciona os processos musculares das cartilagens aritenóides em direção ao plano mediano. Deste modo, estas cartilagens fazem uma rotação em torno de um eixo vertical, fazendo com que os processos vocais se desloquem lateralmente. A rima da glote, portanto, nesta ação, tanto na sua parte intermembranosa (ligamento vocal), quanto na sua parte intercartilaginosa (processos vocais das aritenóides) aumenta. A ação oposta, isto é, a aproximação dos ligamentos vocais do plano mediano (adução), com fechamento da rima da glote, é feita pelos mm. crico-aritenóideo lateral e aritenóideo transversal. O primeiro traciona os processos musculares lateralmente, uma ação diretamente oposta ao do m. crico-aritenóideo posterior, e o último traciona as cartilagens aritenóides uma para junto da outra (CARDOSO, 2007).

6. A resposta é a). 1 As funções básicas da laringe são essenciais para o funcionamento dos sistemas respiratório, fonatório e digestivo (MOORE, 2014).

7. A resposta é d). Na verdade, as cartilagens aritenóides situam-se sobre a borda posterior da lâmina da cartilagem cricoide (MOORE, 2014).

8. A resposta é b). As fibras musculares do músculo vocal ocupam posição lateral em relação aos ligamentos vocais (MOORE, 2014).

9. A resposta é d). Em II, durante a respiração comum, a rima é estreita e cuneiforme; durante a expiração forçada, é larga e trapezoide. A rima da glote é semelhante a uma fenda quando as pregas vocais estão bem aproximadas durante a fonação. A variação na tensão e no comprimento das pregas vocais, na largura da rima da glote e na intensidade do esforço expiratório produz alterações na altura da voz (CARDOSO, 2003).

10. A resposta é b). A artéria laríngea superior acompanha o ramo interno do nervo laríngea superior através da membrana tireo-hióidea e ramos para suprir a face interna da laringe. A artéria cricotireóidea, um pequeno ramo da artéria tireóidea superior, supre o músculo cricotireóideo. A artéria laríngea inferior, um ramo da artéria tireóidea inferior, acompanha o nervo laríngea inferior (parte terminal do nervo laríngea recorrente) e supre a túnica mucosa e os músculos na parte inferior da laringe.

11. A resposta é c). Os nervos da laringe são os ramos laríngeos superior e inferior do nervo vago (NC X) (CARDOSO, 2003).

12. A resposta é d). Os vasos linfáticos da laringe superiores às pregas vocais acompanham a artéria laríngea superior através da membrana tireo-hióidea e drenam para os linfonodos cervicais profundos superiores. Os vasos linfáticos inferiores às pregas vocais drenam para os linfonodos pré-traqueais ou paratraqueais, que drenam para os linfonodos cervicais profundos inferiores (TRATADO DE OTORRINOLARINGOLOGIA E CIRURGIA CERVICOFACIL, 2011)

13. Cartilagem cricóidea. É a única que possui um anel completo, já que as demais estão apenas na parte anterior ou posterior (TRATADO DE OTORRINOLARINGOLOGIA E CIRURGIA CERVICOFACIL, 2011).

14. O ramo interno do nervo laríngea superior e a artéria laríngea superior perfuram essa membrana, que liga a borda superior da cartilagem tireoide à borda súpero-posterior do osso hioide (CARDOSO, 2007).

15. Os músculos extrínsecos da laringe são aqueles que de alguma forma se ligam ao osso hioide, seja através de sua origem ou inserção, e, assim, movem a cartilagem tireóidea. Os músculos extrínsecos da laringe movem a laringe em sua totalidade. Os músculos infra-hióideos abaixam o hioide e a laringe, enquanto os músculos supra-hióideos e o estilofaríngeo, um músculo da faringe, são elevadores do hioide e da laringe. São eles: Levantadores (Tireoióideo, Estiloióideo, Miloióideo, Digástrico, Estilofaríngeo e Palatofaríngeo) e Depressores: Omoióideo, Esternoióideo e Esternotireóideo (DE BIASE, 2003)

REFERÊNCIAS BIBLIOGRÁFICAS

CARDOSO, M. A. ; Rubinstein, E.. **Laringe**. 2007. (Apresentação de Trabalho/Outra).

DE BIASE, Noemi et al. Paralisia do músculo cricoaritenóideo lateral: relato de caso como contribuição ao estudo da anatomia funcional da laringe. **Rev. Bras. Otorrinolaringol.**, São Paulo, v. 69, n. 1, p. 121-126, Jan. 2003.

MOORE, Keith L. **Anatomia orientada para a clínica**. 7. ed. Rio de Janeiro: Guanabara Koogan, 2014.

Tratado de Otorrinolaringologia e Cirurgia Cervicofacial – ABORL-CCF, 2ª edição, Editora Rocca, São Paulo, 2011.

CAPÍTULO XXXVII - FISILOGIA DA LARINGE

Luciana Almeida Moreira da Paz Oliveira
Ítalo Fernando Mendes Lima
Vanessa de Sousa Leal Lima
DOI-Capítulo: 10.47538/AC-2021-10.37

QUESTÕES

1. O pescoço tem como limites superiores o crânio e a mandíbula até às clavículas e o esterno inferiormente, sendo dividido em regiões triangulares, baseado nos ossos e músculos existentes. Sobre o tema é correto afirmar:
 - a) O triângulo anterior é subdividido em carotídeo, submandibular e submentoniano.
 - b) O triângulo posterior é dividido, pelo ventre inferior do músculo omo-hióideo, em occipital e supraclavicular.
 - c) Os nervos cranianos glossofaríngeo, vago, espinhal e hipoglosso estão contidos no triângulo posterior.
 - d) O principal conteúdo do trígono occipital maior é o nervo vago, os ramos cutâneos dos nervos cervicais C2, C3 e C4 e os linfonodos cervicais.
 - e) A veia e a artéria facial estão no triângulo carotídeo.
2. (SBCCP – SP – 2017) A vascularização arterial da glândula tireoide é feita através de ou por um de seus ramos, exceto:
 - a) Da artéria carótida externa.
 - b) Artéria ima.
 - c) Artéria subclávia.
 - d) Artéria cervical transversa.
 - e) Tronco arterial tireocervical.
3. (Prefeitura do Rio de Janeiro – 2017 - Modificada) Dentre as alternativas, os linfonodos responsáveis pela maior drenagem linfática de cabeça e pescoço são os:
 - a) Parotídeos.
 - b) Cervicais laterais.
 - c) Submandibulares.
 - d) Retrofaríngeos.
 - e) Submentuais.
4. (CAMAR – 2016) O esvaziamento cervical consiste na remoção de todos os linfonodos de um lado do pescoço (esvaziamento completo) ou dos linfonodos com maior risco de acometimento (seletivo). Na ausência de adenomegalia à palpação e à radiologia, deve-se indicar esvaziamento cervical nos seguintes tumores abaixo, exceto:
 - a) Glóticos T2.
 - b) Glóticos T4.
 - c) Supraglóticos T1.
 - d) Supraglóticos T3.
 - e) Subglóticos T3.

5. A artéria carótida comum, a nível de C4, divide-se formando um ramo interno e outro externo. Sobre a artéria carótida externa, qual das seguintes artérias não é um dos seus ramos?

- a) a. facial.
- b) a. occipital.
- c) a. tireóidea inferior.
- d) a. auricular posterior.
- e) a. faríngea ascendente.

6. O pescoço é dividido em duas regiões ou triângulos, anterior e posterior (ou lateral), que são separados pelo músculo esternocleidomastóideo. Em relação à anatomia e estruturas presentes no triângulo posterior, identifique a alternativa falsa.

- a) É delimitado pelo bordo anterior do trapézio, bordo posterior do esternocleidomastóideo e pelo bordo superior da clavícula.
- b) O nervo acessório é responsável pela inervação dos músculos trapézio e esternocleidomastóideo.
- c) O plexo cervical superficial é responsável pela inervação motora do pescoço.
- d) O plexo braquial é formado pelas raízes dorsais de C5, C6, C7, C8 e T1.
- e) Entre os vasos subclávios, o de maior importância é a artéria tireóidea inferior.

7. A região cervical é rica em estruturas vasculo-nervosas, musculares, fâscias e órgãos que se localizam em parte nela. Sobre algumas dessas estruturas, assinale a alternativa incorreta.

- a) Os músculos infra-hióideos são em número de quatro, sendo eles: esterno-hióideo, omo-hióideo, esternotireóideo e tireo-hióideo.
- b) A função dos músculos infra-hióideos é fixar o hioide, o esterno, a clavícula e a escápula, e deprimir o hioide e a laringe durante a deglutição e a fala.
- c) As fâscias cervicais facilitam o deslizamento das diversas estruturas umas sobre as outras, permitindo os movimentos cervicais e a deglutição.
- d) A fâscia cervical é formada por três lâminas fasciais: superficial, pré-traqueal e pré-vertebral.
- e) O esôfago cervical relaciona-se anteriormente com a traqueia e nervos laríngeos recorrentes, posteriormente com a coluna vertebral e lateralmente com as artérias carótidas, veias jugulares e glândula tireoide.

8. (SBCCP – SP – 2017) Quais os níveis linfonodais cuja abordagem durante um esvaziamento cervical podem levar à lesão do nervo frênico?

- a) Níveis I e V.
- b) Níveis II e IV.
- c) Níveis II e V.
- d) Níveis III e IV.
- e) Níveis IV e V.

9. É um espaço cervical profundo situado entre as lâminas alar e pré-vertebral da camada profunda da fâscia cervical profunda e se estende desde a base do crânio até o mediastino posterior ao nível de T5 e T6, e é limitado lateralmente pela fusão entre as lâminas alar e pré-vertebral, nos processos transversos das vértebras. Dentre as alternativas que seguem, assinale a que denomina corretamente o espaço cervical descrito.

- a) Espaço perigoso.
- b) Espaço parotídeo.
- c) Espaço parafaríngeo.
- d) Espaço mastigatório.
- e) Espaço retrofaríngeo.

10. Com relação à anatomia do pescoço, assinale a alternativa correta.

- a) No triângulo carotídeo, as estruturas neovasculares, circundadas pela bainha carotídea são: artéria carótida, veia jugular e o nervo frênico.
- b) O plexo cervical é formado pelos ramos de C2-C5.
- c) A artéria carótida comum se divide em carótidas interna e externa ao nível da margem superior da cartilagem tireóidea.
- d) A artéria maxilar e a artéria auricular posterior são ramos terminais da artéria carótida externa.
- e) A artéria tireóidea superior é ramo da artéria laríngea superior.

11. Em relação aos compartimentos do pescoço, assinale a alternativa correta.

- a) Os níveis IA e IB correspondem ao compartimento submentoneano.
- b) Os níveis IIA e IIB correspondem ao compartimento jugulocarotídeo alto.
- c) O nível III corresponde ao compartimento central do pescoço.
- d) O nível IV corresponde ao compartimento jugulocarotídeo médio.
- e) O nível VI corresponde ao compartimento jugulocarotídeo inferior.

12. (SBCCP – SP – 2018) São partes da fáscia cervical, exceto:

- a) Lâmina superficial.
- b) Lâmina média.
- c) Lâmina profunda.
- d) Músculo platisma.
- e) Lâmina pré-traqueal.

13. Paciente feminina de 47 anos, sedentária, trabalha como dentista, é tabagista há 30 anos, chega ao consultório com queixa de dor na região cervical, principalmente ao realizar o movimento de extensão e queixa-se de um pequeno nódulo cervical que apareceu há 3 meses e a está incomodando. O que deve ser levado em conta ao conduzir o caso dessa paciente?

14. Uma jovem de 18 anos chega à UBS com dor cervical sem irradiação após um acidente em quadra durante uma partida de handebol. No exame físico, encontrou-se limitação da amplitude de movimento cervical e espasmos musculares ipsilaterais à dor, foi feito um minucioso exame neurológico em que não foram detectadas alterações. Qual o provável diagnóstico da paciente e a conduta a ser seguida?

15. Paciente do sexo masculino, 79 anos, deu entrada no setor de emergência de um hospital com quadro súbito de hemiparesia e perda de força no dimídio esquerdo associado à dislalia. Relatou uso de remédios para hipertensão e dislipidemia e negou ter diabetes. Negou tabagismo ou fazer uso de drogas ilícitas. No caso apresentado, qual a estrutura cervical importante de ser avaliada e por quê?

RESPOSTAS E COMENTÁRIOS

1. **A resposta é b).** O triângulo anterior também pertence ao triângulo muscular. Os nervos cranianos glossofaríngeo, vago, espinhal e hipoglosso estão contidos no triângulo anterior. O principal conteúdo do trígono occipital maior inclui o nervo acessório, e não o vago, sendo um nervo vulnerável e suscetível a lesões iatrogênicas nesse local, o restante da alternativa “d” está correto. São estruturas do triângulo carotídeo a artéria carótida comum, que bifurca-se em artérias carótidas interna e externa e a veia jugular interna (MOORE, 2014).

2. **A resposta é d).** A artéria subclávia dá como ramos o tronco tireocervical, que dá origem à artéria tireoidea inferior, e a artéria carótida comum, originando a artéria carótida externa cujo um dos ramos é a artéria tireoidea superior. Em cerca de 10% dos indivíduos há uma pequena artéria tireoidea ima, que pode originar-se do tronco braquiocefálico, arco da aorta, artéria carótida comum direita, artéria subclávia ou artéria torácica interna. Já a artéria cervical transversa se origina lateralmente do tronco tireocervical e bifurca-se em ramo superficial profundo seguindo em direção superficial e lateral através do nervo frênico e músculo escaleno anterior e a seguir atravessam os troncos do plexo braquial, enviando ramos para o *vasa nervorum*, não tendo, portanto, relação com a vascularização da glândula tireoide (MOORE, 2014).

3. **A resposta é b).** A linfa dos tecidos superficiais na região cervical lateral entra nos linfonodos cervicais superficiais situados ao longo da veia jugular externa, superficialmente ao músculo esternocleidomastóideo. Os vasos eferentes desses linfonodos drenam para os linfonodos cervicais profundos, que formam uma cadeia ao longo do trajeto da veia jugular interna sob o músculo esternocleidomastóideo, sendo o principal grupo de linfonodos cervicais profundos (MOORE, 2014).

4. **A resposta é a).** Na ausência de adenomegalia à palpação e à radiologia, deve-se indicar esvaziamento somente nos tumores que apresentam risco de metastatização maior que cerca de 15%. Na laringe, todos os tumores supraglóticos (T1 e T4) apresentam riscos acima desse valor, enquanto somente os tumores glóticos T3 e T4 têm riscos semelhantes. Os tumores subglóticos são raros, mas geralmente são detectados em estágio avançado e, portanto, com alto risco de metástase (BENTO, 2000).

5. **A resposta é c).** A artéria carótida externa emite os seguintes ramos: artéria tireóidea superior; artéria lingual; artéria facial; artéria occipital; artéria auricular posterior; artéria faríngea ascendente; artéria temporal superficial; artéria maxilar. A artéria tireóidea inferior é ramo do tronco tireocervical, que se origina da artéria subclávia (BENTO, 2000).

6. **A resposta é c).** O plexo cervical consiste em uma série irregular de alças nervosas e nos ramos que se originam das alças. Os ramos superficiais do plexo que inicialmente seguem em sentido posterior são ramos cutâneos (sensitivos) e os ramos profundos que seguem em sentido anteromedial são ramos motores (MOORE, 2014).

7. **A resposta é a).** Os músculos infra-hióideos são cinco no total, sendo eles: esternotireóideo, esterno-hióideo, omo-hióideo, tireo-hióideo e o músculo constritor inferior da faringe (MOORE, 2014).

8. **A resposta é d).** O nervo frênico forma-se na parte superior da margem lateral do músculo escaleno anterior no nível da margem superior da cartilagem tireóidea, desce em sentido oblíquo com a veia jugular interna através do músculo escaleno anterior, profundamente à lâmina pré-vertebral da fáscia cervical e às artérias cervical transversa e supraescapular. Estando o trajeto desse nervo localizado nos níveis linfonodais III e IV, a abordagem cirúrgica destes níveis é passível de lesão do nervo (MOORE, 2014).

9. **A resposta é a).** O espaço perigoso é preenchido por tecido laxo areolar, situado à frente dos corpos vertebrais, e pronunciando-se lateralmente de uma apófise transversa à contralateral; fica atrás do espaço retrofaríngeo e do espaço pré-vertebral. Assim, é delineado pela fáscia alar, anteriormente, e a pré-vertebral posteriormente, a base do crânio em cima e o diafragma, embaixo (COIMBRA, 2015).

10. **A resposta é c).** As estruturas circundadas pela bainha carotídea são: artéria carótida, veia jugular e o nervo vago. O plexo cervical é formado pelos ramos de C1 a C5. Os ramos terminais da artéria carótida externa são a artéria maxilar e a artéria temporal superficial. A artéria laríngea superior que é ramo da artéria tireóidea superior (MOORE, 2014).

11. **A resposta é b).** O nível IB corresponde ao compartimento submandibular, o nível III corresponde ao jugulocarotídeo médio, o IV corresponde ao jugulocarotídeo inferior e o nível VI corresponde ao compartimento central do pescoço (MOORE, 2014).

12. **A resposta é d).** Normalmente, os músculos do corpo se localizam abaixo da pele e das camadas do tecido subcutâneo. O platisma, em vez disso, fica logo abaixo da epiderme e da derme, na camada superficial da fáscia na região cervical, anterolateralmente (KENHUB, 2019).

13. A cervicálgia tem várias causas, inclusive inflamação de linfonodos, distensão muscular e protrusão dos discos intervertebrais. Pelo histórico de tabagismo de longa data deve-se buscar linfadenopatia cervical, que pode indicar um tumor maligno primário de cabeça e pescoço, ou até mesmo metástases à distância de outros tumores. A maioria dos casos de cervicálgia crônica, no entanto, é causada por anormalidades ósseas (p. ex., osteoartrite cervical) ou traumatismos, devendo também ser pesquisados. Algumas profissões também são relevantes em cervicálgias crônicas devido à posição inadequada sustentada da cabeça, que acaba por forçar músculos e articulações dessa região, como dentistas, operadores de máquinas e atletas (MOORE, 2014).

14. Provavelmente trata-se de uma torção ou entorse aguda dos músculos e ligamentos cervicais, pois são as formas mais comuns de lesão cervical e se forem isoladas não chegam a envolver os nervos ou ossos. Geralmente são causadas por acidentes automobilísticos, quedas ou lesões sofridas em esportes e atividades recreativas de colisão e contato. Devido ao potencial de lesões perigosas na coluna cervical após trauma no pescoço, todas as lesões na região devem ser avaliadas com diligência e cautela, buscando

sinais ou sintomas de uma possível lesão traumática da coluna espinhal cervical, como alteração do estado mental, paralisia, entre outros sintomas. Como não foi relatada nenhuma suspeita de lesão neurológica, a conduta é prescrever medicações para diminuir a dor, como Paracetamol ou AINEs e uso de calor úmido, quando houver melhora da dor e da amplitude dos movimentos, o manejo deve se concentrar na reabilitação dos déficits de força e flexibilidade dos músculos cervicais (DECKER, 2019).

15. No caso clínico descrito, uma das hipóteses diagnósticas que podem vir à tona é injúria vascular isquêmica decorrente de um êmbolo solto de um processo aterosclerótico. Na região cervical, um importante sítio de formação de aterosclerose são as artérias carótidas. Trata-se de um depósito de gordura no interior das artérias, formando uma placa, que pode causar uma estenose do vaso, obstruindo parcial ou completamente a sua luz e endurecendo a artéria. Esse processo é mais provável de acontecer com o envelhecimento, de modo que cerca de 1% dos adultos com idades de 50 a 59 anos tem estreitamento significativo nas artérias carótidas e até 10% dos adultos com idades de 80 a 89 anos têm esse problema (BARROS, 2013; SOBRICE, 2019).

REFERÊNCIAS BIBLIOGRÁFICAS

BARROS, Fanilda Souto et al. **Floating Thrombus in the Internal Carotid Artery: Surgical Planning Defined by Vascular Ultrasound.** Disponível em: <http://departamentos.cardiol.br/dic/publicacoes/revistadic/revista/2013/portugues/Revista04/13-relato-trombo.pdf>.

BENTO, Ricardo Ferreira; MINITI, Aroldo; BUTUGAN, Ossamu. **Otorrinolaringologia: clínica e cirurgia.** 2. ed. São Paulo: Atheneu, 2000.

COIMBRA, Cristiana. COIMBRA, Edite Ferreira. CONDÉ, Artur. **Espaços cervicais: Anatomia descritiva e importância clínica.** REVISTA PORTUGUESA DE OTORRINOLARINGOLOGIA E CIRURGIA CÉRVICO-FACIAL. VOL 53, Nº2, JUNHO 2015. p. 127-132.

DECKER, J. E., HERGENROEDER, A. C. (2019). **Overview of musculoskeletal neck injuries in the child or adolescent athlete.** In J. Chorley, R. Bachur, J. Wiley (Ed.), *UpToDate*. Acessado em abril 13, 2020, por <https://www.uptodate.com/contents/overview-of-musculoskeletal-neck-injuries-in-the-child-or-adolescent-athlete>.

KENHUB, 2019. Disponível em: <https://www.kenhub.com/pt/library/anatomia/o-platisma>. Acesso em 01 out. 2019.

MOORE, K.L. **Anatomia orientada para a clínica.** 7ª Ed. Editora Guanabara Koogan Ltda: Rio de Janeiro: 2014.

SOCIEDADE BRASILEIRA DE RADIOLOGIA INTERVENCIONISTA E CIRURGIA ENDOVASCULAR (sobrice). **Doença da artéria carótida.** Disponível em: <http://www.sobrice.org.br/paciente/condicoes-clinicas/doenca-da-arteria-carotida>.

CAPÍTULO XXXVIII - LARINGITES AGUDAS

Luciana Almeida Moreira da Paz Oliveira
Adamys Pereira da Silva
Donizete Tavares da Silva
DOI-Capítulo: 10.47538/AC-2021-10.38

QUESTÕES

1. A laringe é um órgão cervical musculocartilaginoso que, em função de sua localização e comunicação com outras estruturas, desempenha importantes papéis. Qual destas não é uma das funções da laringe?
 - a) Proteção da via aérea.
 - b) Função respiratória.
 - c) Função fonatória.
 - d) Auxílio na deglutição.
 - e) Gustação.
2. Sabe-se que o processo de formação normal da voz é preciso e delicado, precisando seguir certos passos para a sua realização completa e adequada. Desse modo, qual desses elementos não é necessário para a fonação normal?
 - a) Fechamento glótico completo.
 - b) Declínio da epiglote.
 - c) Pressão subglótica.
 - d) Ressonância.
 - e) Mucosa maleável.
3. A laringe atua como um canal de comunicação da faringe com o trato respiratório inferior, possuindo então, um papel importante na respiração. Para que isso aconteça, é necessária a ação conjunta da sua musculatura e a integridade do órgão. Sobre a fisiologia respiratória da laringe, assinale a alternativa incorreta.
 - a) A contração isolada do músculo cricoaritenóideo posterior abduz as pregas vocais e diminui a resistência da laringe, aumentando o seu diâmetro médio-lateral.
 - b) A contração isolada do músculo cricótireóideo estreita a glote e aumenta a resistência da laringe assim como o seu diâmetro anteroposterior.
 - c) Durante a expiração, a laringe pode regular o tempo expiratório e a pressão intrapulmonar pela alteração da proporção glótica.
 - d) O tempo inspiratório é um importante fator no controle da frequência respiratória.
 - e) A estrutura da prega vocal age como uma válvula, agindo no sentido de dificultar a entrada de qualquer material para os pulmões.
4. (HUPEST – UFSC – 2016) Sobre as pregas vocais, assinale a alternativa correta:
 - a) Durante a fonação, os movimentos (vibração) da prega vocal ocorrem pelos impulsos rítmicos dados pelo nervo laríngeo: Teoria neurocronaxica de Husson.
 - b) A frequência fundamental de um tom é produzida por vibrações das pregas vocais e é resultado apenas da passagem de fluxo de ar vindo dos pulmões.

c) Durante a fonação a prega vocal é aduzida para a linha média glótica pelos músculos cricoaritenóideos laterais e cricótireóideos. A contração do músculo cricótireóideos e tireoaritenóideos que induzem a tensão das pregas vocais.

d) A frequência da vibração da prega vocal depende apenas da tensão da prega vocal e do ressoador nasobucofaríngeo.

e) O eixo de vibração das pregas vocais está na linha mediana, fazendo com que o tempo de contato de suas superfícies mediais diminuam e conseqüente risco de trauma das pregas.

5. Em relação à fisiologia da laringe, assinale a alternativa correta.

a) A inervação dos músculos intrínsecos da laringe é feita principalmente pelo nervo laríngeo superior.

b) O nervo laríngeo recorrente esquerdo é o principal nervo da mobilidade das pregas vocais.

c) A função de proteção da via aérea é de maior importância nesse órgão do que a sua função de fonação.

d) O nervo vago não tem participação na fisiologia da laringe.

e) A contração do músculo tireoaritenóideo produz alongamento das pregas vocais.

6. Pela sua grande relação com o aparelho respiratório e sua proximidade com a via aerodigestiva, a laringe ocupa uma posição privilegiada para participar de variadas atividades fisiológicas, dentre as alternativas a seguir, assinale a falsa sobre a laringe:

a) Durante a fase compressiva da tosse há uma grande resistência ao fluxo de ar expiratório devido à contração da musculatura esfínctérica, contribuindo com o aumento da pressão endotraqueal.

b) Atua na proteção da via aérea por meio da sua elevação e fechamento durante a deglutição.

c) Regula o fluxo aéreo inspiratório e expiratório, principalmente em nível glótico.

d) Sua musculatura intrínseca possui uma das contrações mais rápidas do corpo humano.

e) Por intermédio das pregas vocais, converte a energia aerodinâmica gerada pelo fluxo inspiratório em energia acústica.

7. Em relação à anatomofisiologia laríngea, assinale a opção correta.

a) O ligamento vocal é constituído pela camada profunda da lâmina própria e por parte do músculo vocal.

b) A mucosa laríngea apresenta apenas receptores térmicos e táteis.

c) A umidificação e a lubrificação das pregas vocais são essenciais para a vibração cordal.

d) Em pessoas do sexo masculino, o ciclo glótico, durante a fala, ocorre, em média, cerca de 250 vezes por segundo.

e) Os músculos adutores laríngeos têm mais fibras musculares resistentes à fadiga que os demais.

8. Sobre a laringe, pode-se afirmar corretamente que:

a) É uma estrutura osteomuscular que tem função importante na condução do ar para os pulmões.

b) Serve para promover a correta passagem do alimento para o esôfago, que seguirá pelo restante do trato gastrointestinal.

- c) Apresenta estruturas dinâmicas que respondem à aceleração linear e à aceleração angular.
- d) Apresenta pares de glândulas responsáveis pela secreção de saliva que favorecem a deglutição.
- e) Possui as funções de proteção da via aérea inferior, fonação, respiração e fixação do tórax.

9. A função fonatória da laringe evoluiu a ponto de se tornar atualmente uma função importantíssima na vida social e que foi essencial durante o processo de formação e crescimento da espécie humana. Em relação a essa função, que é uma das essenciais da faringe, assinale a alternativa correta.

- a) Para a emissão de sons agudos, o músculo cricotireóideo se relaxa.
- b) Durante a fonação a borda livre da prega vocal inicia sua abertura na porção superior.
- c) Na fonação normal não ocorre escape de ar entre as pregas vocais.
- d) A voz é tão mais grave quanto maiores forem as caixas ressonantes do trato vocal.
- e) A frequência fundamental é um tom puro produzido pela vibração da prega vocal.

10. Uma das principais funções da laringe é impedir a entrada de alimentos na traqueia durante a deglutição. Diante disso, identifique entre as seguintes afirmativas a incorreta.

- a) A laringe é tracionada anterior e superiormente, posicionando-se sobre a base da língua.
- b) A epiglote é empurrada posteriormente, assumindo uma posição horizontalizada sobre o vestíbulo laríngeo.
- c) O fechamento do vestíbulo laríngeo pouco influencia a entrada de alimentos na laringe.
- d) O fechamento da laringe é acompanhado por um período de apneia que dura a fração de segundo que o bolo alimentar leva para passar pela via aérea.
- e) A glote é a barreira mais eficaz contra a aspiração durante a deglutição.

11. A frequência fundamental da voz está relacionada com o modo subjetivo que percebemos a voz (aguda ou grave), relacionando-se principalmente com o tamanho e a espessura das cordas vocais. No que tange a esse assunto, assinale a alternativa incorreta.

- a) A frequência fundamental corresponde ao número de ciclos de vibração das pregas vocais por segundo.
- b) O espectro de pitch no homem adulto é em média de 130Hz e é maior na mulher adulta, sendo em média 260Hz.
- c) O principal modulador do pitch é a alteração das propriedades viscoelásticas da prega vocal subsequente da ação da musculatura laríngea.
- d) O músculo cricoaritenóideo posterior é o principal responsável pelo aumento do pitch.
- e) O aumento da pressão subglótica pode afetar a frequência fundamental, elevando o pitch.

12. A intensidade da fonação é uma característica que molda bastante a nossa voz durante os mais variados diálogos e situações no decorrer do dia. Analise as alternativas seguintes referentes ao controle de intensidade vocal e identifique a alternativa incorreta.

- a) A nível subglótico, um aumento da potência aerodinâmica, produzido por um aumento do esforço exalatório, resulta em aumento da pressão subglótica e, conseqüentemente, da intensidade acústica.
- b) O aumento da resistência glótica pela musculatura adutora da laringe promove, de modo geral, um alongamento da fase fechada do ciclo vibratório.

- c) O trato vocal supraglótico age como um filtro, modulando significativamente o som glótico, sendo as menores frequências mais susceptíveis de serem atenuadas.
- d) A pressão subglótica aumenta até vencer a resistência glótica e é maior a cada abertura das cordas vocais, aumentando a intensidade vocal.
- e) A intensidade de fonação pode ser regulada em qualquer um dos andares da laringe.

13. O componente aerodinâmico da teoria mioelástica-aerodinâmica possui 3 componentes, uma força de abertura: a pressão subglótica e duas forças de fechamento da glote: a elasticidade das pregas vocais e o efeito Bernoulli. Sobre este último, explique a propriedade do Efeito Bernoulli.

14. Paciente do sexo feminino, 40 anos, chega ao consultório com queixa de disфонia persistente com início há 3 semanas, com a voz soprosa e fraca, ao prosseguir a investigação com laringoscopia indireta, foi detectada paralisia da prega vocal esquerda, que estava lateralizada. Como isso altera a postura fonatória desse paciente?

15. Uma importante função da laringe é a de impedir a passagem de alimentos sólidos, líquidos ou pastosos para as estruturas respiratórias, diante do exposto, quando é deflagrado o reflexo da deglutição, quais ações acontecem na laringe que auxiliam na proteção da via aérea inferior?

RESPOSTAS E COMENTÁRIOS

1. **A resposta é e).** A laringe tem 3 funções que são consideradas básicas: a proteção da via aérea, respiração e a fonação, além disso, ativa o reflexo da deglutição através da estimulação dos receptores profundos localizados próximos às fauces e à base da língua, auxiliando nessa função (COSTA, 2006).

2. **A resposta é b).** A horizontalização da epiglote é de vital importância em outra função da laringe, a de proteger a via aérea inferior da entrada de alimentos que deveriam seguir para o esôfago, não sendo essa ação da epiglote de relevância no processo fisiológico de produção da fonação (COSTA, 2006).

3. **A resposta é d).** O tempo expiratório é importante no controle da frequência respiratória, uma vez que o tempo inspiratório não varia muito na maioria das situações. Por exemplo, em situações de demandas respiratórias elevadas, como exercícios físicos, hipercapnia e hiperventilação voluntária, o músculo cricoaritenóideo posterior mantém sua contração durante a expiração, diminuindo a duração desta e, conseqüentemente, aumentando a frequência respiratória (COSTA, 2006).

4. **A resposta é c).** Segundo Husson, a fonação seria um fenômeno neuromuscular ativo, e os movimentos periódicos das pregas vocais originados por estímulos do nervo laríngeo na mesma frequência do som emitido, controlados por um centro cerebral que regularia a velocidade de vibração de cada uma das pregas vocais. A frequência fundamental é produzida por alterações das propriedades viscoelásticas da prega vocal decorrente da ação da musculatura laríngea, pela variação da pressão subglótica e pela atuação da musculatura extrínseca da laringe. O menor tempo de contato entre as superfícies mediais das pregas vocais diminui o risco de lesão destas (CALDAS NETO, 2011; LIMA, 2016).

5. **A resposta é c).** A inervação dos músculos intrínsecos da laringe é feita principalmente pelo nervo laríngeo recorrente, sendo de igual importância nos lados esquerdo e direito. O nervo vago emite como ramos os nervos relacionados à inervação sensitiva e motora da laringe, sendo indispensável na sua função fisiológica normal. A contração isolada do tireoaritenóideo aproxima a cartilagem aritenóidea da comissura anterior, encurtando as pregas vocais (CALDAS NETO, 2011).

6. **A resposta é e).** Durante a fonação, as pregas vocais convertem a energia aerodinâmica gerada pelo fluxo expiratório em energia acústica, sendo a vibração das pregas vocais o princípio básico desse fenômeno (CALDAS NETO, 2011).

7. **A resposta é c).** O ligamento vocal é constituído pelas camadas média e profunda da lâmina própria. Os componentes sensitivos do nervo laríngeo superior e nervo laríngeo recorrente incluem representações de receptores de mucosa responsáveis pela captação de estímulos químicos, térmicos, táteis, de pressão e proprioceptivos de articulações e músculos da laringe. No homem adulto, o espectro de pitch varia de 65 a 260Hz, com moda em 130Hz, enquanto na mulher ele costuma ser uma oitava acima, variando de 130 a 520Hz, com moda em 260Hz. Os músculos tireoaritenóideo, o cricoaritenóideo lateral e o interaritenóideo são músculos rápidos com baixa proporção de fibras tipo 1 que são fibras de contração lenta e resistentes à fadiga (CALDAS NETO, 2011).

8. **A resposta é e).** A laringe é formada basicamente por músculo e cartilagem, e é por onde passa o ar em direção à via aérea inferior. A alternativa “C” se refere ao aparelho vestibular, as glândulas salivares (parótida, submandibular e sublingual) não se posicionam na laringe e sim na região cefálica, próximas à cavidade oral bilateralmente (CALDAS NETO, 2011; MOORE, 2014).

9. **A resposta é d).** O músculo cricotireóideo é o tensor das pregas vocais, constituindo o principal responsável pelo aumento do pitch. Sua contração isolada promove alongamento, estiramento e diminuição da massa relativa das pregas vocais. Por atuação da pressão subglótica, o lábio inferior começa a se afastar e depois é que o lábio superior se afasta para permitir que a glote se abra, ocorrendo o escape do ar vindo dos pulmões por entre as pregas vocais. A frequência fundamental corresponde ao número de ciclos de vibração das pregas vocais por segundo (CALDAS NETO, 2011).

10. **A resposta é c).** O fechamento do vestíbulo laríngeo é crítico para evitar a entrada de alimentos na laringe. Caso isso aconteça, é necessário que o alimento seja contido e eliminado ainda durante a fase reflexa da deglutição para que não ocorra aspiração (COSTA, 2006).

11. **A resposta é d).** O músculo cricotireóideo através do mecanismo de tensionar as pregas vocais constitui o principal responsável pelo aumento do pitch, promovendo o alongamento, estiramento e diminuição da massa relativa das pregas vocais. (COSTA, 2006).

12. **A resposta é c).** Devido às características de filtragem do trato supraglótico, as frequências mais elevadas são susceptíveis de serem atenuadas (COSTA, 2006).

13. O efeito de Bernoulli estipula que a alta velocidade do fluxo aéreo em região de estreitamento cria uma queda de pressão perpendicular à direção do fluxo que, no caso da glote, faz com que a mucosa das pregas vocais seja aspirada medialmente em direção à luz da laringe. Essa sucção auxilia na aproximação das pregas vocais permitindo o fechamento glótico completo (COSTA, 2006).

14. Para que o fenômeno vibratório ocorra corretamente, a atividade neuromuscular do músculo vocal, que promove sua movimentação, seu tônus e elasticidade deve estar preservada, mantendo assim as pregas vocais na postura fonatória, uma posição medializada, em que uma prega vocal encosta na outra, necessária para servir como resistência à pressão subglótica no processo da formação da voz. Como a paralisia unilateral descrita no caso clínico foi na posição abduzida, as pregas vocais não conseguem se encostar na posição mediana e há uma fenda glótica no lugar da postura fonatória habitual, prejudicando a produção da fala do paciente, assim como outras complicações como aspirações de alimentos, sendo a paralisia nessa posição até menos favorável em relação à reabilitação do paciente (COSTA, 2006).

15. Quando o reflexo da deglutição é deflagrado por estimulação dos receptores profundos localizados próximos às fauces e à base da língua, o centro da deglutição no tronco cerebral programa atividades neuromusculares reflexas com diversas funções, e uma delas é de proteção da via aérea.

Durante a deglutição há dois mecanismos principais para essa proteção, a elevação e o fechamento da laringe. Com a contração da musculatura supra-hióidea, a laringe é tracionada anterior e superiormente, posicionando-se sobre a base da língua, que se posterioriza no final da fase oral da deglutição. Com esse deslocamento, a epiglote é empurrada posteriormente, assumindo uma posição horizontalizada sobre o vestíbulo laríngeo, protegendo-o do trajeto do bolo alimentar, que passa sobre a base da língua e o fechamento da laringe é garantido pelo reflexo de fechamento glótico, um reflexo polissináptico a nível de tronco cerebral com uma resposta direcionada à musculatura adutora da laringe (COSTA, 2006).

REFERÊNCIAS BIBLIOGRÁFICAS

CALDAS NETO, Silvio et al. **Tratado de otorrinolaringologia**, volume 1: fundamentos. 2. ed. São Paulo: Roca, 2011. 4 v.

COSTA, SadySelaimen da; CRUZ, Oswaldo Laércio Mendonça; OLIVEIRA, José Antonio A. de. **Otorrinolaringologia: princípios e prática**. 2. ed. Porto Alegre: Artmed, c2006. 1216 p.

LIMA, Michele. **Voz: Teorias da produção da voz e disfonia orgânica**. Curso de Fonoaudiologia, Universidade Nilton Lins, Manaus, AM, 2016.

MOORE, K.L. **Anatomia orientada para a clínica**. 7a Ed. Editora Guanabara Koogan Ltda: Rio de Janeiro: 2014.

CAPÍTULO XXXIX - LARINGITES CRÔNICAS

Luciana Almeida Moreira da Paz Oliveira
Alice Mayra Carvalho e Silva
Adamys Pereira da Silva
DOI-Capítulo: 10.47538/AC-2021-10.39

QUESTÕES

1. Entende-se por laringite:
 - a) Todo processo inflamatório da laringe.
 - b) Apenas o processo inflamatório laríngeo decorrente de infecção.
 - c) Somente processos inflamatórios agudos da laringe.
 - d) Somente processos inflamatórios crônicos da laringe.
 - e) Todo processo inflamatório da laringe que tem origem local, não abrangendo os processos inflamatórios de origem sistêmica.

2. São fatores que interferem na forma da apresentação clínica da laringite no paciente, EXCETO:
 - a) Idade do indivíduo acometido.
 - b) Causa do processo inflamatório.
 - c) Resposta tecidual do indivíduo.
 - d) Região da laringe acometida.
 - e) Identificação da etiologia.

3. Sobre laringites agudas, analise as sentenças abaixo e assinale a alternativa correta:
I – Em geral, as laringites agudas são autolimitadas, durando menos de 2 (duas) semanas.
II – As principais causas de laringites agudas são as de natureza infecciosa.
III – As infecções agudas têm maior prevalência em adultos.
 - a) Apenas a III está correta.
 - b) Somente I e II estão corretas.
 - c) I, II e III estão corretas.
 - d) Somente a I está correta.
 - e) Todas estão erradas.

4. São causas de laringite aguda, EXCETO:
 - a) Infecção.
 - b) Fonotrauma (abuso vocal).
 - c) Alergia.
 - d) Exposição a agentes irritantes, como o cigarro.
 - e) Tuberculose.

5. São exemplos de laringite aguda infecciosa, EXCETO:
 - a) Crupe espasmódico.
 - b) Laringotraqueíte aguda (crupe).
 - c) Difteria.
 - d) Traqueíte bacteriana.

e) Epiglotite pediátrica.

6. Independentemente da causa, a queixa mais comum do paciente acometido por uma laringite é:

- a) Estridor.
- b) Disfonia.
- c) Tosse.
- d) Afonia.
- e) Dispneia.

7. Sobre laringites, assinale a alternativa correta:

- a) Nas crianças, a evolução da doença costuma ser bem mais lenta.
- b) As principais causas de laringite aguda são as infecciosas.
- c) As infecções agudas são mais prevalentes em adultos.
- d) Nas infecções bacterianas agudas da laringe, é muito comum o acometimento laríngeo isolado.
- e) Todas as anteriores são verdadeiras.

8. A Sociedade Brasileira de Pediatria define o estridor como um som originado pela passagem do ar em via aérea de grosso calibre que se encontra estreitada. A respeito do estridor, assinale a alternativa correta:

- a) É o principal sintoma inicial na traqueíte bacteriana.
- b) Na epiglotite, o estridor que se apresenta é predominantemente expiratório.
- c) A causa mais comum de estridor agudo na criança é a epiglotite.
- d) O estridor não aparece no crupe espasmódico.
- e) NDA.

9. Com relação à supraglotite bacteriana ou epiglotite, assinale a alternativa correta:

- a) O acometimento é somente da epiglote.
- b) Acomete somente crianças de 2 a 6 anos de idade.
- c) A faixa etária mais acometida é de crianças entre 2 e 6 anos de idade.
- d) Tosse e rouquidão estão sempre presentes.
- e) Em crianças, o agente causal mais comum é o *Staphylococcus aureus* e o *Streptococcus alfa-hemolítico*.

10. A laringite viral é causada principalmente pelos seguintes vírus, EXCETO:

- a) Rhinovírus.
- b) Adenovírus.
- c) Picornavírus.
- d) Vírus parainfluenza 1 e 2.
- e) Influenza tipo C.

11. A laringotraqueíte viral ou crupe viral é uma infecção subaguda da laringe. Sobre o crupe viral, assinale a alternativa errada:

- a) Ocorre mais frequentemente no outono e inverno.
- b) Tem duração média de 3 a 7 dias.
- c) Atípica quando ocorre em crianças menores de 1 ano de idade, quando tem duração maior que 7 dias ou quando não responde ao tratamento.

d) O diagnóstico depende da verificação do sinal clássico da “torre de igreja” presente na radiografia cervical.

e) Os agentes mais comuns são os vírus parainfluenza 1 e 2, e influenza tipo A.

12. Sobre a traqueíte bacteriana, assinale a alternativa errada:

a) Geralmente é acompanhada de febre alta e leucocitose importante.

b) O principal agente é o *Staphylococcus aureus* e o *Streptococcus alfa-hemolítico*.

c) Predomina no gênero feminino, principalmente em crianças com até seis anos de idade.

d) Pode apresentar-se como uma sequela do crupe.

e) A traqueostomia pode fazer parte do tratamento.

13. Sobre o crupe espasmódico, assinale a alternativa correta:

a) Geralmente é de etiologia bacteriana.

b) Também conhecida como falso crupe, acomete crianças de 1 a 4 anos.

c) Sempre está relacionada com infecção do trato respiratório.

d) Acomete mais adultos.

e) No tratamento são necessários oxigenação e antibióticos.

14. Das alternativas abaixo, marque a que NÃO é um possível diagnóstico diferencial do crupe espasmódico:

a) Laringite infecciosa aguda.

b) Corpo estranho.

c) Câncer laríngeo supraglótico.

d) Estenose subglótica.

e) Traqueíte bacteriana.

15. Sobre a idade mais comum de acometimento nas laringites agudas, analise as sentenças abaixo e assinale a alternativa correta:

I – A epiglotite aguda é mais frequente em crianças de 2 a 6 anos.

II – Laringotraqueíte ou crupe viral é mais frequente na faixa etária de 3 meses a 3 anos.

III – A ocorrência de corpo estranho é mais frequente na faixa etária de 1 a 4 anos.

IV – O crupe espasmódico é mais comum na faixa etária de 3 meses a 3 anos.

a) Apenas a III e II estão corretas.

b) I e II estão erradas.

c) Somente I, II e III estão corretas.

d) Apenas a I está errada.

e) Todas estão corretas.

16. No que tange aos sinais e sintomas das laringites agudas, julgue as sentenças abaixo e assinale a alternativa correta:

I – A febre no crupe espasmódico geralmente é alta (39,5°C).

II – A epiglotite aguda geralmente se apresenta com uma disfagia grave.

III – Rouquidão ou tosse ladrante é comum na epiglotite aguda.

IV – Rouquidão ou tosse ladrante é comum no crupe viral.

a) Apenas a I e II estão corretas.

- b) I e IV estão erradas.
- c) Somente I, II e III estão corretas.
- d) Apenas II e IV estão corretas.
- e) Todas estão corretas.

17. (IBFC - EBSEH – RJ – 2017). Em um lactente com história aguda de dificuldade respiratória alta com estridor inspiratório e tosse de “cachorro”, assinale a alternativa correta:

- a) A laringotraqueobronquite aguda, ou crupe, é a causa mais comum em crianças acima de 3 anos de idade.
- b) Uma hipótese diagnóstica a ser considerada seria a epiglotite aguda bacteriana e ela é mais frequente, em crianças maiores, após 6 anos de idade.
- c) Que os quadros de “crupe”, em sua maioria são aliviados por medidas terapêuticas simples, como umidificação, nebulização com epinefrina racêmica, uso de esteroides orais e observação hospitalar.
- d) A epiglotite é não uma emergência médica na maioria dos casos e não há necessidade de observação médica ou mesmo de internação hospitalar.
- e) Os patógenos mais comuns na epiglotite aguda são os vírus, entre eles, os rinovírus.

18. Apesar de não ser essencial no diagnóstico das laringites agudas, a radiografia cervical é uma importante ferramenta que dispõe o médico. Com relação ao tema, assinale a alternativa que contém a laringite aguda com seu respectivo sinal radiográfico característico:

- a) A laringotraqueíte aguda (crupe) - sinal clássico da “torre de igreja”.
- b) A laringotraqueíte aguda (crupe) - sinal do “polegar”.
- c) Epiglotite aguda - sinal clássico da “torre de igreja”.
- d) Crupe espasmódico - sinal do “polegar”.
- e) NDA.

19. Também é conhecida como laringite estridulosa:

- a) A laringotraqueíte aguda.
- b) A traqueíte bacteriana.
- c) A epiglotite aguda.
- d) O crupe espasmódico.
- e) Laringite crônica.

20. Sobre o tratamento das laringites agudas, assinale a alternativa errada:

- a) umidificação, oxigenação e antibióticos são necessários no tratamento do crupe espasmódico.
- b) O tratamento da traqueíte bacteriana baseia-se na aspiração das secreções, antibioticoterapia, e eventual intubação ou traqueostomia.
- c) A laringotraqueíte aguda é tratada com a umidificação das vias aéreas, hidratação para facilitar a expectoração de secreção e repouso vocal; podendo fazer uso de corticosteroides ou adrenalina, a depender do grau de dispneia.
- d) O tratamento da epiglotite aguda consiste em manter a via aérea pérvia e antibioticoterapia.
- e) Oxigenação e antibióticos são desnecessários no tratamento do crupe espasmódico.

21. O crupe espasmódico, também conhecido como falso crupe, consiste em um processo inflamatório laríngeo. A respeito da apresentação clínica dessa laringite aguda, assinale a alternativa errada:

- a) Pode estar associada com infecção de trato respiratório.
- b) Tem como etiologia infecção de trato respiratório.
- c) A criança acorda à noite com tosse, estridor e dispneia moderada de início súbito.
- d) Ao exame físico, a mucosa laríngea apresenta-se eritematosa, com edema em subglote.
- e) Corpo estranho é um diagnóstico diferencial.

22. Apresenta leucocitose importante com desvio à esquerda:

- a) Epiglotite aguda.
- b) Crupe viral.
- c) Corpo estranho.
- d) Crupe espasmódico.
- e) NDA.

23. Sobre laringites virais, é incorreto afirmar que:

- a) São a principal causa de disфонia na população.
- b) O adenovírus é o agente etiológico mais frequente.
- c) O processo inflamatório é autolimitado, em menos de uma semana a queixa de disфонia apresenta melhora.
- d) Fazem parte do tratamento a hidratação, uso de analgésicos e repouso local.
- e) São agentes etiológicos o rinovírus, adenovírus e picornavírus.

24. A Difteria é uma doença causada por ação da toxina produzida pela bactéria *Corynebacterium diphtheriae*. Trata-se de uma infecção que acomete crianças maiores de 6 anos de idade, sendo rara atualmente devido ao processo de imunização. Sobre o acometimento laríngeo e os sintomas dessa infecção, assinale a alternativa incorreta.

- a) Raramente há lesão laríngea isolada.
- b) O achado clássico dessa infecção é a pseudomembrana.
- c) A toxina bacteriana pode causar paralisia de prega vocal.
- d) Além de tosse, angina de garganta e disфонia, está entre os sintomas prodrômicos dessa infecção a febre alta.
- e) O exsudato formado é difícil de descolar, sangrando muito quando removido.

25. O acometimento laríngeo por infecções tem quadro clínico variado, cuja apresentação sofre influência de alguns fatores, tais como: idade do paciente, causa, resposta tecidual do indivíduo e região acometida. Quanto a este último fator, diante de um processo infeccioso, o que justificaria o fato de a região supraglótica apresentar maior risco de colapso em relação às regiões glótica e subglótica?

26. A.L.S, sexo feminino, 3 anos, chega à Unidade de Pronto Atendimento – UPA apresentando febre de 39,5°C, dispneia e irritabilidade, sem tosse ou rouquidão. Segundo a mãe da criança, os sintomas iniciaram há cerca de 6 horas. Durante a consulta médica, a criança teve uma piora no quadro, apresentando dor de garganta, disfagia, salivação, voz abafada e respiração lenta. Com base na história acima, responda:

- a) Qual o diagnóstico mais provável?
- b) Cite dois diagnósticos diferenciais.

c) Há algum sinal radiográfico esperado para uma radiografia de coluna cervical realizada neste paciente? Se sim, qual?

27. Y.L.S, 2 anos, sexo feminino, chega à Unidade de Pronto Atendimento – UPA acompanhada do pai, o qual relata que já faz duas noites seguidas que a filha acorda durante a madrugada com tosse e dispneia de início súbito. O pai também relata que durante o dia a criança não apresenta qualquer sintoma. Ao exame físico foi constatado que a mucosa laríngea está eritematosa, com edema em subglote. Com base na história acima, responda:

- Qual o diagnóstico mais provável?
- Cite dois diagnósticos diferenciais.
- Em que consiste o tratamento?

CASO CLÍNICO: Menina, lactente, é levada pelo pai ao Pronto Socorro com queixa de rouquidão, tosse ladrante e falta de ar. Há dois dias, quando iniciaram os sintomas, a criança apresentava-se com rinorreia clara, febre baixa e tosse leve. Ao exame físico, observou-se a presença de estridor com agitação, retração esternal moderada, entrada de ar nas vias aéreas diminuída, normocorada e agitada quanto ao nível de consciência. Com base no exame clínico da paciente, o médico de plantão estabeleceu o diagnóstico de crupe viral. Para o estabelecimento do tratamento é necessário analisar a gravidade do crupe viral, se leve, moderado ou grave.

Com base no caso clínico acima, responda as questões 28 e 29.

28. Qual a gravidade do crupe viral apresentado pela paciente? Justifique sua resposta.

29. Qual o tratamento deverá ser proposto para o caso?

30. Dona Delza, moradora da zona norte da cidade de Teresina-PI, procura a urgência do hospital do bairro Buenos Aires levando sua filha L.P.C. de 2 anos de idade, que há 3 dias apresentava tosse, coriza e rinorreia hialina. Há 1 dia a tosse piorou, principalmente à noite, sendo uma tosse seca do tipo “latido de cachorro”, com surgimento de febre, estridor e congestão nasal. O médico de plantão já pensava no provável diagnóstico apenas com base na história clínica da paciente, entretanto, resolveu solicitar uma radiografia cervical, a qual mostrou o sinal de “torre de igreja”, que consiste em um estreitamento subglótico. Com base na história acima, responda:

- Qual o diagnóstico?
- Quais prováveis etiologias?
- Em que consiste o tratamento?

RESPOSTAS E COMENTÁRIOS

1. **A resposta é a).** O termo laringite refere-se a todo processo inflamatório da laringe, seja agudo ou crônico, infeccioso ou não infeccioso, localizado ou sistêmico (ASSOCIAÇÃO BRASILEIRA DE OTORRINOLARINGOLOGIA E CIRURGIA CÉRVICO FACIAL, 2007; MARTINS et al., 2009;).

2. **A resposta é e).** A apresentação clínica do paciente depende de alguns fatores, tais como: idade do paciente, da causa do processo inflamatório, da resposta tecidual do indivíduo e da região da laringe primariamente acometida. A etiologia também tem influência na apresentação clínica, entretanto, a identificação dela não (MARTINS et al., 2009).

3. **A resposta é b).** Os itens I e II são verdadeiros, pois as laringites agudas, de uma forma geral, são autolimitadas, durando menos de duas semanas, e têm como principais causas as de natureza infecciosa. O item III está errado, pois as infecções agudas têm maior prevalência em crianças e não em adultos, como é afirmado (ASSOCIAÇÃO BRASILEIRA DE OTORRINOLARINGOLOGIA E CIRURGIA CÉRVICO FACIAL, 2007; MARTINS et al., 2009).

4. **A resposta é e).** O abuso vocal (fonotrauma), alergia, exposição a agentes irritantes, infecções e refluxo faringo-laríngeo são causas de laringite aguda. A Tuberculose é causa comum de laringite crônica, sendo uma das principais causas de doença granulomatosa laríngea (ASSOCIAÇÃO BRASILEIRA DE OTORRINOLARINGOLOGIA E CIRURGIA CÉRVICO FACIAL, 2007; MARTINS et al., 2009).

5. **A resposta é a).** O crupe espasmódico é não-infeccioso, tem etiologia relacionada com alergia ou refluxo gastroesofágico. A laringotraqueíte aguda tem natureza infecciosa, cujas etiologias mais comuns são os vírus parainfluenza 1 e 2, e influenza tipo A. A difteria, traqueíte bacteriana e epigloteite pediátrica têm etiologia bacteriana (ASSOCIAÇÃO BRASILEIRA DE OTORRINOLARINGOLOGIA E CIRURGIA CÉRVICO FACIAL, 2007).

6. **A resposta é b).** A queixa mais comum, independentemente da causa, é a disfonia (ASSOCIAÇÃO BRASILEIRA DE OTORRINOLARINGOLOGIA E CIRURGIA CÉRVICO FACIAL, 2007; MARTINS et al., 2009).

7. **A resposta é b).** Nas crianças, a evolução da doença costuma ser mais rápida devido ao tamanho reduzido da cartilagem cricoide e da via aérea. As principais causas de laringite aguda são as infecciosas. As infecções agudas são mais prevalentes em crianças, e não em adultos. Nas infecções bacterianas agudas da laringe, o acometimento laríngeo isolado é raro, pois a infecção geralmente ocorre por invasão direta ou por contiguidade de processos infecciosos da faringe (ASSOCIAÇÃO BRASILEIRA DE OTORRINOLARINGOLOGIA E CIRURGIA CÉRVICO FACIAL, 2007).

8. **A resposta é a).** A traqueíte bacteriana é uma infecção de maior incidência em crianças, cujo principal sintoma inicial é o estridor. Na epigloteite, o estridor que se apresenta é inspiratório. A causa mais comum de estridor agudo na criança é a laringotraqueíte aguda

(crupe). No crupe espasmódico, a criança acorda à noite com tosse, estridor e dispneia moderada de início súbito (ASSOCIAÇÃO BRASILEIRA DE OTORRINOLARINGOLOGIA E CIRURGIA CÉRVICO FACIAL, 2007).

9. **A resposta é c).** Embora a epiglote represente as principais alterações, também há acometimento das pregas ariepiglóticas, das falsas pregas vocais e da aritenoide. Ocorre em adultos, jovens e crianças, sendo a faixa etária mais acometida entre 2 e 6 anos de idade. Tosse ou rouquidão geralmente não estão presentes. Em crianças, o agente causal mais comum é o *Haemophilus influenzae B* (ASSOCIAÇÃO BRASILEIRA DE OTORRINOLARINGOLOGIA E CIRURGIA CÉRVICO FACIAL, 2007).

10. **A resposta é e).** A laringite viral é causada principalmente pelos rinovírus, adenovírus, picornavírus, parainfluenza 1 e 2 e influenza tipo A (MARTINS et al., 2009). Portanto, dentre as alternativas da questão, somente o vírus influenza tipo C não está entre os principais causadores da laringite viral.

11. **A resposta é d).** O diagnóstico é clínico, independe da radiografia cervical, apesar de o sinal clássico da “torre de igreja” demonstrar um estreitamento subglótico permitindo o diagnóstico diferencial com corpo estranho (ASSOCIAÇÃO BRASILEIRA DE OTORRINOLARINGOLOGIA E CIRURGIA CÉRVICO FACIAL, 2007).

12. **A resposta é c).** A traqueíte bacteriana acomete principalmente crianças com até seis anos de idade e predomina no gênero masculino (SOCIEDADE BRASILEIRA DE PEDIATRIA, 2017). Geralmente é acompanhada de febre alta e leucocitose importante, podendo apresentar-se como uma seqüela do crupe, tendo o tratamento baseado na aspiração das secreções, antibioticoterapia, e eventual intubação ou traqueostomia. Os principais agentes etiológicos envolvidos são *Staphylococcus aureus* e o *Streptococcus alfa-hemolítico* (ASSOCIAÇÃO BRASILEIRA DE OTORRINOLARINGOLOGIA E CIRURGIA CÉRVICO FACIAL, 2007).

13. **A resposta é b).** É uma forma não-infecciosa de laringite, também chamada de falso crupe e acomete crianças de 1 a 4 anos. Tem etiologia relacionada com alergia ou refluxo gastroesofágico. Oxigenação e antibióticos são desnecessários (ASSOCIAÇÃO BRASILEIRA DE OTORRINOLARINGOLOGIA E CIRURGIA CÉRVICO FACIAL, 2007).

14. **A resposta é c).** O crupe espasmódico é uma laringite aguda, com sintomas de início súbito que acomete crianças de 1 a 4 anos. São diagnósticos diferenciais: laringite infecciosa aguda, corpo estranho, epiglotite ou crupe, cistos laríngeos e hemangiomas, estenose subglótica, traqueíte bacteriana, abscesso retrofaríngeo e refluxo gastroesofágico. O câncer laríngeo entra no diagnóstico diferencial das laringites crônicas, visto que o quadro pode ser semelhante (ASSOCIAÇÃO BRASILEIRA DE OTORRINOLARINGOLOGIA E CIRURGIA CÉRVICO FACIAL, 2007). Os tumores laríngeos supraglóticos desenvolvem-se mais silenciosamente, sendo a maioria dos sintomas pouco evidentes no início da doença (MARTINS et al., 2009). A maioria dos casos de câncer laríngeo ocorre na sexta década de vida (CALDAS NETO, 2001).

15. **A resposta é e).** Epiglotite aguda (2-6 anos), laringotraqueíte (3 meses a 3 anos), crupe espasmódico (3 meses a 3 anos) e corpo estranho (1-4 anos) (ASSOCIAÇÃO BRASILEIRA DE OTORRINOLARINGOLOGIA E CIRURGIA CÉRVICO FACIAL, 2007).

16. **A resposta é d).** No crupe espasmódico não há febre. Na epiglotite aguda há disfagia grave, mas não se apresenta com rouquidão ou tosse ladrante. Estas são comuns no crupe viral (ASSOCIAÇÃO BRASILEIRA DE OTORRINOLARINGOLOGIA E CIRURGIA CÉRVICO FACIAL, 2007).

17. **A resposta é c).** O crupe viral é mais comum em crianças na faixa etária de 1 a 3 anos de idade, tendo como tratamento a umidificação das vias aéreas, hidratação para facilitar a expectoração de secreção e repouso vocal. Caso haja um edema glótico importante levando a uma dispneia severa, pode-se utilizar adrenalina inalatória ou corticosteroide (dexametasona) parenteral para regressão do edema. A epiglotite aguda é mais comum em crianças de 2 a 6 anos e não se apresenta com tosse ladrante, mas é uma emergência. Seu pronto conhecimento e tratamento pode evitar a obstrução das vias aéreas superiores. O patógeno mais comum da epiglotite aguda é o *Haemophilus influenzae B* (ASSOCIAÇÃO BRASILEIRA DE OTORRINOLARINGOLOGIA E CIRURGIA CÉRVICO FACIAL, 2007).

18. **A resposta é a).** A laringotraqueíte aguda (crupe) tem como sinal radiográfico o sinal clássico da “torre de igreja”, que é causado pelo estreitamento subglótico. O sinal de “polegar” é característico da epiglotite aguda, e é decorrente da epiglote edemaciada (ASSOCIAÇÃO BRASILEIRA DE OTORRINOLARINGOLOGIA E CIRURGIA CÉRVICO FACIAL, 2007).

19. **A resposta é d).** A laringite espasmódica ou crupe espasmódico é também conhecida como laringite estridulosa ou falso crupe (PITREZ et al., 2003; ASSOCIAÇÃO BRASILEIRA DE OTORRINOLARINGOLOGIA E CIRURGIA CÉRVICO FACIAL, 2007).

20. **A resposta é a).** O tratamento do crupe espasmódico consiste na umidificação das vias aéreas, para alívio dos sintomas. Oxigenação e antibióticos são desnecessários (ASSOCIAÇÃO BRASILEIRA DE OTORRINOLARINGOLOGIA E CIRURGIA CÉRVICO FACIAL, 2007).

21. **A resposta é b).** O crupe espasmódico pode estar associado com infecção do trato respiratório, mas sua etiologia é não-infecciosa, relacionada com alergia ou refluxo gastroesofágico. O quadro clínico típico é representado pela criança que acorda à noite com tosse, estridor e dispneia moderada de início súbito. Ao exame físico, a mucosa laríngea apresenta-se eritematosa, com edema em subglote. Corpo estranho entra no diagnóstico diferencial do falso crupe (ASSOCIAÇÃO BRASILEIRA DE OTORRINOLARINGOLOGIA E CIRURGIA CÉRVICO FACIAL, 2007).

22. **A resposta é a).** Na epiglotite aguda os leucócitos estão aumentados com desvio à esquerda. No crupe viral os leucócitos encontram-se pouco aumentados, com predomínio de Polimorfonucleares. No caso de corpo estranho ou crupe espasmódico, os leucócitos

estão normais. (ASSOCIAÇÃO BRASILEIRA DE OTORRINOLARINGOLOGIA E CIRURGIA CÉRVICO FACIAL, 2007).

23. **A resposta é b).** O rinovírus é o agente etiológico mais frequente (PILTCHER et al., 2015).

24. **A resposta é d).** Raramente há lesão laríngea isolada, pode haver miocardite, paralisia de nervos cranianos e de pregas vocais. O achado clássico é a pseudomembrana, que se trata de uma placa de exsudado de difícil remoção, que sangra muito quando removido. Os sintomas prodrômicos incluem febre baixa, tosse, angina de garganta e disfonia (ASSOCIAÇÃO BRASILEIRA DE OTORRINOLARINGOLOGIA E CIRURGIA CÉRVICO FACIAL, 2007).

25. As regiões subglótica e glótica se estendem da corda vocal até o início da traqueia, não sofrendo tanto colapso por ser uma região sustentada por cartilagem na maior parte do seu trajeto. Já a região supraglótica, que fica acima das cordas vocais, é uma região onde predominam tecidos moles, o que favorece o colapso por conta do edema causado pelo processo inflamatório. Além disso, devido à presença de múltiplos planos teciduais na supraglote, infecções localizadas neste segmento podem se disseminar e formar abscessos rapidamente (SOCIEDADE BRASILEIRA DE PEDIATRIA, 2017).

26. **a)** epiglote aguda ou supraglote é o diagnóstico mais provável para o caso, já que a paciente apresenta febre alta, com piora rápida do quadro (4-12 horas), dispneia e irritabilidade, sem tosse ou rouquidão, evoluindo com disfagia grave; **b)** Crupe viral e crupe espasmódico; **c)** O sinal radiográfico é o sinal do “polegar”, o qual indica uma epiglote edemaciada (ASSOCIAÇÃO BRASILEIRA DE OTORRINOLARINGOLOGIA E CIRURGIA CÉRVICO FACIAL, 2007).

27. **a)** Quadro típico de crupe espasmódico; **b)** Crupe viral e corpo estranho; **c)** Consiste em umidificar a via aérea por meio da nebulização com solução salina, tendo como objetivo o alívio dos sintomas (ASSOCIAÇÃO BRASILEIRA DE OTORRINOLARINGOLOGIA E CIRURGIA CÉRVICO FACIAL, 2007).

28. A gravidade do crupe viral está relacionada com o grau de comprometimento respiratório do indivíduo. Para avaliar a gravidade da obstrução das vias aéreas, baseados nos sinais e sintomas, existem alguns sistemas de escores, como o presente no Quadro 38.1. No caso, o paciente pontuou da seguinte forma em casa um dos itens avaliados: estridor (1 ponto), retração (2 pontos), entrada de ar (2 pontos), cor (zero ponto) e nível de consciência (2 pontos). Dessa forma, com soma 7, trata-se de um paciente com crupe viral moderado (SOCIEDADE BRASILEIRA DE PEDIATRIA, 2017).

Quadro 38.1 – Escore clínico para abordagem de estridor

SINAL	0	1	2	3
Estridor	Ausente	Com agitação	Leve em repouso	Grave em repouso
Retração	Ausente	Leve	Moderado	Grave

Entrada de ar	Normal	Normal	Diminuída	Muito diminuída
Cor	Normal	Normal	Cianótica com agitação	Cianótico em repouso
Nível de consciência	Normal	Agitação sob estímulo	Agitação	Letárgico
Score total: < 6 = leve; 7-8 = moderada; > 8 = grave.				

Fonte: Sociedade Brasileira de Pediatria (2017, pág. 3).

29. O tratamento objetiva manter as vias aéreas patentes. Para tal, utiliza-se, no caso de crupe viral moderado, o seguinte esquema: Nebulização com L-epinefrina: 5ml + Dexametasona 0.3-0.6 mg/kg ou Budesonide inalatório: 2mg + Observação por 3-4 horas e alta para casa ou admissão hospitalar, a depender da resposta do paciente ao tratamento (SOCIEDADE BRASILEIRA DE PEDIATRIA, 2017).

30. **a).** Laringotraqueíte aguda ou crupe viral; **b).** Os agentes etiológicos mais comuns são os vírus parainfluenza 1 e 2, e influenza tipo A; **c).** O tratamento consiste em umidificação das vias aéreas, hidratação para facilitar a expectoração de secreção e repouso vocal. Caso haja um edema glótico importante levando a uma dispneia severa, pode-se utilizar adrenalina inalatória ou corticosteroide (dexametasona) parenteral para regressão do edema. O uso de antibiótico pode ser considerado no caso de infecção bacteriana secundária (ASSOCIAÇÃO BRASILEIRA DE OTORRINOLARINGOLOGIA E CIRURGIA CÉRVICO FACIAL, 2007).

REFERÊNCIAS BIBLIOGRÁFICAS

ASSOCIAÇÃO BRASILEIRA DE OTORRINOLARINGOLOGIA E CIRURGIA CÉRVICO FACIAL. **Guideline IVAS. Infecções das Vias Aéreas Superiores**. 2007. Disponível em:

<https://www.aborlccf.org.br/imageBank/guidelines_completo_07.pdf> Acesso em: 29 set. 2019.

CALDAS NETO, Silvio et al. **Tratado de otorrinolaringologia: fundamentos**. v. 1. São Paulo: Roca, 2011.

MARTINS, M.A. et all. **Clínica Médica**. Vol 6. Doenças dos Olhos, Doenças dos Ouvidos, Nariz e Garganta, Neurologia, Transtornos Mentais. Barueri: Manole, 2009.

PILTCHER, Otávio B; et al. **Rotinas em otorrinolaringologia**. 1ª ed. Porto Alegre: Artmed, 2015.

PITREZ, Paulo M.C.; PITREZ, José L.B.. Infecções agudas das vias aéreas superiores: diagnóstico e tratamento ambulatorial. **J. Pediatr. (Rio J.)**, Porto Alegre, v. 79, supl. 1, p. S77-S86, junho, 2003. Disponível em:
<http://www.scielo.br/scielo.php?script=sci_arttext&pid=S0021-75572003000700009&lng=en&nrm=iso>. Acesso em: 30 set. 2019.

SOCIEDADE BRASILEIRA DE PEDIATRIA, **Guia prático de conduta: crupe viral e bacteriano**. n.1, jan. 2017. Disponível em:<https://www.sbp.com.br/fileadmin/user_upload/2017/01/Emergncia-Crupe-Viral-e-Bacteriano.pdf> Acesso em: 29 set. 2019.

CAPÍTULO XL - DISFONIAS

Luciana Almeida Moreira da Paz Oliveira
Luan George Lima Xavier
Alice Mayra Carvalho e Silva
DOI-Capítulo: 10.47538/AC-2021-10.40

QUESTÕES

1. (SMS/RJ - Prefeitura do Rio de Janeiro - 2017 - modificada) A tuberculose laríngea é uma forma atípica e grave da doença; desenvolve-se normalmente por contaminação:
- Direta da tuberculose pulmonar bacilífera.
 - Por via hematogênica.
 - Primária da laringe.
 - Por via linfática.
 - Linfo-hematogênica.
2. (IDECAN – Corpo de bombeiro militar/DF – 2017 – modificada) As laringites com sintomas de disfonia, dispneia ou disfagia podem ser divididas em agudas ou crônicas, dependendo da duração de seus sintomas. Sobre as laringites agudas e crônicas, assinale a afirmativa INCORRETA.
- A região infraglótica é a área mais envolvida nas laringites crônicas por hanseníase.
 - O angioedema laringotraqueal é um tipo de laringite crônica ligado ao uso de IECA ou reações alérgicas.
 - A laringite por tuberculose caracteriza-se por monocordite com hiperemia difusa, infiltração, vegetação, ulceração e paralisia de pregas vocais.
 - Na laringite por refluxo laringofaríngeo, são visualizados edema e hiperemia de aritenoides e região retrocricóideia, paquidermia e granuloma posterior de contato.
 - A forma laríngea da tuberculose é extremamente contagiosa, grave e atípica.
3. (IDECAN – Corpo de bombeiro militar/DF – 2017 – modificada) As laringites crônicas cursam com disfonia, dispneia e/ou disfagia. Os sintomas apresentam duração superior a duas semanas. Diante do exposto, analise as afirmativas a seguir.
- I- A laringite crônica por tuberculose é uma complicação da doença pulmonar, altamente contagiosa. É a lesão granulomatosa mais comum da laringe.
- II- A laringite crônica por Leishmaniose é uma lesão úlcero-granulomatosa principalmente infraglótica. O diagnóstico se faz através de biópsia e sorologia.
- III- A laringite crônica por granulomatose de Wegner é uma alteração laríngea principalmente na região supraglótica, cursando com estenose.
- IV- A visualização de enantemas, placas esbranquiçadas ou vegetantes na videolaringoscopia, faz-se pensar no diagnóstico de candidíase.
- Estão corretas apenas as afirmativas:
- I e II.
 - I e III.
 - I e IV.
 - II e IV.
 - III e IV

4. (EBSERH/HUJB – UFCG – 2017) Paciente de 54 anos com disfonia há um ano, além de tosse e perda ponderal. A laringoscopia revela lesões ulceradas em pregas vocais. Considerando a suspeita de tuberculose laríngea, assinale a alternativa correta.

- a) Um RX de tórax normal afasta tal hipótese.
- b) Tal hipótese pode ser afastada, pois raramente se inicia com disfonia.
- c) Carcinoma, Wegener e blastomicose são diagnósticos diferenciais considerados nesse caso.
- d) O teste de Mantoux (reação intradérmica) é considerado padrão-ouro no diagnóstico.
- e) A presença de granulomatose no estudo histopatológico afasta tal hipótese.

5. (FAPUNIFESP – UNIFESP - 2018) Com relação às laringites granulomatosas crônicas, assinale a alternativa INCORRETA.

- a) O acometimento laríngeo na sífilis ocorre nas fases tardias.
- b) Tuberculose é a causa mais frequente.
- c) A contaminação na paracoccidiodomicose ocorre por via inalatória, acometendo primariamente a laringe e posteriormente o pulmão.
- d) Na leishmaniose as lesões localizam-se principalmente no andar supraglótico.
- e) Sífilis primária é entidade rara.

6. (EBSERH/HU-FURG 2016) A tuberculose laríngea tem como agente etiológico o *Mycobacterium tuberculosis* e é considerada a causa mais frequente de lesões granulomatosas de laringe. Na tuberculose laríngea o sintoma mais frequente é a:

- a) Odinofagia.
- b) Disfonia.
- c) Hemoptise.
- d) Dispneia.
- e) Tosse.

7. (EBSERH/CH – UFPA – 2016) Paciente adulto apresenta lesão crônica em palato e faringe com pápulas hiperemiadas e ulceradas. Em relação à suspeita de paracoccidiodomicose, é correto afirmar que:

- a) É confirmada por visualização do fungo em material coletado.
- b) É pouco provável em virtude de ser condição rara em nosso meio.
- c) Não permite investigação sorológica.
- d) Caso confirmada, é primo-infecção quando acomete essa região anatômica.
- e) Caso confirmada, deve ser realizada profilaxia de contágio aos familiares e contactantes próximos.

8. Quanto às doenças úlcero-granulomatosas, marque a alternativa correta.

- a) A leishmaniose causa lesões úlcero-vegetantes na mucosa da laringe.
- b) A leishmaniose é a causa mais comum de lesão granulomatosa de laringe em adultos.
- c) Em caso de suspeita de laringite crônica por leishmaniose, não é necessário excluir carcinomas laríngeos.
- d) A intradermorreação de Montenegro positiva confirmará o diagnóstico de leishmaniose laríngea.
- e) O principal local de acometimento da leishmaniose americana é a laringe.

9. Sobre laringites crônicas assinale a alternativa INCORRETA.

- a) A tuberculose laríngea em adultos é altamente contagiosa e frequentemente associada com paracoccidiodomicose.
- b) A tuberculose é a principal etiologia das lesões úlcero-granulomatosas de laringe.
- c) É importante estabelecer neoplasia maligna de laringe como diagnóstico diferencial das laringites crônicas.
- d) A principal manifestação clínica das laringites crônicas é a tosse seca crônica.
- e) Em caso de suspeita clínica de laringites crônicas, o próximo passo na investigação diagnóstica é a realização de laringoscopia indireta para visualização da lesão.

10. Em relação às doenças úlcero-granulomatosas em otorrinolaringologia, assinale a alternativa correta.

- a) Na laringoscopia de pacientes com tuberculose laríngea, é comum encontrar edema e hiperemia difusa de mucosa e lesões ulceradas ou exofíticas.
- b) O andar laríngeo mais acometido pela tuberculose é a subglote.
- c) A DRGE com manifestações laríngeas é a principal etiologia de processos inflamatórios encontrados na região anterior da laringe.
- d) A sífilis acomete a laringe apenas na sua fase terciária, com a formação de goma, úlcera e fibrose.
- e) A intradermoreação de Mitsuda é útil para o diagnóstico e prognóstico de leishmaniose laríngea.

11. Acerca das laringites crônicas infecciosas, assinale a alternativa INCORRETA.

- a) Os quadros de laringites crônicas infecciosas, geralmente, cursam com disфония, associada a sintomas como dispneia, dor, perda ponderal e história de tabagismo e etilismo.
- b) Por apresentarem sintomatologia e epidemiologia distintas, o câncer de laringe não é considerado diagnóstico diferencial de laringites crônicas.
- c) Edema laríngeo e eritema podem ser os únicos achados de uma videolaringoscopia, e deve-se excluir causas não infecciosas, como a doença do refluxo gastroesofágico.
- d) A possibilidade de sarcoidose, policondrite e doenças autoimunes devem ser consideradas na investigação de laringites crônicas.
- e) A biópsia das lesões constitui um elemento essencial para o diagnóstico, também é importante realizar a pesquisa e cultura de fungos e de bacilos álcool-ácido resistentes.

12. As laringites crônicas são afecções que geralmente cursam com disфония por mais de duas semanas e apresentam vários diagnósticos diferenciais. Sobre o tema, assinale a alternativa correta.

- a) Pacientes com queixa clínica de rouquidão por mais de duas semanas ou com suspeita de lesão laríngea devem realizar laringoscopia.
- b) É extremamente infrequente o aparecimento de neoplasia maligna de laringe em pacientes com rouquidão crônica por vários anos, o que permite inferir que laringites crônicas, como as desencadeadas pelo tabagismo, não são fator predisponente para o câncer de laringe.
- c) A forma clássica de tuberculose laríngea tem diagnóstico relativamente difícil, assim é essencial a abordagem cirúrgica de lesões suspeitas.
- d) Pacientes sabidamente portadores de tuberculose pulmonar que abrem quadro de disфония crônica, têm como principal hipótese diagnóstica a tuberculose laríngea, o que dispensa a pesquisa de outras etiologias.

e) A forma laríngea da tuberculose é bastante frequente e as lesões mais comuns são escleromas subglóticos.

13. Com relação aos achados de laringites crônicas infecciosas na laringoscopia, assinale a alternativa INCORRETA.

a) As laringites crônicas infecciosas podem ser causadas por bactérias, fungos e protozoários.

b) A tuberculose apresenta achados heterogêneos, desde lesões exofíticas até área de ulceração, mais comuns na glote.

c) Na sífilis espera-se encontrar lesões nodulares ou ulceradas associadas à pericondrite e fibrose.

d) Na paracoccidioidomicose, é frequente encontrar granulomas na laringe e na árvore traqueobrônquica.

e) Na histoplasmose, são comuns achados de lesões eritematosas de mucosa e pequenos abscessos.

14. Acerca da investigação diagnóstica das laringites crônicas infecciosas, assinale a alternativa correta.

a) O diagnóstico de leishmaniose laríngea é clínico, assim a reação de Montenegro não é essencial para a investigação.

b) Na paracoccidioidomicose, a biópsia revela fungo birrefringente com aspecto de “roda em leme”.

c) A confirmação do diagnóstico de sífilis laríngea é feita apenas com a identificação do agente etiológico na microscopia de campo escuro. Não é indicada a realização de VDRL, pois suas baixas titulações podem alterar o resultado da sorologia.

d) A realização do teste cutâneo na histoplasmose é essencial para o diagnóstico, visto que pode evidenciar infecção vigente.

e) Na rinosporidiose, realiza-se biópsia com esfregaço e coloração de Gram, além de exame histopatológico.

15. A tuberculose laríngea é a laringite crônica mais prevalente em nosso meio, é altamente contagiosa e apresenta diversos diagnósticos diferenciais. Sobre as formas principais da tuberculose laríngea, assinale a alternativa correta.

a) As duas formas principais de tuberculose laríngea são a monocordite infiltrante não-ulcerada e a fibrotuberculoma. Tais formas são encontradas na fase ativa da tuberculose, rica em bacilos.

b) Na monocordite, uma corda vocal é infiltrada parcialmente sob a forma pseudopapilomatosa, e o restante da laringe apresenta lesões infiltradas.

c) Na história clínica e exame físico, verifica-se que os pacientes apresentam estado geral comprometido e relatam disфонia, anorexia, disfagia ou odinofagia e febre vespertina.

d) A voz, na tuberculose laríngea, é rouquenha e os sintomas são mais intensos que nas neoplasias.

e) Na laringoscopia chama atenção a hiperemia de toda a mucosa, acompanhada de hiporreflexia faríngea.

16. Em relação às lesões laríngeas da tuberculose, assinale a alternativa correta.

a) Lesões localizadas na parte interna da laringe têm predileção pelo terço médio das cordas vocais, junto ao processo muscular das aritenoides.

- b) A mobilidade e a motilidade das pregas vocais estão preservadas, sendo acometidas somente nas neoplasias de laringe.
- c) A tuberculose laríngea é altamente sugestiva em pacientes que apresentam lesões pulmonares por tuberculose fibrosa em radiografia de tórax.
- d) O fibrotuberculoma é uma forma pseudotumoral de diagnóstico mais fácil. Os casos de maior dificuldade reservam-se ao fibrotuberculoma do ligamento ventricular.
- e) A laringoscopia indireta é suficiente para realizar o diagnóstico diferencial das formas de tuberculose e neoplasia laríngea.

17. A leishmaniose americana tem predileção pela pele e só acomete mucosa secundariamente. Sobre essa afecção, assinale a alternativa INCORRETA.

- a) Essas manifestações aparecem de início nas fossas nasais e somente num estágio posterior estendem-se para a mucosa da orofaringe, faringe e laringe. É extremamente raro encontrar lesões exclusivamente na laringe.
- b) Na laringe as lesões são do tipo úlcero-granulomatosas, que podem atingir todo o órgão ou apenas determinados setores, ocorrendo com maior frequência no andar supraglótico.
- c) Estendendo-se as lesões para as porções inferiores, região glótica e subglótica, poderão produzir uma obstrução das vias aéreas inferiores, podendo causar insuficiência respiratória.
- d) O diagnóstico é feito na maioria das vezes através da história clínica, o paciente faz referência à porta de entrada cutânea, que tem lesão em atividade ou em fase cicatricial.
- e) Para o diagnóstico também são utilizados a intradermoreação de Mitsuda e o exame anatomopatológico, o qual permite a visualização nítida de protozoários do gênero *Leishmania* no interior das células.

18. Quanto às lesões de sífilis laríngea, assinale a alternativa correta.

- a) Nas lesões laríngeas por sífilis, a goma sífilítica do ligamento ventricular e a infiltração da região subglótica são as localizações principais, elas têm como diagnóstico diferencial a neoplasia maligna de laringe.
- b) As lesões sífilíticas são pálidas, têm infiltração difusa e a hemilaringe é mais fixa.
- c) A sífilis tem predileção pela infiltração glótica, que é mais aguda e leva ao aparecimento mais precoce de sintomas.
- d) As lesões laríngeas da sífilis aparecem apenas na fase terciária da doença, com a presença de lesões eritematosas difusas.
- e) O diagnóstico é feito apenas por meio de biópsia, os exames sorológicos não são essenciais, visto que o tratamento pode ser instituído de forma empírica.

19. Sobre blastomicose laríngea assinale a alternativa INCORRETA.

- a) São lesões úlcero-vegetantes que podem tomar toda a laringe e provocar deformações, com perda de substância e grau de infiltração bastante acentuado.
- b) A porta de entrada dessa micose é pelas vias aéreas inferiores e sempre serão encontradas lesões nesse local de inoculação.
- c) A blastomicose tem como diagnóstico diferencial o carcinoma de laringe. O fato de suas lesões serem acompanhadas por adenopatias regionais, com linfonodos aumentados e endurecidos, dificulta a diferenciação.
- d) A distinção de blastomicose e carcinoma de laringe pode ser feita, inicialmente, pela história clínica. Na primeira, encontram-se lesões cutâneas em atividade ou em fase cicatricial e a motilidade e mobilidade da laringe estão presentes.

e) O diagnóstico definitivo de blastomicose é feito por biópsia e exame histopatológico. Além disso, também se pode utilizar a reação de antígeno-anticorpo de Fava Neto.

20. As laringites crônicas inespecíficas são processos inflamatórios que acometem a mucosa laríngea e, apesar do seu caráter benigno, podem causar sérias repercussões. Sobre esta afecção, assinale a alternativa correta.

a) As laringites crônicas inespecíficas promovem hiperplasia epitelial, com fibrose dos tecidos subjacentes, e podem causar repercussões na voz, mas sem risco de transformação maligna.

b) O aparecimento de lesões laríngeas crônicas associadas ao uso de tabaco podem ter transformações malignas. Entretanto, essas transformações não estão associadas à carga tabágica nem à duração desse hábito.

c) O diagnóstico é feito com rigorosa história clínica e videolaringoscopia indireta, rígida ou flexível. Em todos os casos está indicada a realização de laringoscopia direta com biópsia e exame histopatológico.

d) Os sintomas mais frequentes são disfonia, dispneia, tosse crônica, fadiga vocal e dor de intensidade variável.

e) As laringites crônicas inespecíficas e o câncer de laringe têm incidência maior entre mulheres, visto que há o aumento do consumo de cigarro e álcool pelo sexo feminino.

21. Muitos estudos têm dado importância relevante à doença do refluxo gastroesofágico (DRGE) na etiopatogenia da laringite crônica e de outras lesões benignas da laringe. Sobre o refluxo laringofaríngeo (RLF), assinale a alternativa INCORRETA.

a) A endoscopia digestiva alta é o exame padrão ouro para o diagnóstico de RLF. Deve ser indicada a todos os pacientes com suspeita clínica de laringite crônica por refluxo gastroesofágico, antes da instituição do tratamento.

b) A sintomatologia mais frequente é a disfonia, porém, sensação de globus faríngeo, tosse crônica, odinofagia, halitose e sensação crônica de secreção faríngea também são sintomas comumente relatados.

c) Geralmente os pacientes com RLF não apresentam a sintomatologia clássica da DRGE, como pirose e regurgitação.

d) A laringoscopia no RLF é inespecífica, apresentando edema, hiperemia e alterações na comissura posterior.

e) O tratamento é realizado com mudanças na dieta e nos hábitos de vida, uso de medicamentos como pró-cinéticos, bloqueadores H2 ou os inibidores da bomba de prótons. Em casos mais graves, pode se indicar tratamento cirúrgico.

22. Com relação às laringites crônicas inespecíficas, assinale a alternativa correta.

a) Alergias respiratórias podem levar ao aumento da secreção traqueobrônquica e a alteração nas membranas de revestimentos nasal e faríngea. Além disso, têm como principal achado, na videolaringoestroboscopia - áreas de leucoplasia.

b) A associação de alergia a inalantes e de outros fatores de risco para laringites crônicas (como etilismo, tabagismo e refluxo laringofaríngeo) é incomum.

c) A rouquidão é um efeito colateral do uso de corticoides inalatórios. Seu uso contínuo pode levar a miastenia dos músculos adutores das pregas vocais.

d) O seguimento dessas lesões após o tratamento não é indicado, visto que não sofrem transformações malignas.

e) Nos casos de lesões grandes tratados com cirurgia, não há indicação de envio de material para exame histopatológico, pois não há risco de malignização e de recidivas.

23. O comprometimento laríngeo na sífilis pode ocorrer na forma congênita ou em quadros adquiridos. Sobre sífilis laríngea, assinale a alternativa INCORRETA.

a) Lesões na mucosa laríngea podem ser observadas na sífilis congênita precoce, aquela em que as manifestações clínicas ocorrem logo após o nascimento ou até o segundo ano de vida, manifestadas como choro fraco ou rouco.

b) A sífilis tardia é rica em manifestações otorrinolaringológicas, podendo apresentar lesões gomosas laríngeas e paralisia de pregas vocais, consequentes ao acometimento neurológico.

c) Na sífilis adquirida, os sintomas predominantes são disfagia e disfonia. Também podem ser encontradas placas hiperemiadas difusas, erosão da mucosa e forma hiperplásica.

d) O comprometimento nos quadros adquiridos ocorre nos estágios secundários e terciários. As lesões de fase secundária são ricas em treponema e são altamente contagiosas.

e) A fase terciária compromete com mais frequência a cartilagem cricoide e a parte anterior da laringe. Nesse estágio, ocorre um grande polimorfismo das lesões.

24. As laringites crônicas infecciosas ainda são manifestações muito relevantes no nosso meio. A maior parte dessas infecções tem um padrão de resposta inflamatória comum, o granuloma. A respeito do tema, julgue as sentenças abaixo.

I- O granuloma é resultado de um tipo de inflamação crônica, na qual histologicamente o macrófago é a célula predominante. A reação inflamatória granulomatosa é encontrada em um número restrito de doenças, algumas delas bem difundidas no nosso meio.

II- A laringite tuberculosa na infância tem como manifestações mais frequentes disfonia e disfagia, quadro que é muito semelhante ao dos adultos.

III- Na hanseníase laríngea, o acometimento ocorre da epiglote em direção às pregas vocais e tem como manifestação clínica uma discreta aspereza na voz, tosse não produtiva ou sensação de corpo estranho na garganta.

IV- Na candidíase laríngea, o sintoma inicial mais frequente é a disfonia, consequência do edema das pregas vocais. Podem ser encontradas enantema, placas esbranquiçadas esparsas ou vegetante.

A alternativa correta é:

a) Todas estão corretas.

b) Apenas I e II estão corretas.

c) Apenas I, III e IV estão corretas.

d) Apenas III e IV estão corretas.

e) Todas estão erradas.

25. T.M.C, 29 anos, sexo feminino, professora, natural e procedente de Teresina-PI. Refere quadro de disfonia há três meses, associado à tosse seca crônica, sensação de glóbulus faríngeo, odinofagia e halitose. À laringoscopia indireta flexível observa-se edema, hiperemia, hiperqueratose e alterações em comissura posterior. Diante do quadro, qual a principal hipótese diagnóstica e qual a conduta?

26. L.P.N., 25 anos, masculino, estudante, natural e procedente de Amarante-PI. Vem ao ambulatório com queixa de disfonia, tosse, ardência, pigarro e necessidade de limpar a garganta, com início há quatro meses. Também refere placas brancas em mucosa oral. Paciente asmático, em uso de propionato de fluticasona há seis meses. Etilista social. À laringoscopia indireta, observa-se mucosa edemaciada, com presença de placas esbranquiçadas esparsas. Quais as hipóteses diagnósticas e qual a conduta para o caso?

27. J.L.A, 32 anos, sexo masculino, pedreiro, natural e procedente de Regeneração-PI. Foi encaminhado ao serviço de Otorrinolaringologia do HU-UFPI por quadro de disfonia há um mês, associada à tosse persistente, disfagia, perda ponderal de cinco quilos em um mês e febre vespertina. É tabagista, etilista e teve contato com paciente bacilífero há um ano. Ao exame físico está em estado geral comprometido e bastante emagrecido. Qual principal hipótese diagnóstica? Quais os exames complementares necessários para o esclarecimento do caso? Qual o principal diagnóstico diferencial? Caso sua hipótese diagnóstica inicial seja confirmada, qual o tratamento será instituído para o paciente?

28. J.L.S, 29 anos, masculino, trabalhador rural, natural e procedente de Santana do Piauí-PI, tabagista há 15 anos e etilista há 11 anos. Queixa-se de disfonia há quatro meses e emagrecimento (10 kg em 3 meses). Nega contato com pacientes portadores de tuberculose. Cite três possíveis diagnósticos. Quais os exames complementares necessários e o que se espera encontrar em cada um de acordo com a hipótese diagnóstica mais provável?

29. P.L.N, masculino, 53 anos, agricultor, tabagista 10 maços/anos. Queixa-se de disfonia constante há nove meses. Nega disfagia, dispneia, tosse, febre e emagrecimento. A principal hipótese diagnóstica é blastomicose, cite os achados esperados nos exames complementares.

30. P.C.D., 25 anos, sexo feminino, estudante, natural e procedente de Teresina-PI. Vem ao ambulatório da otorrinolaringologia com queixa de disfonia, com duração de um mês. Tabagista e etilista há seis anos. Após investigação, a paciente foi diagnosticada com laringite crônica inespecífica, secundária ao consumo excessivo de álcool e cigarro. Qual a terapêutica ideal para o paciente e quais as orientações pertinentes ao caso?

RESPOSTAS E COMENTÁRIOS

1) **A resposta é a).** A tuberculose laríngea desenvolve-se normalmente por contaminação direta da tuberculose pulmonar bacilífera. Secreções ricas em bacilo determinam a inoculação direta na mucosa da laringe. As formas de contaminação hematogênica e linfática são consideradas raras, bem como a forma primária laríngea (CALDAS NETO et al., 2011).

2) **A resposta é a).** O comprometimento laríngeo da hanseníase inicia-se na epiglote e segue para as pregas vocais. Outras regiões acometidas são os ligamentos ariepiglóticos, aritenoides e pregas vestibulares (CALDAS NETO et al., 2011).

3) **A resposta é c).** A tuberculose tem sido relatada como a causa mais frequente de lesão granulomatosa da laringe. Secreções ricas em bacilo determinam a inoculação direta na mucosa laríngea por contaminação da tuberculose pulmonar. As manifestações laríngeas da candidíase são: enantema (forma aguda atrófica), placas esbranquiçadas esparsas (forma pseudomembranosa) e vegetantes (forma hiperplásica). A laringite crônica por leishmaniose é vista com maior frequência no andar supraglótico, de preferência na epiglote, ligamentos ariepiglóticos e aritenoides; seu diagnóstico também é feito com a intradermoreação de Montenegro. A granulomatose de Wegener cursa com estenose da região subglótica (CALDAS NETO et al., 2011; PANKHURST, 2013).

4) **A resposta é c).** O diagnóstico diferencial de tuberculose laríngea deve ser feito com outras granulomatoses laríngeas (lues, sarcoidose, infecções fúngicas), bem como neoplasia e granulomatose de Wegener. Deve-se lembrar sempre da possível associação com outras doenças, por exemplo, tuberculose e neoplasia ou tuberculose e hanseníase (CALDAS NETO et al., 2011).

5) **A resposta é c).** A paracoccidioidomicose é adquirida pela inalação dos esporos do fungo, atinge o pulmão e se multiplica, o que constitui a infecção primária. Do pulmão ocorre disseminação linfo-hematogênica para outros locais, como a laringe (CALDAS NETO et al., 2011; COSTA et al., 2013).

6) **A resposta é b).** Na tuberculose laríngea, os achados clínicos mais comuns são disfonia progressiva, dor e disfagia. Nem sempre sintomas sistêmicos estão presentes (CALDAS NETO et al., 2011; JINDAL et al., 2016).

7) **A resposta é a).** O diagnóstico de certeza da lesão laríngea é obtido pela identificação do agente no exame histopatológico. Além de encontrar o parasita, o anatomopatológico é útil para descartar a associação com outras afecções, como tuberculose e carcinoma (CALDAS NETO et al., 2011; COSTA et al., 2013).

8) **A resposta é a).** A leishmaniose causa lesões úlcero-granulomatosas, que podem atingir toda a laringe ou apenas determinados setores, com predileção para a supraglote. Lesões nasais precedem o acometimento laríngeo. A causa mais comum de lesões granulomatosas em laringe é a tuberculose. A leishmaniose laríngea tem como diagnóstico diferencial o carcinoma de laringe, assim como pode ocorrer concomitantemente a ele. Para seu diagnóstico é necessário a visualização da lesão pela

videolaringoscopia e a realização de um anatomopatológico. A leishmaniose americana tem predileção pela infecção primária cutânea, a laringe é um órgão raramente acometido (PILTCHER et al., 2015).

9) **A resposta é d).** Nas laringites crônicas a queixa mais frequente é a disфония, que inicialmente se apresenta de forma intermitente. A intensidade dos sintomas depende da localização e da extensão das lesões laríngeas (CALDAS NETO et al., 2011).

10) **A resposta é a).** Na laringoscopia de pacientes com tuberculose, encontram-se achados heterogêneos que incluem edema, hiperemia, lesões exofíticas e ulcerações. A tuberculose laríngea atinge, preferencialmente, a glote. O processo inflamatório por DRGE atinge, com maior frequência, a região posterior da laringe. A sífilis secundária também pode ter acometimento laríngeo. A intradermorreação de Mitsuda é utilizada para o diagnóstico de hanseníase laríngea (PILTCHER et al., 2015).

11) **A resposta é b).** O quadro clínico e as características epidemiológicas das laringites crônicas infecciosas e do câncer laríngeo são bastante semelhantes, é de suma importância descartar esse diagnóstico (PILTCHER et al., 2015).

12) **A resposta é a).** Pacientes que apresentam queixa clínica de disфония com duração superior a duas semanas ou aqueles em que há suspeita de lesão laríngea, devem ser submetidos à laringoscopia e investigação diagnóstica para descartar patologias malignas, doenças específicas ou lesões benignas da laringe (PILTCHER et al., 2015).

13) **A resposta é e).** Os achados de laringoscopia na histoplasmose são granulomas na supraglote. Lesões eritematosas de mucosa e pequenos abscessos, além de úlceras recobertas por membrana acinzentada ou fibrose cicatricial são achados da blastomicose (PILTCHER et al., 2015).

14) **A resposta é b).** A biópsia de paracoccidiodomicose revela fungo birrefringente com aspecto de “roda em leme”. Na leishmaniose é realizada a reação de Montenegro, isolamento do agente no histopatológico e sorologia positiva. É essencial realizar sorologia para o diagnóstico de sífilis laríngea. Na histoplasmose, é de suma importância realizar biópsia e isolamento do microrganismo em cultura ou exame histopatológico; o teste cutâneo indica apenas exposição presente ou pregressa. A coloração utilizada na rinosporidiose é a May Grunwald (PILTCHER et al., 2015).

15) **A resposta é c).** Pela anamnese, verifica-se que estes pacientes se apresentam com o estado geral bastante comprometido, emagrecidos, queixando-se de rouquidão, anorexia, disfagia ou odinofagia. Também na história clínica há referência a episódios febris vespertinos. A monocordite e o fibrotuberculoma ocorrem na fase fibrótica, com poucos bacilos. Os sintomas são menos intensos que nas neoplasias e na laringoscopia encontra-se mucosa pálida e reflexos faríngeos exacerbados. A monocordite infiltra a corda vocal em toda sua totalidade e o restante da laringe apresenta-se normal (CALDAS NETO et al., 2011; JINDAL et al., 2016).

16) **A resposta é c).** Uma radiografia de tórax mostra uma tuberculose fibrosa, sinal este que pressupõe uma tuberculose laríngea, mas não é patognomônico, pois câncer de

laringe pode evoluir concomitantemente com uma tuberculose pulmonar. O fibrotuberculoma já é uma forma pseudotumoral de diagnóstico mais difícil, mesmo quando se constata uma lesão pulmonar. A biópsia é o principal instrumento para o diagnóstico diferencial de tuberculose e câncer laríngeo. As lesões internas da laringe têm predileção pelo terço posterior das cordas vocais, as quais apresentam alterações de motilidade e mobilidade (CALDAS NETO et al., 2011; JINDAL et al., 2016).

17) **A resposta é e).** Como meio de diagnóstico, temos a intradermoreação de Montenegro, também utilizada para avaliar a evolução da doença, e o exame anatomopatológico. Na leishmaniose, o exame anatomopatológico nem sempre é conclusivo, pela dificuldade na identificação da leishmania no interior das células (CALDAS NETO et al., 2011).

18) **A resposta é a).** Na laringe, duas localizações chamam mais a atenção e poderiam ser confundidas com um câncer: a goma sífilítica do ligamento ventricular e a infiltração da região subglótica. A localização da goma no ligamento ventricular é bem mais frequente do que ao nível das cordas vocais. O erro no diagnóstico com um câncer se fará, sobretudo, no período pré-ulceroso. Na laringoscopia direta vemos, sob as cordas, uma saliência muito mais vermelha que no câncer. O diagnóstico se baseia na evolução mais rápida, na coloração e tendência à ulceração e edema da mucosa. As lesões sífilíticas também ocorrem na fase secundária da doença; é imprescindível a realização de sorologia para a confirmação diagnóstica (CALDAS NETO et al., 2011).

19) **A resposta é b).** A infecção por blastomicose ocorre pela cavidade bucal e orofaringe, ou seja, vias aéreas superiores, porém algumas lesões podem ser encontradas somente na laringe e, por não estarem presentes nos locais habituais de inoculação, dificultam o diagnóstico (CALDAS NETO et al., 2011; FENWICK et al., 2019).

20) **A resposta é d).** Os sintomas mais frequentes das laringites crônicas inespecíficas é disfonia, que inicialmente se apresenta de forma intermitente, excessiva produção de muco, dispneia, tosse crônica, necessidade de limpar a garganta, fadiga vocal e dor de intensidade variável. A intensidade dos sintomas depende da localização e da extensão das lesões laríngeas. As laringites crônicas inespecíficas promovem hipertrofia e metaplasia epitelial, são mais comuns em homens, estão associadas à carga tabágica e à duração do hábito de fumar e, somente em alguns casos, é necessária realização de biópsia e histopatológico (CALDAS NETO et al., 2011).

21) **A resposta é a).** O exame padrão ouro para o diagnóstico de refluxo laringofaríngeo (RLF) é a pHmetria 24 horas. Em caso de refluxo ácido fraco e refluxo não ácido, utiliza-se a impedanciometria intraluminal multicanal. Pacientes com RLF tem baixa incidência de esofagite endoscópica. Dessa forma, a endoscopia digestiva alta deve ser realizada em pacientes que não respondem ao tratamento clínico ou que tenham outras indicações, como suspeita de esôfago de Barret ou sintomas de DRGE (CALDAS NETO et al., 2011; SIRIN et al., 2019).

22) **A resposta é c).** Um dos efeitos colaterais mais comuns no uso contínuo de corticoides inalatórios é a disfonia. Quando presente é de intensidade variável, começando um mês após o início do uso do medicamento. As alterações na mucosa da

laringe demoram mais tempo a aparecer. Os corticoides inalatórios também podem causar disфонia devido à miastenia dos músculos adutores das pregas vocais (CALDAS NETO et al., 2011).

23) **A resposta é e).** A fase terciária tem predileção pelo comprometimento de epiglote e parte posterior da laringe. As lesões dessa fase podem apresentar um polimorfismo acentuado, podendo coexistir lesões de diversos estágios evolutivos. Os quatro tipos de lesões descritos são goma, goma ulcerada, infiltração e hiperplasia (CALDAS NETO et al., 2011).

24) **A resposta é c).** A reação inflamatória granulomatosa é encontrada em um número restrito de doenças, algumas com alta incidência em nosso meio, assim, o reconhecimento de um padrão granulomatoso em uma amostra tecidual é muito importante, pois restringe o leque de hipóteses diagnósticas. A laringite tuberculosa na infância tem como manifestação mais frequente o comprometimento de vias aéreas superiores, com o quadro clínico de estridor e dispneia, o que difere do quadro dos adultos. O acometimento da hanseníase tem caráter descendente, da epiglote às pregas vocais e sua sintomatologia é voz áspera, tosse não produtiva e sensação de corpo estranho. A sintomatologia inicial da candidíase laríngea é a disфонia e varia de acordo com a região laríngea acometida (CALDAS NETO et al., 2011; JINDAL et al., 2016; PANKHURST, 2013).

25) A principal hipótese diagnóstica é laringite por refluxo laringofaríngeo (RLF), decorrente da doença do refluxo gastroesofágico (DRGE). A conduta é realizar uma pHmetria de 24 horas, exame padrão ouro para diagnóstico de RLF e, caso se confirme a hipótese, iniciar o tratamento com inibidores da bomba de prótons e orientar a paciente quanto a mudanças na dieta e nos hábitos de vida (CALDAS NETO et al., 2011; SIRIN, 2019).

26) As hipóteses diagnósticas são laringite crônica inespecífica e candidíase laríngea, pelo uso contínuo de corticosteroides inalatórios. A conduta é fazer alterações no tratamento da asma, suspendendo o corticoide, se possível, prescrever antifúngicos para o tratamento da candidíase oral e faríngea e orientar o paciente a realizar bochechos após o uso do inalante, para prevenir a candidíase faríngea e minimizar os outros sintomas. (CALDAS NETO et al., 2011; PANKHURST, 2013).

27) A principal hipótese diagnóstica para o caso é tuberculose laríngea, pela história clínica dos pacientes, contato com paciente bacilífero e pelo estado geral comprometido. De início, é necessário realizar videolaringoscopia, na qual podem ser visualizadas lesões nodulares, exofíticas, com áreas de ulceração, hiperemia, edema e monocordite; radiografia de tórax, que pode ser observada cavitação em ápice pulmonar; teste de PPD; sorologia para HIV, cultura para BAAR e laringoscopia direta com biópsia e histopatológico, no qual se espera encontrar processo granulomatoso tuberculoide. O principal diagnóstico diferencial é de carcinoma de laringe, pois o quadro clínico é semelhante e compartilham os mesmos fatores de risco. A terapêutica a ser instituída é a recomendada pelo Ministério da Saúde, com Isoniazida (H), Pirazinamida (Z), Etambutol (E) e Rifampicina (R), os quatro são utilizados nos primeiros dois meses e RH por quatro meses, totalizando seis meses de tratamento (PILTCHER et al., 2015; CALDAS NETO et al., 2011; MINISTÉRIO DA SAÚDE, 2019).

28) As principais hipóteses diagnósticas são paracoccidioidomicose, tuberculose e carcinoma de laringe. Na videolaringoscopia espera-se encontrar lesão úlcero-vegeto-infiltrativa em pregas vocais. No exame histopatológico, realizado após biópsia por laringoscopia direta, espera-se encontrar processo granulomatoso com fungos compatíveis com *Paracoccidioides brasiliensis*. Numa tomografia computadorizada de tórax espera-se encontrar cavitações com nódulos em ápice pulmonar compatíveis com processo granulomatoso crônico (COSTA et al., 2013).

29) Deve ser solicitado radiografia de tórax, que deve estar sem alterações; videolaringoscopia, na qual podem ser encontradas lesões eritematosas de mucosa, pequenos abscessos e ulcerações de mucosa recoberta por membrana acinzentada ou fibrose cicatricial. Na biópsia com isolamento do microrganismo e exame histopatológico, espera-se encontrar necrose tecidual com processo inflamatório agudo, microabscessos e hiperplasia pseudoepiteliomatosa (PILTCHER et al., 2015).

30) Em geral, a simples eliminação dos fatores de risco é suficiente para resolver os casos em que ainda não ocorreram grandes alterações epiteliais. É importante orientar a paciente a procurar ajuda especializada para o tratamento do etilismo e do tabagismo e retornar ao otorrinolaringologista para seguimento com laringoscopia, pois algumas alterações epiteliais surgem após o aparecimento dos sintomas (CALDAS NETO et al., 2011).

REFERÊNCIAS BIBLIOGRÁFICAS

BRASIL. Ministério da Saúde. Secretaria de Vigilância em Saúde. Departamento de Vigilância Epidemiológica. **Manual de recomendações para o controle da tuberculose no Brasil**. Brasília: Ministério da Saúde, 2019. 364 p.

COSTA, C. C. GUIMARÃES, V. C. REBUOÇAS, M. N. FERNANDES E. J. M. Paracoccidioidomycosis of the larynx: Cases Report. **Braz J Otorhinolaryngol**. 2013;79(6):790.

Disponível em: http://www.scielo.br/scielo.php?pid=S1808-86942013000600790&script=sci_arttext&tlng=en. Acesso em: 28/09/2019

FENWICK A.J.;MCKITTRICK N.D.,ZHANG S.X. The Brief Case: Laryngeal Blastomycosis Involving a Vocal Cord Implant. **J Clin Microbiol**. 2019 Oct 23;57(11). Disponível em: <https://jcm.asm.org/content/57/11/e00409-19.long>. Acesso em: 14/04/2020

HACHYIA. A, TSUJI; D.H. Disfonias orgânicas. In: PILTCHER, Otávio B. et al. **Rotinas em Otorrinolaringologia**. Porto Alegre: Artmed, 2015.

JINDAL S. K. JINDAL A. AGARWAL R. Upper Respiratory Tract Tuberculosis. **Microbiol Spectr**. 2016 Nov;4(6). doi: 10.1128/microbiolspec.TNMI7-0009-2016. Disponível em: <https://www.asmscience.org/content/journal/microbiolspec/10.1128/microbiolspec.TNMI7-0009-2016>. Acesso em: 14/04/2020.

MONTEIRO, E. L.C; CAPASSO,R; PEREIRA,P,H,M. Laringites agudas e crônicas inespecíficas. SILVA. L, KLAUTAU. G. B. COSTA. H. O. O. FUGITA. R. R. Laringites específicas. In: CALDAS NETO, Silvio et al. **Tratado de Otorrinolaringologia**, v.2. 2 ed. São Paulo: Roca, 2011.

PANKHURST CL. Candidiasis (oropharyngeal). **BMJ Clin Evid**. 2013; 2013:1304. Published 2013 Nov 08. Disponível em: <https://www.ncbi.nlm.nih.gov/pmc/articles/PMC3821534/> Acesso em: 07/04/2020

SIRIN, S., Öz, F. Laryngopharyngeal reflux concept: what is known and what should we focus on?. **Braz. j. otorhinolaryngol.**, São Paulo, v. 85, n. 2, p. 133-135, Abr. 2019. Disponível em: http://www.scielo.br/scielo.php?script=sci_arttext&pid=S1808-86942019000200133. Acesso em: 29/09/2019.

CAPÍTULO XL - DISFONIAS

Luciana Almeida Moreira da Paz Oliveira
Luan George Lima Xavier
Alice Mayra Carvalho e Silva
DOI-Capítulo: 10.47538/AC-2021-10.40

QUESTÕES

1. Os distúrbios psicogênicos da fonação se constituem em distúrbios do comportamento vocal causados por estresse psicossocial, na ausência de alterações estruturais e neurológicas da laringe e estão incluídos na classificação dos transtornos de comportamento da CID-10. Sobre o quadro de sonoridade intermitente, responda:

- Quadro que evidencia a ausência de voz na função da fala, preservação das funções vegetativas com voz presente.
- Casos caracterizados pela emissão alternada em dois tipos de registros vocais (podendo ser peito e cabeça, peito e falsete) sem relação com o discurso e sem a consciência do paciente sobre o seu desvio fonatório.
- Manifestação em que o paciente apresenta disfonia nas primeiras horas da manhã e que vai cessando ao longo do dia, caracterizando o quadro intermitente.
- Quadros que se manifestam com a alternância surdo-sonoro em pequenas unidades de fala (sílabas e palavras), passando a impressão de que a laringe “liga e desliga”, ou alternância de trechos áfonos durante uma conversação.
- Quadro típico de agudização da voz em situações de perigo.

2. Sobre a incidência e a prevalência das disfonias, responda:

- São mais frequentes nas crianças do que nos adultos
- As disfonias funcionais são mais prevalentes em homens.
- O registro em mulheres é raro.
- A incidência de disfonia psicogênica é, em média, de 5% do total das disfonias funcionais e entre 1,7 e 3,8% do total das disfonias, prevalecendo em mulheres.
- Para cada caso em uma mulher, são registrados outros 10 casos em homens, segundo estimativas.

3. (CEPERJ - 2018) A segunda causa mais comum de estridor laríngeo inspiratório no lactente é:

- Laringomalácia.
- Paralisia de prega vocal.
- Estenose subglótica.
- Membrana ou diafragma laríngeo.
- Refluxo faringolaríngeo.

4. (EBSERH/HUAP-UFF - 2016) As disfonias funcionais estruturais decorrem de variações anatômicas não ideais para a fonação usual. Podem ser causadas por alterações estruturais laríngeas, que são as chamadas alterações estruturais mínimas definidas como pequenas alterações de configuração, com impacto apenas na fonação, quando existente. Entre as alterações estruturais mínimas, não se inclui:

- a) Assimetrias laríngeas.
- b) Ponte de mucosa.
- c) Microdiafragma.
- d) Sulco vocal.
- e) Pólipos.

5. As infecções de vias aéreas superiores têm grande importância clínica por conta da sua alta prevalência na população. Estima-se que uma criança tenha em média 6 a 9 resfriados por ano. Algumas delas evoluem com inflamação da mucosa das pregas vocais, ocasionando os casos de laringite aguda, que são importantes causadoras de disfonias na população. Apesar das laringites agudas, assinale a opção incorreta:

- a) O tratamento inicial envolve repouso vocal, analgésicos simples e hidratação.
- b) O tratamento inicial requer a pronta antibioticoterapia de amplo espectro em todos os casos, para frustrar o patógeno enquanto os exames de cultura não ficam prontos.
- c) Os principais agentes envolvidos são os vírus, em especial os rinovírus.
- d) A doença geralmente tem curso autolimitado, com a queixa de disфонia desaparecendo em até 1 semana.
- e) A laringite bacteriana deve ser descartada.

6. A papilomatose laríngea são lesões tumorais benignas secundárias à infecção pelo papiloma vírus humano (HPV). É considerada a neoplasia benigna mais comum da laringe – podendo provocar quadros de disфонia. A respeito dessa doença, assinale a alternativa errada

- a) O quadro típico é de disфонia progressiva com o crescimento da lesão, que pode ainda gerar obstrução da via aérea, provocando estridor e insuficiência respiratória.
- b) É caracterizada por lesões exofíticas friáveis, pediculadas ou sésseis. Possui caráter recidivante.
- c) A transmissão vertical não tem importância epidemiológica no número de casos da doença.
- d) O tratamento é cirúrgico. A alternativa para aqueles pacientes com resposta pobre ao tratamento cirúrgico é o interferon-alfa.
- e) É causada principalmente pelos subtipos 6 e 11 do HPV.

7. (Pref. Bocaiuva/MG - 2016) N.O.T., sexo feminino, apresenta disфонia há 6 meses. Procurou o serviço de ORL, e o médico solicitou exame de videotelaringoscopia para o diagnóstico da causa da disфонia. Esse quadro pode ser determinado por:

I - Nódulos vocais que são protuberâncias bilaterais quase sempre simétricas, que se localizam na extremidade livre das pregas vocais, cujo tratamento principal é a fonoterapia.

II - Granulomas laríngeos frequentemente relacionados à intubação orotraqueal prolongada, refluxo gastroesofágico, tosse crônica ou trauma laríngeo prévio, cujo tratamento depende da causa de origem.

III - Papilomas, que são lesões localizadas difusamente na laringe, com etiologia viral (HPV) e com caráter recidivante, cujo tratamento é cirúrgico.

IV - Cistos que são lesões intracordais, geralmente unilaterais, mais rígidos que os nódulos, cujo tratamento é quase sempre cirúrgico.

É CORRETO(a):

- a) II, III e IV, apenas.

- b) I, II e IV, apenas.
- c) I e II, apenas.
- d) I, II, III e IV.
- e) Nenhuma está correta.

8. O estridor laríngeo inspiratório no lactente é um importante sinal semiológico e pode ser um forte preditor para estenose subglótica pós intubação. Dentre os fatores abaixo, qual não favorece a ocorrência desta patologia pós intubação?

- a) A composição e o tamanho do tubo endotraqueal.
- b) A duração da intubação.
- c) A agitação do paciente enquanto intubado.
- d) Problemas que predisõem os pacientes a danos às mucosas (por exemplo, refluxo extraesofágico e lesão das vias aéreas).
- e) Estado nutricional do paciente.

9. (OBJETIVA/Pref. Passa Quatro/MG - 2016) Paciente feminina, 52 anos, chega à consulta médica referindo quadro gripal há uma semana, que evoluiu para disфонia e tosse intensa, com piora ao final do dia. Relata que é tabagista há 20 anos e nega sintomas semelhantes anteriormente. Realizado exame laringoscópico que evidenciou discreto abaulamento no terço anterior das cordas vocais, com superfície lisa, esbranquiçada e mobilidade simétrica. Diante desse quadro clínico, assinalar a alternativa que apresenta a principal hipótese diagnóstica para essa paciente:

- a) Pólipos vocais.
- b) Laringite viral.
- c) Nódulos vocais.
- d) Carcinoma invasor.
- e) Laringite fúngica.

10. O que predomina na anamnese nos quadros suspeitos de disфонia psicogênica?

- a) Serem de início agudo.
- b) Raramente ocorrerem em homens.
- c) Relutância do paciente em responder às perguntas.
- d) Voz predominantemente soprosa.
- e) Todas as alternativas anteriores estão corretas.

11. Durante a videolaringoestroboscopia, predomina (m) o (s) seguinte (s) achado (s) durante um quadro de afonia de conversão:

- a) Intensos sinais de doença do refluxo faringolaríngeo.
- b) Imobilidade das pregas vocais.
- c) Hiperemia difusa das pregas vocais.
- d) Fenda triangular em toda a extensão.
- e) Abscesso nas pregas vocais.

12. Em se tratando dos distúrbios de disфонia psicogênicos, o paciente deve ter sempre apoio emocional por parte do médico, porém é imperioso o tratamento:

- a) Farmacológico com fármacos psicoativos.
- b) Farmacológico com fármacos anticolinérgicos.
- c) Farmacológico com inibidores da bomba de prótons (IBP).

- d) Tratamento com fonoterapia.
- e) Nenhuma das anteriores está correta.

13. Entre as causas de disfonias organofuncionais, lesões bilaterais (ambas pregas vocais), entre o 1/3 médio e o anterior na junção, associadas a fenda fonatória triangular médio-posterior, em pacientes do sexo feminino, são:

- a) Pólipos.
- b) Granulomas.
- c) Nódulos.
- d) Cistos.
- e) Edema de Reinke.

14. Em se tratando das causas de disfonias organofuncionais, o edema de Reinke tem associação mais frequente com qual dos agentes causadores listados?

- a) Sexo feminino.
- b) Hipotireoidismo.
- c) Tabagismo.
- d) Refluxo gastroesofágico.
- e) Alergia.

15. Em se tratando das causas de disfonias organofuncionais, o tratamento para pólipo de prega vocal com um mês de evolução e importante comprometimento vocal é:

- a) Fonoterapia.
- b) Anti-inflamatório não-esteróide.
- c) Anti-histamínicos.
- d) Corticoide.
- e) Cirurgia.

16. Sobre a epidemiologia das disfonias orgânicas, responda:

- I. Os nódulos de pregas vocais e o edema de Reinke são lesões mais comuns nas pacientes do sexo feminino.
- II. Lesões fonotraumáticas não ocorrem em indivíduos expostos ao abuso vocal.
- III. Os pólipos são mais frequentes nos homens.

- a) I e II estão corretas.
- b) I e III estão corretas.
- c) II e III estão corretas.
- d) Todas estão corretas.
- e) Todas estão erradas.

17. Sobre a fisiopatologia das lesões organofuncionais causadoras de disфонia, responda:

- I. As lesões organofuncionais afetam, em geral, a camada superficial da lâmina própria, responsável pela perpetuação da onda mucosa e, desse modo, pela qualidade da fonação.
- II. Comorbidades como asma, tabagismo e rinite podem estar relacionadas ao surgimento de lesões benignas nas pregas vocais devido à soma de efeitos inflamatórios.
- III. Geralmente, as alterações, a nível histológico, nas lesões organofuncionais, apresentam muita semelhança. A distinção fica a cargo dos aspectos macroscópicos e história clínica.

- a) Somente I e II estão corretas.
- b) Somente I e III estão corretas.
- c) Somente II está correta.
- d) Todas estão corretas.
- e) Todas estão erradas.

18. Sobre disfonias organofuncionais, responda:

I. São distúrbios que podem ser definidos como alterações na qualidade da fonação ocasionadas por lesões benignas nas pregas vocais, advindas de comportamento vocal inadequado.

II. São alterações que requerem tratamento psicológico apenas.

III. Nódulos, pólipos e edema de Reinke são as lesões benignas mais comuns.

- a) Todas estão corretas.
- b) Todas estão erradas.
- c) I e III estão corretas.
- d) I e II estão corretas.
- e) II e III estão corretas.

19. (Prefeitura Municipal de Rio Novo – 2019) Assinale a alternativa que se refere à disfonia orgânica.

a) Trata-se de um distúrbio do comportamento vocal, ou seja, uma alteração provocada pelo próprio uso da voz. Pode ser decorrente do uso inadequado/abusivo da voz, inaptações vocais e alterações psicogênicas.

b) É um distúrbio de voz causado por movimentos involuntários de um ou mais músculos da laringe ou do aparelho vocal.

c) São aquelas que apresentam uma alteração anatômica nas pregas vocais. Existem vários tipos de alterações anatômicas, veremos algumas: nódulo, pólipo, paralisia de pregas vocais, câncer, cisto.

d) Principal forma de tratamento é o acompanhamento psicológico.

e) Nenhuma das alternativas.

20. (Prefeitura Municipal de São José– 2019) As disfonias funcionais são alterações que se relacionam com o comportamento vocal dos sujeitos e podem, segundo Behlau e colaboradores (2008), ter três causas distintas, a saber: 1-primárias por uso incorreto da voz, 2-secundárias por inaptações vocais e 3-por alterações psicogênicas. Acerca das disfonias funcionais, leia as afirmativas abaixo e, após, assinale a alternativa correta:

I. Disfonias funcionais por uso incorreto da voz podem acontecer por falta de conhecimento vocal e por modelo vocal deficiente.

II. Assimetrias laríngeas, fusão laríngea posterior incompleta e desvios na proporção glótica são exemplos de disfonias funcionais causadas por inaptações anatômicas.

III. Disfonias funcionais secundárias por inaptações vocais devem ocorrer apenas em decorrência de incoordenação pneumofônica.

IV. Disfonia da muda vocal é um tipo de disfonia funcional psicogênica.

Assinale a alternativa que apresenta as assertivas corretas de cima para baixo:

- a) Apenas as assertivas I e II estão corretas.
- b) Apenas as assertivas III e IV estão corretas.
- c) Apenas as assertivas I, II e IV estão corretas.

- d) Apenas as assertivas II, III e IV estão corretas.
- e) Todas estão erradas.

21. (Prefeitura Municipal de Aracruz - 2019) “Eu gosto da minha voz rouca... Os outros também gostam. Eu vim aqui por causa da dificuldade de respirar, essa chiadeira..., mas não quero operar. Só opero se for grave. Imagina se a minha voz muda!” O relato acima foi feito por uma paciente do sexo feminino, 45 anos, tabagista, com uso intenso da voz e abusos vocais variados, resultando em uma voz disfônica, predominantemente rouca e qualidade vocal de frequência grave. Levando-se em consideração os dados acima, podemos afirmar que a paciente apresenta uma lesão caracterizada como:

- a) Pólipo.
- b) Granuloma.
- c) Leucoplasia.
- d) Edema de Reinke.
- e) Úlcera de contato.

22. (Prefeitura Municipal De Fortaleza Dos Nogueiras - 2019) Disfonia é um distúrbio de comunicação, caracterizado pela dificuldade na emissão vocal, apresentando um impedimento na produção natural da voz. As disfonias orgânicas são aquelas que apresentam uma alteração anatômica nas pregas vocais. Acerca dessas alterações anatômicas, assinale a alternativa correta:

- a) Pólipos: são tumores benignos nas pregas vocais, podem ter sua origem no mau uso da voz. Apresentam-se como lesões esbranquiçadas, em torno da borda livre na junção do terço médio de ambas as pregas vocais, que, ao entrarem em contato durante a fonação, assumem a silhueta de um "beijo".
- b) Paralisia das pregas vocais: ocorre em virtude de uma lesão nervosa, pode atingir uma prega vocal ou ambas. Isso pode acontecer por alterações cerebrais, alterações cardíacas ou tumores.
- c) Nódulos: é uma formação não cancerosa que se desenvolve nas pregas vocais podendo ser de origem alérgica, pelo uso excessivo e incorreto da voz, pelo hábito de fumar e em situações de sinusite, bronquite ou refluxo esofágico.
- d) Cisto: é um tumor maligno que se localiza nas pregas vocais. Ocorre com maior frequência em fumantes.
- e) Cisto: é um tumor maligno que ocorre com mais frequência entre as mulheres.

23. (Prefeitura Municipal de Pastos Bons - 2019) Acerca dos distúrbios vocais e disfonia, assinale a alternativa INCORRETA:

- a) Uma disfonia representa qualquer dificuldade na emissão vocal que impeça a produção natural da voz. Essa dificuldade pode se manifestar por meio da rouquidão e falta de volume e projeção da voz.
- b) Os principais tipos de lesões orgânicas resultantes das disfonias funcionais são: nódulos, pólipos e edemas das pregas vocais. Estas três alterações da mucosa da prega vocal têm como característica comum, o fato de representarem uma resposta inflamatória da túnica mucosa a agentes agressivos.
- c) Os pólipos relacionam-se com o uso da voz, normalmente são localizados e agudos e o tratamento é medicamentoso ou através de repouso vocal.

- d) O efeito primário das infecções das vias aéreas superiores tem efeito direto sobre a faringe e a laringe, podendo provocar irritação e edema das pregas vocais. Estes processos infecciosos podem gerar atividades danosas, como o pigarro e a tosse.
- e) Os nódulos nas pregas vocais se concentram no terço anterior e médio.

24. (Comissão Permanente de Vestibular – UFSC - 2017) Identifique se as afirmativas abaixo, referentes às disfonias por câncer de cabeça e pescoço, são verdadeiras (V) ou falsas (F) e assinale a alternativa que apresenta a sequência correta, de cima para baixo.

A conduta de cada caso depende da natureza, da localização e do estadiamento do tumor.

A cavidade oral também é responsável por características ressonantis da voz. No câncer da cavidade oral, a voz pode ficar hipernasal ou desvios articulatórios podem ocorrer.

No câncer de lábios, não existe impacto na deglutição nem na comunicação.

Na laringectomia parcial horizontal supraglótica, a fonte sonora está inalterada.

Na laringectomia parcial vertical subtotal, o foco da terapia deve ser a voz esofágica.

a) V – F – V – F – V.

b) F – F – V – V – V.

c) V – F – V – V – F.

d) V – V – F – V – F.

e) F – V – F – F – V.

25. Paciente do sexo feminino, 49 anos, tabagista, com história de abusos vocais variados, que resultam em uma voz disfônica, predominantemente rouca e qualidade vocal de frequência grave. Levando-se em consideração os dados supracitados, qual o diagnóstico provável para a paciente entre as lesões benignas da laringe?

26. O que caracteriza o quadro de afonia de conversão?

27. Um paciente de 25 anos de idade relata que, há cerca de uma semana, foi a um festival cultural e cantou e gritou muito, pois havia muita competição sonora, que o forçou a falar em intensidade mais forte. Desde então, apresenta disfonia constante. A videolaringoscopia mostra lesão em terço médio da prega vocal esquerda, de aspecto sésil avermelhada. Com base nesse caso hipotético, qual a provável lesão diagnosticada pelo médico e o tratamento padrão ouro?

28. Maria Helena, professora de uma escola do município de Aracaju/SE procurou um médico otorrinolaringologista relatando disfonia. Afirmou que costuma abusar muito de sua voz, pois costuma falar alto para chamar atenção dos alunos, ou mesmo tentando se sobressair no ambiente ruidoso da escola. Ao consultório, após a realização de uma laringoscopia, o médico encontra lesões bilaterais nas cordas vocais. Responda: de acordo com a história clínica, qual o diagnóstico provável, classificação entre as disfonias e o tratamento que deve ser instituído pelo médico?

29. Explique de que maneira a fonoterapia pode melhorar a função fonatória de um paciente que possui paralisia unilateral de prega vocal em localização paramediana.

30. Mulher de 73 anos, com rouquidão há três semanas, percebeu também dificuldade em tossir, relatando tosse ineficiente. À avaliação, foi constatada paralisia de corda vocal à direita. Com base no caso apresentado, disserte sobre o mecanismo provável da ineficiência da tosse.

RESPOSTAS E COMENTÁRIOS

1. **A resposta é d).** Como evidenciado pelo próprio significado de intermitente. O paciente alterna voz e silêncio em situações de estresse emocional. Enquanto as demais alternativas apresentam outros tipos de transtornos (PILTCHER et al., 2015).
2. **A resposta é d).** As disfonias são mais comuns nos adultos e entre eles, são mais prevalentes nas mulheres (PILTCHER et al., 2015).
3. **A resposta é c).** Em primeiro lugar aparece a laringomalácia, uma doença congênita e logo em seguida a estenose subglótica, a segunda principal causa – que tem como importante causa a manipulação da via aérea com procedimentos invasivos de longa duração (CALDAS NETO et al., 2011; RUTTER, 2014).
4. **A resposta é e).** Os pólipos estão dentro da categoria de doenças benignas e frequentemente provocam alterações estruturais macroscópicas podendo ser lesões pediculadas e de tamanho considerável e são provocadas principalmente por mau uso da voz após episódio agudo de fonotrauma, diferente das demais alternativas, que trazem alterações anatômicas congênitas que podem provocar quadros de disfonias (ECKLEY, C. A. et al., 2008; MORAES, 2015).
5. **A resposta é b).** As laringites agudas são frequentes causadoras de disфонia. São geralmente causadas por vírus, principalmente os rinovírus, mas também os adenovírus e picornavírus. O tratamento inicial é de suporte com hidratação e analgesia simples, aliado ao repouso vocal para evitar fonotrauma, e como a maioria dos casos têm etiologia viral, não se indica antibiótico para todos os pacientes na vigência de uma laringite aguda, embora a hipótese de laringite de etiologia bacteriana deva ser afastada pelo médico (PILTCHER et al., 2015).
6. **A resposta é c).** Os subtipos 6 e 11 são os principais envolvidos nessa neoplasia de caráter recidivante que apresenta lesões características como descritas em um dos itens da questão. O tratamento é a excisão da lesão e alternativamente o interferon. Embora seja uma doença rara, a disфонia progressiva e o risco de obstrução da via aérea são importantes e esse diagnóstico diferencial deve ser pensado diante de lesões laríngeas. A alternativa C está errada, essa doença tem como um dos principais fatores a transmissão vertical, principalmente entre mães jovens, dando à luz a seu primeiro filho em parto via vaginal. Estes são fatores importantes na transmissão do vírus que provoca a doença. (AALTONEN; RIHKANEN, 2002; MARTINS et al., 2008; PILTCHER et al., 2015).
7. **A resposta é d).** Todas as alternativas trazem doenças compatíveis com a clínica do paciente e suas respectivas características estão todas corretas (CALDAS NETO et al., 2011).
8. **A resposta é e).** Todos os demais fatores podem favorecer a lesão na subglote pela presença do tubo endotraqueal, principalmente os que dizem respeito ao tubo, como tamanho e material. O estado nutricional não tem influência (RUTTER, 2014).

9. **A resposta é b).** As alternativas A e C trazem lesões associadas ao fonotrauma, logo, incompatíveis com a história clínica. O padrão da lesão não fala a favor do carcinoma e tendo um quadro viral dias atrás, o mais provável é uma laringite viral (PILTCHER et al., 2015).
10. **A resposta é e).** Os episódios de disfonias psicogênicas surgem a partir de um estresse emocional, são mais comuns entre as mulheres, produz, predominantemente, voz soprosa e hesitação na comunicação com a voz (BERGAMINI, 2015).
11. **A resposta é d).** As alternativas A, C e E trazem alterações inflamatórias no aparelho fonador que não justificam a afonia citada. O exame, nesse caso, não é normal. A lesão na alternativa B produz, mais comumente, voz soprosa (MARTINS et al., 2014).
12. **A resposta é d).** Apenas a fonoterapia é um tratamento indispensável nos casos de disфонia psicogênica (PILTCHER et al., 2015).
13. **A resposta é c).** Caracteristicamente, os nódulos se apresentam como lesões simétricas, logo bilaterais e no terço anterior e médio das pregas (CIELO, 2011).
14. **A resposta é c).** O tabagismo é o principal fator atribuído ao edema de Reinke (CIELO et al., 2011).
15. **A resposta é e).** O padrão ouro para o tratamento de pólipos com acometimento vocal importante é a excisão cirúrgica (PILTCHER et al., 2015).
16. **A resposta é b).** As lesões fonotraumáticas são comuns em profissionais submetidos a abuso vocal como professores, cantores, etc.) (CIELO et al., 2011).
17. **A resposta é d).** Lesões fonotraumáticas costumam ser encontradas em indivíduos expostos ao abuso vocal, como professores e cantores. São muito comuns, ao contrário do que se afirma no item III (PILTCHER et al., 2015).
18. **A resposta é d).** Os tratamentos mais adequados para esses tipos de lesões de acometimento estrutural não passam por acompanhamento psicológico. A depender do caso, requerem fonoterapia ou até intervenções (CALDAS NETO et al., 2011).
19. **A resposta é c).** A e B tratam de características das disfonias funcionais. D traz como tratamento principal para uma disфонia orgânica o acompanhamento psicológico, o que não é o correto por ser um problema, como dito, orgânico (PILTCHER et al., 2015).
20. **A resposta é c).** As incoordenações pneumofônicas são uma entre as várias causas de disfonias secundárias, entre elas as causas psíquicas traumáticas (PILTCHER et al., 2015).
21. **A resposta é d).** Mulher de meia idade e tabagista com queixa de rouquidão é o protótipo do edema de Reinke, é muito prevalente nesse perfil (CALDAS NETO et al., 2011).

22. **A resposta é b).** Os pólipos são, na sua maioria, unilaterais, enquanto os nódulos, que se apresentam bilateralmente, não têm origem em processos alérgicos. Cistos não são tumores malignos (CIELO et al., 2011).

23. **A resposta é c).** O tratamento adequado é a ressecção cirúrgica da lesão (PILTCHER et al., 2015).

24. **A resposta é d).** O câncer de lábios impacta na deglutição e comunicação. O foco da laringectomia parcial vertical subtotal é a preservação da função fonatória fisiológica (DEDIVITIS et al., 2011; PILTCHER et al., 2015).

25. Edema de Reinke, muito comum em mulheres fumantes de meia idade (CALDAS NETO et al., 2011).

26. Quadro de disfonia psicogênica que apresenta uma qualidade vocal sussurrada acompanhada de tosse e pigarro sonoros (PILTCHER et al., 2015).

27. Pólipo de prega vocal, excisão cirúrgica. A associação entre trauma agudo por uso indevido da voz e os pólipos é muito forte (CALDAS NETO et al., 2011).

28. Nódulos de pregas vocais, disfonia organofuncional e fonoterapia e repouso vocal (CIELO et al., 2011).

29. A fonoterapia vai propiciar um processo adaptativo da prega vocal contralateral, que pode atingir uma posição mais medial para compensar o afastamento da prega vocal paralisada e assim provocar o fechamento completo da rima da glote e produzir os pulsos de ar efetivos que produzem a voz (PILTCHER et al., 2015).

30. No mecanismo da tosse, após a inspiração, é preciso que haja oclusão total da laringe para aumento da pressão intratorácica e logo em seguida a liberação da laringe com a subsequente saída brusca do ar nos pulmões, a tosse, per si. Como a paciente tem uma paralisia na prega direita, a oclusão completa da laringe fica prejudicada e o mecanismo da tosse é impedido, gerando uma tosse ineficiente e uma voz tipicamente soprosa, já que a abertura excessiva da prega, caso paralisada lateralmente (principalmente), vai proporcionar a passagem de muito ar pela glote durante a tentativa de fala (PILTCHER et al., 2015).

REFERÊNCIAS BIBLIOGRÁFICAS

- RUTTER, MJ. **Congenital laryngeal anomalies**. Braz J Otorhinolaryngol. 2014;80:533---9
- CALDAS NETO, Silvio et al. **Tratado de otorrinolaringologia**, volume 1: fundamentos. 2. ed. São Paulo: Roca, 2011. 4 v.
- CIELO, Carla Aparecida et al. **Lesões organofuncionais do tipo nódulos, pólipos e edema de Reinke**. Rev. CEFAC, São Paulo, v. 13, n. 4, p. 735-748, ago. 2011.
- DEDIVITIS, RA; et al. **Câncer de Laringe: Diagnóstico. Projeto Diretrizes**. Associação Médica Brasileira e Conselho Federal de Medicina, 2011.
- PILTCHER, Otávio B. et al. **Rotinas em Otorrinolaringologia**. Porto Alegre: Artmed, 2015.
- MORAES, Bruno Teixeira de. **Prevalência das alterações estruturais mínimas da laringe: influência sobre o conceito de prega vocal normal**. 2015. 41 f. Tese (Doutorado) - Escola Paulista de Medicina, Universidade Federal de São Paulo (UNIFESP), São Paulo, 2015.
- BERGAMINI, Marcela et al. **Estudo de caso: disfonia psicogênica**. Rev. CEFAC, São Paulo, v. 17, n. 1, p. 318-322, Feb. 2015.
- MARTINS, Regina Helena Garcia et al. **Disfonia psicogênica: diversidade de apresentações clínicas e vocais de uma série de casos**. Braz. j. otorhinolaryngol. São Paulo, v. 80, n. 6, p. 497-502, Dec. 2014.
- ECKLEY, C. A. et al. **Incidence of structural vocal fold abnormalities associated with vocal fold polyps**. Braz. j. otorhinolaryngol São Paulo, ed. 4, vol. 74, 2008. Disponível em: <http://oldfiles.bjorl.org/conteudo/acervo/acervo.asp?id=3695>
Acessado em: 10/05/2020.
- AALTONEN, L.M, RIHKANEN, H.V. **A Human papillomavirus in larynx**. **Laryngoscope**. 2002 Apr;112(4):700-7.
- MARTINS, Regina Helena Garcia et al. **Laryngeal papillomatosis: morphological study by light and electron microscopy of the HPV-6**. Rev. Bras. Otorrinolaringol. São Paulo, v. 74, n. 4, p. 539-543, Aug. 2008. Available from <http://www.scielo.br/scielo.php?script=sci_arttext&pid=S0034-72992008000400009&lng=en&nrm=iso>. access on 13 May 2020. <https://doi.org/10.1590/S0034-72992008000400009>.

CAPÍTULO XLI - PARALISIA DE PREGAS VOCAIS

Luciana Almeida Moreira da Paz Oliveira
Vinícius Ribeiro Escórcio
Luan George Lima Xavier
DOI-Capítulo: 10.47538/AC-2021-10.41

QUESTÕES

1. (UNIFESP 2016 - FONOAUDIOLOGIA) O sistema nervoso pode ser dividido em central (SNC) e periférico (SNP). O SNC inclui o cérebro e a medula, enquanto que o periférico inclui receptores sensoriais e os nervos. Alterações vocais podem ser derivadas de ambos os sistemas, o central e o periférico. São exemplos de alterações vocais neurológicas e periféricas, respectivamente:
 - a) Disfonia psicogênica e afonia.
 - b) Doença de Parkinson e paralisia do nervo laríngeo recorrente.
 - c) Fendas fusiformes e disfonia psicogênica.
 - d) Disfonia vestibular e traumatismo cranioencefálico.
 - e) Presbifonia e tremores nas pregas vocais.
2. (Fundatec 2017 - cirurgia geral/otorrino) Em relação à paralisia unilateral de prega vocal, é correto afirmar que:
 - a) Ocorre predominantemente em mulheres jovens.
 - b) A lesão do nervo vago ocorre predominantemente à direita.
 - c) Se manifesta por disfonia, com voz soprosa, rouca e fraca e acompanhada de fadiga vocal.
 - d) Há relação entre a posição da prega vocal paralisada e em qual trajeto do nervo vago ocorre a lesão.
 - e) Não há tratamento cirúrgico para corrigir a incompetência glótica.
3. (UNIFESP 2018 – Fonoaudiologia - Modificada) Paciente A.D.M., 45 anos, com diagnóstico de fibrose pulmonar, necessitou de internação em Unidade de Terapia Intensiva devido à insuficiência respiratória aguda. Após 16 dias de IOT (Intubação Orotraqueal), foi realizada a avaliação fonoaudiológica que diagnosticou qualidade vocal rouca soprosa, disfonia severa e disfagia grave para líquidos e líquidos espessados. Durante a realização de nasofibrolaringoscopia, foi verificada a presença de paralisia de prega vocal esquerda em posição paramediana e penetração/aspiração silenciosa para deglutição de líquidos e líquidos espessados. Neste paciente, as lesões de quais nervos cranianos podem justificar as alterações vocais e de deglutição, respectivamente?
 - a) Acessório e recorrente.
 - b) Laríngeo superior e laríngeo inferior.
 - c) Recorrente e laríngeo superior.
 - d) Laríngeo superior e acessório.
 - e) Recorrente e laríngeo inferior.
4. (Pref. Itaocara 2018- OTORRINO) A melhor abordagem para o diagnóstico de uma paralisia laríngea bilateral do nervo laríngeo recorrente é:

- a) Videolaringoscopia, videonasofibrolaringoscopia e tomografia computadorizada do crânio, tórax e pescoço.
- b) Videolaringoscopia, videonasofibrolaringoscopia, eletromiografia da laringe e endoscopia digestiva alta.
- c) Videolaringoscopia, tomografia computadorizada do crânio, tórax e pescoço e ultrassonografia da glândula tireoide.
- d) Videonasofibrolaringoscopia, eletromiografia da laringe e tomografia computadorizada do crânio, tórax e pescoço.
- e) Videolaringoscopia, eletromiografia da laringe e ultrassonografia da glândula tireoide.

5. (EBSERH/HUJB - UFCG 2017) Senhora de 70 anos, com rouquidão há duas semanas, percebeu também dificuldade em tossir, relatando tosse ineficiente. À avaliação, foi constatada paralisia vocal à esquerda. Com base no caso apresentado, assinale a alternativa correta.

- a) É provável a presença de sopro como característica da disfonia.
- b) Caso não haja disfagia, a conduta é expectante.
- c) A anamnese deve explorar situações emocionais para se descartar disfonia conversiva.
- d) A etiologia idiopática é pouco provável pela sua raridade.
- e) A etiologia central pode ser descartada.

6. (Ebserrh/HUAP - UFF 2016) Sobre as paralisias laríngeas em adultos, assinale a alternativa incorreta:

- a) A grande maioria dos casos de paralisias do nervo laríngeo recorrente bilateral é por seqüela de alteração neurológica.
- b) As paralisias do nervo laríngeo superior são em sua maioria de origem viral ou idiopática, sendo autolimitadas na maioria das vezes.
- c) O adulto com paralisia unilateral do nervo laríngeo recorrente pode ser assintomático se a prega vocal estiver posicionada na linha mediana.
- d) Quando a paralisia das pregas vocais bilateral ocorre em posição abduzida o paciente não tem queixas vocais ou de deglutição significativas, mas apresenta estridor e insuficiência respiratórios.
- e) Sempre que possível, o exame da laringe deverá incluir videolaringoscopia rígida e videonasofibrolaringoscopia, pois a qualidade da imagem oferecida pelo laringoscópio rígido permite afastar fixação da prega vocal por infiltração tumoral ou trave cicatricial.

7. (SEHAC RJ - 2019) A conduta inicial na paralisia bilateral congênita em adução com dispneia é:

- a) Traqueostomia.
- b) Cricostomia de urgência.
- c) Intubação Orotraqueal.
- d) Corticoide sistêmico e inalatório.
- e) Aritenoidectomia.

8. (SEHAC RJ - 2019) Com relação ao diagnóstico da paralisia laríngea no adulto, assinale a alternativa INCORRETA:

- a) A qualidade da imagem na laringoscopia rígida permite afastar fixação da prega vocal por infiltração tumoral.

- b) O exame de nasofibrolaringoscópio é uma importante ferramenta para o topodiagnóstico da paralisia laríngea.
- c) A eletromiografia laríngea é importante no diagnóstico e prognósticos das paralisias laríngeas.
- d) Sinais de regeneração à eletromiografia da laringe indica um procedimento cirúrgico corretivo definitivo precocemente.
- e) Exames de imagem contribuem para o diagnóstico diferencial das causas da paralisia laríngea.

9. (Policlínica Região Irecê - 2017) Paciente do sexo masculino, 68 anos, fumante, procura atendimento médico com queixa de disфонia há 30 dias. Exame de laringoscopia evidencia paralisia de prega vocal unilateral. Raios-X de tórax mostra presença de massa em mediastino. Sobre esse caso, é correto afirmar que:

- a) Se trata de uma paralisia de prega vocal esquerda, já que o nervo laríngeo recorrente esquerdo emerge do nervo vago no mediastino, podendo ser afetado por doenças mediastinais.
- b) Devido a alguma patologia cervical ou neurológica central, a presença de doença mediastinal não permite o desenvolvimento de paralisia de prega vocal.
- c) Se trata de uma paralisia de prega vocal direita, já que o nervo laríngeo recorrente direito emerge do nervo acessório no mediastino, podendo ser afetado por doenças mediastinais.
- d) Se trata de uma paralisia de prega vocal direita, já que o nervo laríngeo recorrente direito emerge do nervo vago no mediastino, podendo ser afetado por doenças mediastinais.
- e) Se trata de uma paralisia de prega vocal esquerda, já que o nervo laríngeo recorrente esquerdo emerge do nervo acessório no mediastino, podendo ser afetado por doenças mediastinais.

10. (PREF. BOA VISTA RR - 2016) A paralisia de prega vocal é mais comum de que lado e por lesão de que nervo?

- a) Esquerdo — laríngeo recorrente.
- b) Direito — laríngeo recorrente.
- c) Esquerdo — laríngeo superior.
- d) Direito — laríngeo superior.
- e) Direito — laríngeo anterior.

11. (PREF SANTA MARIA DE JETIBÁ ES - 2016) Qual desses procedimentos a seguir é a causa mais comum de paralisia bilateral de prega vocal iatrogênica?

- a) Cirurgia em coluna cervical.
- b) Mediastinoscopia.
- c) Cirurgia em artéria carótida.
- d) Cirurgia em tireoide.
- e) Cirurgia pulmonar.

12. (Pref. Uberaba 2016 - Modificada) Em relação às paralisias laríngeas, assinale a alternativa INCORRETA.

- a) Nas anormalidades do sistema nervoso central, normalmente ocorre paralisia de pregas vocais bilaterais.

- b) A paralisia periférica unilateral é mais comum no lado esquerdo e sua causa mais comum é a traumática.
 - c) A lesão do nervo laríngeo superior acarreta imobilidade da prega vocal.
 - d) A lesão do nervo laríngeo inferior (recorrente) pode levar a prega vocal a assumir uma posição mediana até a lateral.
 - e) Lesões no nervo vago manifestam-se invariavelmente por alterações na laringe.
13. Cite 5 sinais/sintomas de paralisia de pregas vocais que devem ser procurados na anamnese.
14. Em paralisia de pregas vocais unilaterais, qual lado costuma ser mais acometido, e por quê?
15. Cite 5 possíveis etiologias de paralisia de pregas vocais.

RESPOSTAS E COMENTÁRIOS

1. **A resposta é b).** Paralisias de pregas vocais podem ser de origem central ou periférica. Na central, deve-se a comprometimento do bulbo Ou do forame lácero-posterior, ou do espaço parafaríngeo alto. Nas periféricas, deve-se à lesão do nervo vago, ou seus ramos, no trajeto medula-músculo. Na primeira alternativa, apresenta-se uma etiologia psicológica no lugar de uma neurológica, e nas demais alternativas apresentam-se etiologias periféricas (STEFFEN, 2006).

2. **A resposta é c).** A paralisia de pregas vocais ocorre mais em homens que em mulheres, cerca de 60% contra 40%. A lesão predomina em lado esquerdo, devido ao trajeto do nervo laríngeo recorrente. Não há evidência de relação entre a posição adotada pela prega vocal paralisada e o nível em que ocorreu a lesão do nervo vago. Incompetência glótica pode ser tratada a partir de procedimento cirúrgico (STEFFEN, 2006).

3. **A resposta é c).** O nervo laríngeo recorrente, também chamado laríngeo inferior, é responsável pela inervação motora de todos músculos intrínsecos da laringe, com exceção do cricotireóideo, innervado pelo nervo laríngeo superior. Logo, uma lesão nesse nervo tem como principal consequência disфонia, por conta da perda de motilidade das pregas vocais.

Já o nervo laríngeo superior possui dois ramos, interno, que é responsável pela inervação sensitiva na região do véstíbulo da laringe, e externo, que faz a inervação motora do músculo cricotireóideo. Apesar de uma lesão no n. laríngeo superior causar alterações na fonação, estas estão mais relacionadas à voz aguda, logo, as alterações sensitivas são mais importantes, como alterações na deglutição (STEFFEN, 2006).

4. **A resposta é d).** O exame de nasofibrolaringoscopia demonstra se há diminuição ou ausência da movimentação das pregas vocais, além de verificar a posição que a prega paralisada se encontra. A eletromiografia serve para definir diagnóstico de disfunção neuromuscular. Já a tomografia é importante para definir se há lesões compressivas de nervos em seu trajeto (STEFFEN, 2006; Associação Brasileira de Otorrinolaringologia e Cirurgia Cérvico-Facial, 2011).

5. **A resposta é a).** Sintoma de disфонia com soprosidade é comum em paralisia de prega vocal. A conduta não pode ser expectante, pois deve-se evitar risco de aspiração de alimentos e saliva e melhorar a qualidade vocal. Paralisia conversiva é de natureza psicogênica, excluída após contatar-se que há paralisia de prega vocal esquerda. Etiologia idiopática é uma das mais comuns para esta patologia. Não é possível descartar etiologia central sem investigação com exames complementares (Associação Brasileira de Otorrinolaringologia e Cirurgia Cérvico-Facial, 2011; GAMA, FARIA, BASSI, 2011).

6. **A resposta é d).** Estridor e insuficiência respiratória estão mais relacionados à paralisia de pregas vocais bilaterais em adução. Já os sintomas de natureza vocal e de deglutição são mais comuns na paralisia em abdução, pois a fonação necessita da adução das pregas vocais, além do risco aumentado de aspiração de alimentos, pela perda da proteção da via aérea inferior. (STEFFEN, 2006).

7. **A resposta é a).** Na maioria das vezes, a traqueostomia é a primeira e mais urgente escolha para tirar um paciente do sofrimento respiratório. Após estabilização do paciente, e obliteração total da cânula de traqueostomia, pode ser realizado procedimento cirúrgico como a aritenoidectomia (STEFFEN, 2006).

8. **A resposta é d).** Caso haja sinais de regeneração à eletromiografia, há bom prognóstico, se for realizado tratamento com fonoterapia (MANGILLI et al., 2008).

9. **A resposta é a).** Nervo laríngeo esquerdo/recorrente é um ramo do nervo vago, e emerge no mediastino, diferente do laríngeo superior (STEFFEN, 2006).

10. **A resposta é a).** Isso ocorre por conta do maior trajeto do nervo laríngeo inferior/recorrente, e maior chance de ser lesado. (Associação Brasileira de Otorrinolaringologia e Cirurgia Cérvico-Facial, 2011).

11. **A resposta é d)** Tireoidectomia é o procedimento cirúrgico com maior iatrogenia relacionada à paralisia de pregas vocais, por conta de sua proximidade na região (LIN, 2007).

12. **A resposta é c)** O nervo laríngeo superior possui dois ramos, interno, que promove a sensibilidade na laringe, e externo, que é motor e inerva o músculo cricotireóideo. Esse músculo é responsável pela tensão das pregas vocais, permitindo a voz aguda. Uma lesão nesse nervo gera dificuldade no uso de tons agudos, mas não gera imobilidade na prega vocal, porque os outros músculos intrínsecos são inervados pelo nervo laríngeo inferior/recorrente (STEFFEN, 2006).

13. Sinais e sintomas importantes que sugerem tipo de paralisia e grau de severidade são: disfonia, dispneia, presença de tosse, engasgos, pigarro, dificuldade de realizar esforço, fonostenia (STEFFEN, 2006).

14. O lado mais acometido costuma ser o esquerdo, por conta do trajeto do nervo laríngeo recorrente, responsável pela inervação de quase toda a musculatura laríngea.

Entenda, o nervo vago emite dois ramos que possuem destino na laringe: nervo laríngeo superior e nervo laríngeo recorrente. O primeiro penetra na laringe através da membrana tireo-hióidea, e possui dois ramos: interno - que faz inervação sensitiva da laringe, e externo - que inerva um único músculo da laringe (o cricotireóideo, tensor das cordas vocais). Já o nervo laríngeo recorrente, possui um trajeto maior, separando-se do nervo vago no tórax e gerando dois ramos, o direito e esquerdo. Enquanto o ramo direito do nervo laríngeo recorrente passa por debaixo da artéria subclávia direita, o ramo esquerdo passa por debaixo da alça aórtica, mais inferiormente. Ambos seguem superiormente até laringe, mas o trajeto do ramo esquerdo é maior, o que possivelmente justifica maior chance de lesão nesse ramo (TOWNSEND et al., 2014).

15. Possíveis etiologias para paralisia de pregas vocais são: traumatismo iatrogênico em cirurgias torácicas e cervicais, tumores e metástases de tumores mediastinais, adenoma de paratireoide, traumatismos externos sobre a região cervical, aneurisma de arco aórtico e tronco braquiocefálico, persistência do ducto arteriovenoso (STEFFEN, 2006).

REFERÊNCIAS BIBLIOGRÁFICAS

Associação Brasileira de Otorrinolaringologia e Cirurgia Cérvico-Facial. Tratado de Otorrinolaringologia e Cirurgia Cérvico-Facial. In: MARTINS, R. H. G.; XIMENES FILHO, J. A.; WEBER, S. A. T. **Disfonias da infância: diagnóstico e tratamento**. 3ª ed. São Paulo: Roca, 2011.

COSTA, S.S. Otorrinolaringologia: princípios e práticas. In: STEFFEN, Nédio. **Paralisia de prega vocal**. 2ª ed. Porto Alegre: Artmed, 2006. p 942-954.

GAMA, A. C. C.; FARIA, A. P.; BASSI, I. B.; DINIZ, S. S. ALTERAÇÃO DE MOBILIDADE DE PREGA VOCAL UNILATERAL: AVALIAÇÃO SUBJETIVA E OBJETIVA DA VOZ NOS MOMENTOS PRÉ E PÓS-FONOTERAPIA. **CEFAC**, [s.l.], Julho-Agosto 2011. Disponível em: <http://www.scielo.br/pdf/rcefac/v13n4/71-10.pdf>. Acesso em: 29 set. 2019.

LIN, Yaoh-Shiang. et al. Etiology of vocal cord paralysis. **Journal for Oto-Rhino-Laryngology, Head and Neck Surgery**. Taipei, Taiwan. Janeiro, 2007.

MANGILLI, Laura Davison et al. Voz, deglutição e qualidade de vida de pacientes com alteração de mobilidade de prega vocal unilateral pré e pós-fonoterapia. **Rev. soc. bras. fonoaudiol.**, São Paulo, v. 13, n. 2, p. 103-112, June 2008. Available from <http://www.scielo.br/scielo.php?script=sci_arttext&pid=S1516-80342008000200003&lng=en&nrm=iso>. access on 03 Oct. 2019. <http://dx.doi.org/10.1590/S1516-80342008000200003>.

TOWNSEND C.D., BEUCHAMP R.D., EVERS B.M., MATTOX K.L. Sabiston: Tratado de Cirurgia, A Base Biológica da Prática Cirúrgica Moderna. 19ª ed. Rio de Janeiro: Elsevier, 2014. Vol I.

CAPÍTULO XLII - ESTOMATITES

Victor Eulálio Sousa Campelo
Juliana Coelho Learth
Nicácia Carvalho Dantas da Fonsêca
DOI-Capítulo: 10.47538/AC-2021-10.42

QUESTÕES

1. A estomatite proteica é causada por qual microorganismo?
 - a) Candida sp.
 - b) Plasmodium sp.
 - c) Aedes aegypt.
 - d) Staphylococcus aureus.
 - e) Streptococcus aureus.
2. Qual é o tratamento de escolha para estomatite proteica?
 - a) Terapia antifúngica sistêmica.
 - b) Terapia antifúngica tópica.
 - c) AINES.
 - d) Corticosteroides.
 - e) Analgésicos.
3. Em pacientes com candidíase crônica, marque a alternativa que apresenta o fator de risco mais relevante para o surgimento de estomatites.
 - a) Tabagismo.
 - b) Etilismo.
 - c) O uso de dentaduras.
 - d) Diabetes.
 - e) Hipertensão arterial sistêmica.
4. Com base na resposta da questão anterior, qual a conduta indicada?
 - a) Parar de fumar.
 - b) Parar de beber.
 - c) Retirar as dentaduras antes de dormir e lavá-las com bicarbonato de sódio ou hipoclorito de sódio.
 - d) Controle do índice glicêmico.
 - e) Controle da pressão arterial.
5. Sobre a estomatite proteica, é INCORRETO afirmar que:
 - a) É mais prevalente em imunocomprometidos.
 - b) Pode estar associado a outras lesões orais.
 - c) É mais prevalente em pessoas que usam dentadura.
 - d) É mais prevalente em homens do que em mulheres.
 - e) É mais prevalente em idosos.
6. Qual é a manifestação mais comum da candidíase crônica?
 - a) Faringite.

- b) Tosse
 - c) Esofagite.
 - d) Leucorreias vaginais.
 - e) Estomatites.
7. Qual das doenças a seguir tem relação com lesões da mucosa oral?
- a) Doença inflamatória intestinal.
 - b) Hipertensão arterial sistêmica.
 - c) Cardiomiopatias.
 - d) Diabetes.
 - e) DPOC.
8. Qual das seguintes classes de drogas pode estar relacionada com lesões da mucosa oral?
- a) Analgésicos.
 - b) Imunossupressores.
 - c) Macrolídeos.
 - d) IECA.
 - e) Antidepressivos tricíclicos.
9. A síndrome PFAPA é representada por episódios periódicos de, EXCETO:
- a) Febre.
 - b) Aftas.
 - c) Diarreia.
 - d) Adenopatia.
 - e) Faringite.
10. A etiopatogenia da estomatite recorrente inclui, desde agentes infecciosos da mucosa oral, até desordens sistêmicas. Acerca das desordens sistêmicas, qual desses quadros NÃO é causa de estomatite.
- a) Deficiências nutricionais.
 - b) Síndrome de Behcet.
 - c) SIDA.
 - d) Hipertensão arterial sistêmica.
 - e) Doença de Chron.
11. Uma paciente de 51 anos de idade portadora de câncer de mediastino iniciou tratamento em serviço especializado de oncologia com sessões de quimioterapia e radioterapia. Durante tratamento, uma semana após sessão de radioterapia, a paciente apresentou eritemas difusos e úlceras doloridas em mucosa oral. Assinale a causa mais provável da estomatite.
- a) Infecções virais.
 - b) Uremia.
 - c) Infecções fúngicas.
 - d) Metástases.
 - e) Radioterapia.

12. Em relação ao tratamento da estomatite aftosa de repetição, qual destas opções não é utilizada no tratamento.

- a) Corticoterapia sistêmica.
- b) Corticosteroide tópico associado a anestésico tópico e antisséptico bucal.
- c) Terapia antifúngica caso diagnóstico de infecção fúngica.
- d) Dieta com restrição de alimentos com alto teor de acidez.
- e) Tratamento sintomático da dor.

13. Sobre as lesões da mucosa oral e sua associação com doenças inflamatórias intestinais, diga como é a evolução destas lesões.

14. Cite os três tipos de apresentação clínica da estomatite aftosa recorrente em ordem crescente de prevalência.

15. Compare as formas de apresentação da estomatite aftosa recorrente em relação a morfologia, distribuição, tamanho e número de úlceras.

RESPOSTAS E COMENTÁRIOS

1. **A resposta é a).** A estomatite proteica é causada por cândida, podendo ser conhecida também por candidíase atrófica crônica (CAC) (REINHARDT et al., 2019).
2. **A resposta é b).** O tratamento de escolha para estomatite proteica é a terapia antifúngica tópica, embora a terapia sistêmica possa ser utilizada em determinados casos (REINHARDT et al., 2019).
3. **A resposta é c).** Mais de 65% dos indivíduos com infecção por candida que utilizam dentaduras possuem estomatites (REINHARDT et al., 2019).
4. **A resposta é c).** Deve-se indicar a retirada das dentaduras antes de dormir e lavá-las com bicarbonato de sódio ou hipoclorito de sódio (REINHARDT et al., 2019).
5. **A resposta é d).** A estomatite proteica é mais prevalente em mulheres do que em homens (REINHARDT et al., 2019).
6. **A resposta é e).** A manifestação mais comum da candidíase crônica é a oral, com a presença de estomatites (REINHARDT et al., 2019).
7. **A resposta é a).** A doença inflamatória intestinal é conhecida por suas manifestações extraintestinais, e a cavidade oral não é exceção (LARANJEIRA et al., 2015).
8. **A resposta é b).** As lesões da mucosa oral e sintomas orais foram relacionadas positivamente à terapia com imunossupressores (LARANJEIRA et al., 2015).
9. **A resposta é c).** A síndrome PFAPA (Febre Periódica, Estomatite Aftosa, Faringite e Adenite cervical) se caracteriza por episódios periódicos de febre alta com 3 a 6 dias de duração e periodicidade fixa, acompanhadas por faringites, adenopatias cervicais, aftas orais e ausência de sintomas entre os episódios (AGUILAR-SHEA; SANCHEZ, 2019).
10. **A resposta é d).** As lesões da mucosa oral podem representar manifestações de doenças sistêmicas. Em pacientes portadores de AIDS com contagem de CD4 menor que 50/mm³, as lesões tendem a ser grandes e incapacitantes. Inúmeros estudos mostraram pacientes com estomatite aftosa de repetição (EAR) cuja causa foi associada à deficiência de ferro, zinco, ácido fólico e vitaminas do complexo B. A aftose pode preceder a existência de uma doença inflamatória intestinal ou sinalizar aumento da atividade da doença. Na doença de Behcet, a estomatite compõe a tríade de apresentação clínica da doença (RIVERA, 2019).
11. **A resposta é e).** A estomatite é uma complicação comum em pacientes que realizam radioterapia na região de cabeça e pescoço. As lesões podem ser isoladas ou agrupadas e geralmente ocorrem de 7 a 10 dias após a sessão de radioterapia (RIVERA, 2019).
12. **A resposta é a).** Inicialmente, a terapia deve focar na redução da dor do paciente. As lesões podem regredir espontaneamente em aproximadamente 2 semanas. Em casos mais complexos, o protocolo recomendado é uma combinação de corticosteroides tópicos,

anestésicos tópicos e antisséptico bucal. Em caso de reconhecimento de agentes infecciosos causadores das lesões, o tratamento da infecção deve ser prioridade. Alimentos e bebidas ácidos podem atrasar a reepitelização das lesões (RIVERA, 2019).

13. As lesões da mucosa oral associadas a doenças inflamatórias intestinais se iniciam com vermelhidão dos lábios, seguidas da mucosa labial, seguida do acometimento da mucosa bucal, gengivas, palato e língua, nesta ordem específica (LARANJEIRA, 2015).

14. Herpetiforme; Maior e Menor (EDGAR, SALEH, MILLER, 2017).

15. A forma aftosa menor é de forma circular, rasa, atinge no máximo 10 mm de diâmetro, pode apresentar pseudomembrana branco-acinzentado com halo eritematoso e tem predileção por mucosa labial e assoalho da boca. Pode variar de 1 a 5 lesões em número. A variante maior apresenta úlceras com predileção por lábio e palato mole, caracteriza-se por ser circular ou ovalar, com tamanho que excede 1 cm de diâmetro. As lesões da variedade herpetiforme são múltiplas, pequenas e dolorosas, podem ocorrer até 100 úlceras ao mesmo tempo, variando de 1 a 3 mm de diâmetro. São lesões agrupadas que podem confluir e tornar-se maiores com bordas irregulares. Não possuem predileção por sítio específico (EDGAR, SALEH, MILLER, 2017).

REFERÊNCIAS BIBLIOGRÁFICAS

AGUILAR-SHEA, Antonio L.; SAENZ DE URTURI SANCHEZ, Ana V.. **Síndrome PFAPA: Causa de fiebre recorrente también en adultos.** Rev Clin Med

Fam, Albacete, v. 12, n. 1, p. 38-39, 2019. Disponible en

<[http://scielo.isciii.es/scielo.php?script=sci_arttext&pid=S1699-](http://scielo.isciii.es/scielo.php?script=sci_arttext&pid=S1699-695X2019000100038&lng=es&nrm=iso)

695X2019000100038&lng=es&nrm=iso>. accedido en 01 oct. 2019.

EDGAR, Natalie R.; SALEH, Dahlia; and MILLER, Richard A.: **Recurrent aphthous stomatitis: A review.** Journal of Clinic and Aesthetic Dermatology: Largo Florida, v 10, n. 3, p 26-36, 2017.

Disponível em:

<https://www.ncbi.nlm.nih.gov/pmc/articles/PMC5367879/pdf/jcad_10_3_26.pdf>

Acesso em 01 out. 2019.

LARANJEIRA, Nuno et al. **Oral mucosa lesions and oral symptoms in inflammatory bowel disease patients.** Arq. Gastroenterol., São Paulo, v. 52, n. 2, p. 105-110, June 2015. Available from

<[http://www.scielo.br/scielo.php?script=sci_arttext&pid=S0004-](http://www.scielo.br/scielo.php?script=sci_arttext&pid=S0004-28032015000200105&lng=en&nrm=iso)

28032015000200105&lng=en&nrm=iso>. access on 01 Oct.

2019. <http://dx.doi.org/10.1590/S0004-28032015000200006>.

REINHARDT, L. C. et al. **Sensitivity to antifungals by Candida spp samples isolated from cases of chronic atrophic candidiasis (CAC).** Braz. J. Biol., São Carlos, 2019. Available from

<[http://www.scielo.br/scielo.php?script=sci_arttext&pid=S1519-](http://www.scielo.br/scielo.php?script=sci_arttext&pid=S1519-69842019005007103&lng=en&nrm=iso)

69842019005007103&lng=en&nrm=iso>. access on 01 Oct. 2019. Epub July 04,

2019. <http://dx.doi.org/10.1590/1519-6984.190454>.

RIVERA, C. **Essentials of recurrent apthoous stomatitis.** Biomedical reports: Talca, v 11, p 47-50, 2019.

Disponível em:

<<https://www.ncbi.nlm.nih.gov/pubmed/?term=essentials+of+recurrent+aphtous+stoma>

tits> Acesso em: 01 out. 2019.

CAPÍTULO XLIII - FARINGOTONSILITE

Victor Eulálio Sousa Campelo
Sávia Silva Moraes
João Manoel Sousa Soares
Donizete Tavares da Silva
DOI-Capítulo: 10.47538/AC-2021-10.43

QUESTÕES

1. (IBFC/Prefeitura Municipal de São Paulo – 2016) Assinale abaixo a alternativa correta. Após certificar-se que o diagnóstico e o tratamento das faringoamigdalites recorrentes foram adequados, devem ser encaminhados para avaliação da possibilidade de tonsilectomia os pacientes com as seguintes manifestações:

- Faringotonsilites recorrentes, três a quatro vezes durante seis meses ou quatro a seis vezes em um ano ou duas vezes no ano em dois anos consecutivos.
- Faringotonsilites recorrentes, três a quatro vezes durante um ano ou duas a três vezes por ano em dois anos consecutivos ou duas vezes no ano em três anos consecutivos.
- Faringotonsilites recorrentes, quatro a seis vezes durante um ano ou três vezes por ano em dois anos consecutivos ou duas vezes no ano em três anos consecutivos.
- Faringotonsilites recorrentes, quatro a seis vezes durante um ano ou quatro vezes por ano em dois anos consecutivos ou duas vezes no ano em três anos consecutivos.
- Faringotonsilites recorrentes, cinco a sete vezes durante um ano ou quatro vezes por ano em dois anos consecutivos ou três vezes no ano em três anos consecutivos.

2. (UNIMED/Cuiabá - 2018 – Modificada) As faringotonsilites são infecções que se desenvolvem nas tonsilas, faringe posterior, palato mole e órgãos linfóides e representam uma das infecções mais frequentes das vias aéreas superiores, sendo que as virais são as mais frequentes. A esse respeito, assinale a alternativa incorreta.

- A faringotonsilite causada pelo *Streptococcus pyogenes* do grupo A (GAS) corresponde a 20% das faringotonsilites agudas, com prevalência maior entre cinco e 15 anos, e o seu diagnóstico etiológico é muito difícil quando limitado a critérios clínicos.
- Os testes para identificação do GAS, como a cultura e os testes rápidos, devem ser indicados para todas as crianças com faringotonsilite aguda, considerando o risco de complicações como febre reumática e glomerulonefrite aguda.
- Os critérios de Paradise associados a uma avaliação global ajudam na indicação de tonsilectomia em casos de faringotonsilites recorrentes e são: sete episódios agudos em um ano; cinco episódios por ano, em dois anos consecutivos; três episódios de infecção aguda, em três anos consecutivos.
- O abscesso tonsilar é uma complicação supurativa das tonsilites e o tratamento consiste em punção com drenagem e antibioticoterapia.
- As faringotonsilites são mais costumeiramente de origem viral, mas podem ser causadas por bactérias, especialmente o estreptococo β -hemolítico do grupo A.

3. (EBSERH/CH - UFPA – 2016) Jovem de 15 anos apresenta dor de garganta, febre e adenomegalia cervical volumosa. Em relação ao exposto, assinale a alternativa correta

- Caso haja placas exsudativas em faringe e amígdalas, descarta-se hipótese de doença viral.

- b) A faixa etária do paciente torna improvável mononucleose infecciosa.
- c) Dados de exames laboratoriais não são úteis na investigação de mononucleose infecciosa nesse paciente.
- d) A presença de linfadenopatia cervical posterior bilateral e sistêmica sugere mononucleose infecciosa.
- e) Hemograma com linfopenia e neutrofilia, nesse paciente, indicaria o diagnóstico de mononucleose infecciosa.

(EBSERH/HUGG – UNIRIO – 2016) As questões 4, 5 e 6 dizem respeito ao seguinte caso clínico:

Paciente do sexo masculino com 18 anos e há seis dias iniciou quadro de dor orofaríngea na deglutição com febre não medida. Após quatro dias, houve piora importante do estado geral do paciente, que passou a se alimentar menos e faltar ao trabalho. O paciente decidiu então procurar auxílio médico, sendo realizado o diagnóstico de faringotonsilite aguda. Foram administradas 1.200.000 UI de penicilina benzatina. No 7º dia, mesmo usando a medicação de maneira correta, o paciente experimenta piora importante da dor e alteração da voz, que se tornou abafada. Além disso, começou a apresentar trismo. Em nova visita ao médico, verificou-se ao exame físico um abaulamento do pilar anterior da tonsila esquerda, com desvio da linha média e da úvula. O paciente nega qualquer outra doença associada.

4. Sobre o caso clínico acima, assinale a alternativa que apresenta o diagnóstico mais provável:

- a) Flegmão retrofaríngeo.
- b) Abscesso de Ludwig.
- c) Angina agranulocítica.
- d) Abscesso peritonsilar.
- e) Angina de Plau-Vincent.

5. Sobre o caso clínico acima, assinale a alternativa que apresenta a sua conduta imediata:

- a) Antibioticoterapia oral apenas.
- b) Antibioticoterapia endovenosa apenas.
- c) Tonsilectomia “a quente”.
- d) Punção/drenagem da loja da tonsila direita e aguardar resultado da cultura e antibiograma da secreção.
- e) Antibioticoterapia intravenosa, corticoide endovenoso, punção/drenagem da loja da tonsila, cultura e antibiograma.

6. Após dois meses do quadro inicial de abscesso peritonsilar, o paciente retorna ao consultório com os mesmos sintomas e ao ser interrogado, diz que há 2 anos teve quadro semelhante (porém, mais ameno), tendo que faltar ao trabalho por um período de 5 dias. Sobre as condutas, analise as abaixo e assinale a alternativa correta:

I. Tratamento com antibióticos por período mínimo de três semanas.

II. Tonsilectomia “a quente”.

III. Drenagem/punção da loja da tonsila e indicar a tonsilectomia após o tratamento.

- a) I, II e III são incorretas.
- b) Apenas I e III são corretas.
- c) Apenas III é correta.

- d) I, II e III são corretas.
- e) Apenas I é correta.

7. (CCV/UFC – 2019) Em relação à faringotonsilite causada pelo *Streptococcus pyogenes* do grupo A, assinale a alternativa correta.

- a) A determinação do ASLO é o padrão ouro para o diagnóstico inicial da doença.
- b) A febre reumática é uma complicação da faringotonsilite não tratada e seu aparecimento é concomitante ao quadro de angina.
- c) Cerca de 20% da população é portadora assintomática e apresenta cultura positiva, sorologia negativa e antiestreptolisina O (ASLO) negativa.
- d) As lesões cutâneas escarlatiniformes decorrem da coagulopatia causada por endotoxinas e se apresentam como hematomas extensos em troncos e membros.
- e) A apresentação clínica típica consiste em dor de garganta, febre, adenomegalia cervical, tosse, tonsilas palatinas com exsudato e criptas com pontos purulentos.

8. (CCV/UFC – 2019) Assinale a alternativa correta. Paciente de 8 anos de idade apresenta quadro de dor de garganta de intensidade moderada há 3 dias, febre de 37,9°C, sinais de toxemia e prostração importante. Ao exame físico da cavidade oral observa-se a presença de placas pseudomembranosas aderentes às tonsilas palatinas, pilares e úvula. A palpação cervical revela linfadenomegalia cervical e submandibular. Qual a principal suspeita clínica e a conduta mais adequada?

- a) Herpangina / tratamento de suporte com hidratação e analgesia.
- b) Difteria / medidas de suporte com hidratação vigorosa e analgesia.
- c) Faringotonsilite estreptocócica / tratamento com penicilina ou amoxicilina.
- d) Difteria / administração de soro antidiftérico e antibioticoterapia com penicilina.
- e) Angina de Plaut-Vincent / tratamento com penicilina e metronidazol associada à higiene bucal rigorosa.

9. (SMS/Rio de Janeiro - 2017 – Modificada) Criança com 4 anos de idade, apresentando disfagia, odinofagia, febre, pulso rápido e hipotenso, albuminúria, adinamia, faringoscopia com falsas membranas, teve o diagnóstico de angina diftérica confirmado pelo exame bacterioscópico. O tratamento deve ser o mais precoce possível com:

- a) Traqueostomia.
- b) Amigdalectomia.
- c) Antibioticoterapia.
- d) Soroterapia específica.
- e) Vacinação.

10. (EBSERH/HUPEST – UFSC – 2016) Família traz a emergência médica pediátrica uma criança de 3 anos com febre (38°C), palidez e adinamia intensa. Ao exame clínico da cavidade bucal revela falsas membranas branca-acinzentadas invadindo os pilares anteriores das tonsilas e linfadenopatia cervical. Assinale a alternativa que apresenta o diagnóstico, e exames complementares que você pediria para confirmação do diagnóstico e terapia:

- a) Adenofleimão retrofaríngeo, cultura da secreção, drenagem do fleimão e antibioticoterapia.
- b) Angina eritematopultácea, hemograma, cultura da secreção orofaríngea ureia e creatinina, penicilinoterapia.

- c) Adenofleimão laterofaríngeo, teste rápido para detecção de antígenos, hemograma, eletrólitos, antibioticoterapia (amoxicilina).
- d) Angina diftérica, bacterioscopia e cultura da secreção faríngea, hemograma, ureia, creatinina, soroterapia específica 50.000U por injeção intramuscular e penicilinoterapia.
- e) Angina fusoespiralar, bacterioscopia, eletrólitos, ureia, creatinina, soroterapia específica, em média, 200.000 U por injeção endovenosa.

11. (SEHAC/Rio de Janeiro – 2019) Em relação aos abscessos periamigdalianos, assinale a INCORRETA:

- a) É quando o processo infeccioso atinge o espaço periamigdaliano, entre a cápsula amigdaliana e o músculo constritor superior da faringe;
- b) É mais frequente no polo superior, devido a menor aderência da amígdala em sua loja neste segmento;
- c) Mais frequente em adultos jovens ou adolescentes;
- d) Tonsilites recorrentes podem favorecer o quadro de abscesso periamigdaliano;
- e) A flora bacteriana é predominante de gram positivas.

12. (VUNESP/Prefeitura de Serrana – SP – 2018) Segundo os critérios de Paradise, a tonsilectomia está indicada para qual dos pacientes a seguir?

- a) Criança, 3 anos, com 2 episódios de tonsilite aguda por ano, nos últimos 3 anos.
- b) Criança, 6 anos, com 3 episódios de tonsilite aguda por ano, nos últimos 2 anos.
- c) Adulto, 28 anos, com 5 episódios de tonsilite aguda no último ano.
- d) Adulto, 35 anos, com 3 episódios de tonsilite aguda por ano, nos últimos 3 anos.
- e) Adulto, 24 anos, com caseum e halitose.

13. (VUNESP/Prefeitura de Serrana – SP – 2018) Paciente do gênero masculino, 28 anos, morador de rua, refere dor de garganta, odinofagia e febre não medida há 5 dias. Nega tabagismo, etilismo e outras comorbidades. Ao exame físico, regular estado geral, emagrecido, com presença de lesão ulcero-necrótica associada a exsudato purulento em amígdala esquerda, dentes em mal estado, sem outras alterações. A hipótese diagnóstica mais provável é:

- a) Carcinoma espinocelular.
- b) Mononucleose infecciosa.
- c) Herpangina.
- d) Linfoma.
- e) Amigdalite de Plaut-Vincent.

14. (EBSERH/HUGG – UNIRIO – 2016) Mãe comparece com seu filho de 11 anos à consulta médica, informando que ele está com febre alta há 2 dias (não medida), dor de garganta e vermelhidão no tronco e face. Ao exame clínico, observa-se eritema do tronco e face, língua escarlate e tonsilas palatinas com secreção amarelada/esbranquiçada. Assinale a alternativa que apresenta o diagnóstico correto:

- a) Febre tifoide.
- b) Herpangina.
- c) Escarlatina.
- d) Angina fusoespiralar.
- e) Angina por adenovírus.

15. (EBSERH/HUGG – UNIRIO – 2016) Adolescente de 16 anos, sexo masculino, com diagnóstico de abscesso peritonsilar. Analise as sentenças abaixo e assinale a alternativa correta:

- I. Os microorganismos anaeróbios predominantemente isolados são: Prevotella, Phorphyromas, Fusobacterium e Peptostreptococcus sp.
 - II. Os microorganismos aeróbios isolados mais comumente são Streptococcus pyogenes do Grupo A, Staphylococcus Aureus e Hemophilus influenzae.
 - III. Os anaeróbios podem ser isolados na maioria desses abscessos enquanto o estreptococo em apenas 10% dos casos.
 - IV. Os anaeróbios podem ser isolados em 85% dos casos e as bactérias aeróbias em 15% dos casos.
 - V. Os anaeróbios podem ser isolados em 15% dos casos e as bactérias aeróbias em 85 % dos casos.
- a) Apenas I, II e V são corretas.
 - b) Apenas I, II e III são corretas.
 - c) Apenas I e II são corretas.
 - d) Apenas II e III são corretas.
 - e) Apenas II e V são corretas.

16. (EBSERH/HUPEST – UFSC – 2016) Assinale a alternativa correta. Em uma criança de 4 anos de idade, com tonsilite, você indicaria a tonsilectomia a partir de:

- a) 3 infecções em 3 anos e 1 semana de falta escolar.
- b) 3 a 6 infecções bacterianas das tonsilas por ano e com repercussão clínicas (peso, estatura e alterações do sono).
- c) 6 ou mais infecções virais ou bacterianas das tonsilas em 2 anos consecutivos.
- d) 6 ou mais infecções em 3 anos. Não necessariamente infecções apenas por estreptococo.
- e) 3 ou mais episódios de dor de garganta por 3 anos seguidos sem diagnóstico de infecção bacteriana.

17. (FEPESE/Prefeitura Municipal de Lages – 2016) Entre as bactérias causadoras das faringoamigdalites mais frequentes, o agente causal de maior importância é o:

- a) Mycoplasma.
- b) Moraxella catarrhalis.
- c) Staphylococcus aureus.
- d) Haemophilus influenzae.
- e) Streptococcus beta hemolítico do grupo A.

18. (FEPESE/Prefeitura Municipal de Lages – 2016) Nas estomatites orais de origem viral, a infecção transmitida por contato íntimo, mais prevalente em adultos jovens, causada pelo vírus Epstein-Barr, é a(o):

- a) Herpangina.
- b) Herpes zoster.
- c) Citomegalovírus
- d) Mononucleose infecciosa.
- e) Doença das mãos-pés-boca.

19. Sobre as faringotonsilites assinale a alternativa correta:

- a) As faringotonsilites são infecções das vias aéreas superiores de ocorrência rara.
- b) As faringotonsilites são mais costumeiramente de origem bacteriana, especialmente causadas pelo estreptococo β -hemolítico do grupo A.
- c) O diagnóstico de faringotonsilite estreptocócica deve ser suscitado de acordo com dados clínicos e epidemiológicos e confirmado por exame cultural ou teste rápido de detecção do antígeno estreptocócico.
- d) As complicações das infecções por estreptococo β -hemolítico do grupo A são classificadas em supurativas e não supurativas. Febre reumática e glomerulonefrite aguda são as principais complicações supurativas.
- e) O teste rápido de detecção do antígeno estreptocócico é considerado padrão ouro para o diagnóstico de infecção por estreptococo β -hemolítico do grupo A.

20. (UNIFESP – 2018) Tonsilite associada a úlcera com membrana acinzentada cobrindo a superfície da tonsila, mas que pode ser removida sem sangramento, é geralmente associada a qual das seguintes opções?

- a) HPV.
- b) EBV.
- c) CMV.
- d) HSV.
- e) Vírus Sincisial Respiratório.

21. (UFRJ – 2018) Assinale a alternativa que define corretamente como deve iniciar o tratamento de uma criança com quadro de angina diftérica com confirmação laboratorial.

- a) Antibioticoterapia de largo espectro.
- b) Medidas de suporte cardiovascular.
- c) Hidratação venosa.
- d) Soro antidiftérico.
- e) Remoção das placas no tecido amigdaliano.

22. (UFRJ – 2018) Assinale a alternativa que contém a indicação absoluta do uso de antibioticoterapia para o tratamento da amigdalite estreptocócica sem sinais de complicação.

- a) Profilaxia febre reumática.
- b) Prevenção de abscesso periamigdaliano.
- c) Diminuição do risco de recidiva.
- d) Tratamento da dor e febre.
- e) Remissão dos sintomas clínicos.

23. (UNIFESP – 2018) A herpangina é causada por:

- a) Estreptococos β - hemolíticos.
- b) Estafilococos aureus.
- c) Herpes vírus tipo 1.
- d) Vírus Cocksackie B.
- e) Vírus Epstein-Barr.

24. (Prefeitura de Porto Alegre – 2018) Assinale a alternativa correta em relação à Angina de Plaut-Vincent:

- a) É causada por um germe gram-negativo, aeróbio.

- b) Provoca uma lesão úlcero-necrótica unilateral, fétida.
- c) Deve ser tratada com corticoide oral, apenas.
- d) A limpeza com soluções antissépticas bucais é suficiente para o manejo.
- e) O manejo é igual a uma tonsilite bacteriana por *Streptococcus pyogenes*.

25. N.S.J, 32 anos, usuário de drogas, chega à UBS com quadro de odinofagia unilateral, prostração e febre não aferida há 5 dias. A oroscopia mostrou placas úlcero-necróticas recobertas por exsudato pseudomembranoso nas amígdalas, na úvula e no palato mole. O paciente apresentava ainda péssimas condições de saúde bucal e intensa halitose. Qual a hipótese diagnóstica mais provável?

26. A.M.S.M, 6 anos, é trazida pela mãe ao pronto socorro com quadro de febre (38,5°C) e dor de garganta. No exame físico da cavidade oral apresenta hiperemia, hipertrofia e exsudato tonsilar, associado a linfadenopatia cervical anterior e subângulo mandibular doloroso. Qual a principal hipótese diagnóstica? Como é feito o diagnóstico?

27. G.S.M, 1 ano, acompanhada dos pais, chega ao ambulatório de Otorrinolaringologia com um quadro de febre baixa, dor de garganta e coriza hialina. O médico ao realizar o exame da cavidade oral observa hiperemia e edema da mucosa faríngea e das amígdalas, ausência de exsudato e ausência de adenomegalia. Qual a provável hipótese diagnóstica? Qual o patógeno mais frequentemente é encontrado nesses casos?

28. M.L.A.M, 5 anos, acompanhada da mãe, procurou o serviço médico apresentando dor de garganta intensa, disfagia, febre de intensidade variável e queda do estado geral. O médico plantonista sabidamente realizou o exame físico da cavidade oral observando hiperemia, aumento de tonsilas e exsudato purulento, além de adenomegalia em cadeia jugulodigástrica. Diante da clínica apresentada o médico suspeitou de faringotonsilite bacteriana. Apesar do diagnóstico ser eminentemente clínico solicitou teste rápido de detecção do antígeno estreptocócico, sendo o resultado positivo. Diante disso, realizou o tratamento com antibiótico imediatamente, pois lembrou-se das complicações das infecções pelo estreptococo beta-hemolítico do grupo A, classificadas em supurativas e não supurativas. Quais são essas complicações?

29. Um adolescente de 13 anos chega ao pronto socorro com uma queixa principal de dor de garganta e febre, há 3 dias. Ele relata que sua irmã apresenta os “mesmos sintomas” há cerca de uma semana. O paciente queixa-se também de dor à deglutição, mas não apresenta alteração na voz, salivação excessiva ou rigidez cervical. Ao exame, sua temperatura é de 38,5°C, sua orofaringe posterior revela eritema com exsudatos tonsilares, sem desvio uvular ou inchaço tonsilar significativo. O exame do pescoço revela ausência de sensibilidade na região dos linfonodos anteriores. Qual é o diagnóstico mais provável? Quais os diagnósticos diferenciais para a dor de garganta?

30. Jovem de 19 anos tem dor de garganta, leve dor abdominal e febre há 5 dias. Enquanto jogava futebol com alguns amigos sofreu uma falta caindo violentamente no gramado. Na hora, sentiu um pouco de dor abdominal e desmaiou. O serviço de atendimento emergencial foi acionado. Ele apresenta frequência cardíaca de 140 bpm, pressão arterial de 80/40 mmHg e distensão abdominal. Qual é a etiologia mais provável?

RESPOSTAS E COMENTÁRIOS

1. **A resposta é e).** Diretrizes atualizadas recomendam a tonsilectomia para crianças que atendam os critérios de Paradise, que são: infecções recorrentes, que se repetem mais que sete vezes ao ano, ou cinco vezes por ano nos últimos dois anos, ou três vezes anuais nos últimos três anos e que se acompanharam de uma ou mais das seguintes manifestações ou testes: febre > 38°C, adenopatia cervical dolorosa, exsudato tonsilar ou teste positivo para estreptococo β -hemolítico do grupo A (EBHGA), seja ele teste rápido ou exame de cultura (PILTCHER et al., 2015).

2. **A resposta é b).** O teste para a doença estreptocócica por detecção ou cultura de antígenos pode reforçar a hipótese de amigdalite estreptocócica, se houver história e exames compatíveis prévios, pois a identificação isolada de um microrganismo particular, por cultura ou detecção rápida de antígenos, não define a causa da faringite, uma vez que muitos organismos colonizam o trato respiratório superior sem provocar doença (Araujo BC, et al., 2006).

3. **A resposta é d).** O vírus Epstein-Barr causa edema difuso dos tecidos linfáticos do anel de Waldeyer, região cervical, axilar e inguinal (PILTCHER, Otavio B. et al., 2015). A presença de placas exsudativas é mais comum em infecções bacterianas, mas também podem estar presentes em infecções virais. A mononucleose infecciosa é mais comum na infância e adolescência, sendo portanto uma hipótese comum para um jovem de 15 anos. Hemograma com linfocitose com atipia de até 30% sugeriria o diagnóstico de mononucleose infecciosa.

4. **A resposta é d).** O abscesso peritonsilar é um processo mais grave que a faringotonsilite aguda. Produz dor de garganta unilateral intensa, sialorréia, trismo, febre e comprometimento do estado geral. Na maioria das vezes é causado por *Staphylococcus aureus* ou por flora múltipla de germes anaeróbios (PILTCHER et al., 2015).

5. **A resposta é e).** Tratamento com antibioticoterapia (penicilina cristalina + metronidazol; amoxicilina + clavulanato, clindamicina) associada a antiinflamatórios e punção para coleta de material para cultura e drenagem. Não é recomendada a realização de amigdalectomia (“a quente”) durante o processo infeccioso (ASSOCIAÇÃO BRASILEIRA DE OTORRINOLARINGOLOGIA E CIRURGIA CERVICOFACIAL, 2007).

6. **A resposta é c).** A imediata incisão e drenagem é o tratamento de escolha, pois complicações graves decorrentes de abscessos peritonsilares são observados em prontossocorros (SAKAE et al., 2006).

7. **A resposta é c).** Portador assintomático é aquele que, embora tenha cultura positiva para o *Streptococcus pyogenes* beta-hemolítico do grupo A, não apresenta sorologia, por exemplo, elevação da antiestreptolisina O (ASLO). Cerca de 20% da população é portadora do *Streptococcus pyogenes* beta-hemolítico do grupo A (CALDAS NETO et al., 2011). A cultura de orofaringe é considerada o padrão ouro para o diagnóstico de faringoamigdalite aguda bacteriana. A solicitação da dosagem dos anticorpos antiestreptolisina O (ASLO) é de pouca utilidade, pois seus títulos só se elevam 2 ou 3

semanas após a fase aguda. A febre reumática (FR) surge de uma a quatro semanas após a instalação da angina. A escarlatina é decorrente da ação de endotoxinas e apresenta-se com rash cutaneopapular e eritematoso, deixando a pele áspera. A presença de tosse reduz a probabilidade de diagnóstico de faringotonsilite estreptocócica.

8. **A resposta é d).** A difteria acomete principalmente crianças entre o primeiro e sétimo ano de vida. Apresenta-se de forma insidiosa, com período de incubação variando de 2 a 4 dias, febre, queda do estado geral, pulso rápido, linfonomegalia cervical, palidez, hipotensão, adinamia e albuminúria. Ao exame, observam-se pseudomembranas branco-acinzentadas, aderidas à mucosa, resistentes ao descolamento com espátulas, deixando o leito sangrante quando removidas, localizadas sobre as amígdalas, pilares amigdalianos, úvula e podendo se estender até ocupar todo o trato aerodigestivo, resultando em obstrução das vias aéreas. Na suspeita de difteria, o paciente deverá ser internado e iniciar soro antidiftérico 50.000 a 100.000 unidades, por via intramuscular ou subcutânea o mais precocemente possível. A penicilina deve ser utilizada para a erradicação do foco infeccioso (ASSOCIAÇÃO BRASILEIRA DE OTORRINOLARINGOLOGIA E CIRURGIA CERVICOFACIAL, 2007).

9. **A resposta é d).** Na suspeita de difteria, o paciente deverá ser internado e iniciar soro antidiftérico 50.000 a 100.000 unidades, por via intramuscular ou subcutânea o mais precocemente possível infeccioso (ASSOCIAÇÃO BRASILEIRA DE OTORRINOLARINGOLOGIA E CIRURGIA CERVICOFACIAL, 2007).

10. **A resposta é d).** A difteria acomete principalmente crianças entre o primeiro e sétimo ano de vida. Apresenta-se de forma insidiosa, com período de incubação variando de 2 a 4 dias, febre, queda do estado geral, pulso rápido, linfonomegalia cervical, palidez, hipotensão, adinamia e albuminúria. Ao exame observa-se pseudomembranas branco-acinzentadas, aderidas à mucosa, resistentes ao descolamento com espátulas, deixando o leito sangrante quando removidas, localizadas sobre as amígdalas, pilares amigdalianos, úvula e podendo se estender até ocupar todo o trato aerodigestivo, resultando em obstrução das vias aéreas. O diagnóstico sugerido pelo quadro clínico é confirmado pelo exame bacterioscópico direto e pela cultura de exsudatos faríngeos ou de fragmentos de pseudomembrana em meios de Klebs-Loeffler. Na suspeita de difteria, o paciente deverá ser internado e iniciar soro antidiftérico 50.000 a 100.000 unidades, por via intramuscular ou subcutânea o mais precocemente possível. A penicilina deve ser utilizada para a erradicação do foco infeccioso (ASSOCIAÇÃO BRASILEIRA DE OTORRINOLARINGOLOGIA E CIRURGIA CERVICOFACIAL, 2007).

11. **A resposta é e).** Geralmente causado por flora mista composta por germes aeróbios e anaeróbios, sendo o *Streptococcus pyogenes* o mais comumente isolado (ASSOCIAÇÃO BRASILEIRA DE OTORRINOLARINGOLOGIA E CIRURGIA CERVICOFACIAL, 2007).

12. **A resposta é d).** Paradise et al. sugeriram os seguintes critérios, que são amplamente utilizados: Frequência # 7 ou mais episódios em 1 ano ou # 5 ou mais episódios por ano, em 2 anos consecutivos ou # 3 ou mais episódios por ano, em 3 anos consecutivos (ASSOCIAÇÃO BRASILEIRA DE OTORRINOLARINGOLOGIA E CIRURGIA CERVICOFACIAL, 2007).

13. **A resposta é e).** A angina (amigdalite) de Plaut-Vicent é causada pela simbiose entre o bacilo fusiforme *Fusobacterium plautvincenti* e o espirilo *Spirochaeta dentium*, saprófitos normais da cavidade bucal, que adquirem poder patogênico quando associados. A má higiene bucal e o mau estado dos dentes e gengivas facilitam tal associação. Adulto jovem ou adolescente mais frequentemente, apresentando disfagia e odinofagia unilateral, geralmente sem elevação de temperatura e queda do estado geral. Ao exame, evidencia-se ulceração na amígdala, recoberta por pseudomembrana, facilmente desprendida e friável, acompanhada de eliminação de odor fétido (ASSOCIAÇÃO BRASILEIRA DE OTORRINOLARINGOLOGIA E CIRURGIA CERVICOFACIAL, 2007).

14. **A resposta é c).** A escarlatina é decorrente da ação de endotoxinas, apresenta-se com rash cutaneopapular e eritematoso, deixando a pele áspera, linfonomegalia, vômitos, febre e eritema de orofaringe. Pode manifestar os sinais de Filatov (palidez perioral) e Pastia (presença de petéquias e hiperpigmentação em linhas de flexão (ASSOCIAÇÃO BRASILEIRA DE OTORRINOLARINGOLOGIA E CIRURGIA CERVICOFACIAL, 2007).

15. **A resposta é c).** A microbiologia destes abscessos é semelhante porque as bactérias causadoras refletem a flora orofaríngea do hospedeiro. Os anaeróbios predominantemente isolados são *Prevotella*, *Porphyromonas*, *Fusobacterium* e *Peptostreptococcus spp.* Os microorganismos aeróbios são o *Streptococcus pyogenes* do Grupo A, o *S. aureus* (inclusive MRSA) e o *H. influenzae* (BROOK, 2012).

16. **A resposta é b).** Diretrizes atualizadas recomendam a tonsilectomia para crianças que atendam os critérios de Paradise, que são: infecções recorrentes, que se repetem mais que sete vezes ao ano, ou cinco vezes por ano nos últimos dois anos, ou três vezes anuais nos últimos três anos e que se acompanharam de uma ou mais das seguintes manifestações ou testes: febre > 38°C, adenopatia cervical dolorosa, exsudato tonsilar ou teste positivo para estreptococo β -hemolítico do grupo A (EBHGA), seja ele teste rápido ou exame cultural (PILTCHER et al., 2015).

17. **A resposta é e).** As faringoamigdalites bacterianas correspondem a 20 a 40% dos casos. O agente etiológico mais comum é o estreptococo beta-hemolítico do grupo A (ASSOCIAÇÃO BRASILEIRA DE OTORRINOLARINGOLOGIA E CIRURGIA CERVICOFACIAL, 2007).

18. **A resposta é d).** Doença sistêmica que acomete principalmente adolescentes e adultos jovens. Causada pelo vírus Epstein-Barr (EBV), transmitida pelo contato direto com gotículas salivares (ASSOCIAÇÃO BRASILEIRA DE OTORRINOLARINGOLOGIA E CIRURGIA CERVICOFACIAL, 2007).

19. **A resposta é c).** É consenso que o diagnóstico da faringotonsilite estreptocócica deve ser suspeitado conforme dados clínicos e epidemiológicos e confirmado por exame cultural ou pelo teste rápido de detecção do antígeno estreptocócico (PILTCHER; OTAVIO et al., 2015). As faringotonsilites são infecções das vias aéreas superiores de ocorrência frequente, mais costumeiramente de origem viral. As complicações das infecções por estreptococo β -hemolítico do grupo A são classificadas em supurativas e

não supurativas. Febre reumática e glomerulonefrite aguda são as principais complicações não supurativas. A cultura é considerada padrão ouro para o diagnóstico de infecção por estreptococo β -hemolítico do grupo A.

20. **A resposta é b).** O diagnóstico diferencial das faringotonsilites agudas deve incluir a mononucleose infecciosa, doença causada pelo vírus Epstein-Barr (EBV), agente altamente linfotrópico. Ao exame, o paciente geralmente apresenta mal-estar geral, astenia, temperatura normal ou elevada, tonsilas palatinas muito aumentadas e com exsudato, hepatomegalia e esplenomegalia (PILTCHER et al., 2015).

21. **A resposta é d).** Na suspeita de difteria, o paciente deverá ser internado e iniciar soro antidiftérico 50.000 a 100.000 unidades, por via intramuscular ou subcutânea o mais precocemente possível. A penicilina deve ser utilizada para a erradicação do foco infeccioso (ASSOCIAÇÃO BRASILEIRA DE OTORRINOLARINGOLOGIA E CIRURGIA CERVICOFACIAL, 2007).

22. **A resposta é a).** O emprego correto de antibacterianos até nove dias após o início do quadro infeccioso é capaz de impedir a febre reumática (PILTCHER et al., 2015).

23. **A resposta é d).** A herpangina tem como agentes etiológicos os vírus Coxsackie A, Coxsackie B e Echovírus (ASSOCIAÇÃO BRASILEIRA DE OTORRINOLARINGOLOGIA E CIRURGIA CERVICOFACIAL, 2007).

24. **A resposta é b).** A angina (amigdalite) de Plaut-Vicent é causada pela simbiose entre o bacilo fusiforme *Fusobacterium plautvincenti* e o espirilo *Spirochaeta dentium*, saprófitos normais da cavidade bucal, que adquirem poder patogênico quando associados. A má higiene bucal e o mau estado dos dentes e gengivas facilitam tal associação. Adulto jovem ou adolescente mais frequentemente, apresentando disfagia e odinofagia unilateral, geralmente sem elevação de temperatura e queda do estado geral. Ao exame evidencia-se ulceração na amígdala, recoberta por pseudomembrana, facilmente desprendida e friável acompanhada de eliminação de odor fétido. O tratamento consiste em antibioticoterapia (penicilina via parenteral ou metronidazol), gargarejos com soluções antissépticas, sintomáticos e tratamento dentário (ASSOCIAÇÃO BRASILEIRA DE OTORRINOLARINGOLOGIA E CIRURGIA CERVICOFACIAL, 2007).

25. **A resposta é angina (amigdalite) de Plaut-Vicent.** A angina (amigdalite) de Plaut-Vicent é causada pela simbiose entre o bacilo fusiforme *Fusobacterium plautvincenti* e o espirilo *Spirochaeta dentium*, saprófitos normais da cavidade bucal, que adquirem poder patogênico quando associados. A má higiene bucal e o mau estado dos dentes e gengivas facilitam tal associação. Adulto jovem ou adolescente mais frequentemente, apresentando disfagia e odinofagia unilateral, geralmente sem elevação de temperatura e queda do estado geral. Ao exame evidencia-se ulceração na amígdala, recoberta por pseudomembrana, facilmente desprendida e friável acompanhada de eliminação de odor fétido (ASSOCIAÇÃO BRASILEIRA DE OTORRINOLARINGOLOGIA E CIRURGIA CERVICOFACIAL, 2007).

26. A resposta é faringotonsilite estreptocócica. O diagnóstico da faringotonsilite estreptocócica deve ser suspeitado conforme dados clínicos e epidemiológicos e

confirmado por exame cultural ou pelo teste rápido de detecção do antígeno estreptocócico. As faringoamigdalites bacterianas correspondem a 20 a 40% dos casos. O agente etiológico mais comum é o estreptococo beta-hemolítico do grupo A. Usualmente afeta crianças a partir dos 3 anos, com pico de incidência entre 5 e 10 anos, podendo acometer qualquer idade. Manifesta-se com dor de garganta intensa, disfagia, otalgia reflexa, febre de intensidade variável, que pode ser acompanhada de queda do estado geral. O exame físico revela hiperemia, aumento de tonsilas e exsudato purulento, além de adenomegalia em cadeia jugulodigástrica, observada em 60% dos casos. É consenso que o diagnóstico da faringotonsilite estreptocócica deve ser suspeitado conforme dados clínicos e epidemiológicos e confirmado por exame de cultura ou pelo teste rápido de detecção do antígeno estreptocócico (ASSOCIAÇÃO BRASILEIRA DE OTORRINOLARINGOLOGIA E CIRURGIA CERVICOFACIAL, 2007).; PILTCHER et al., 2015).

27. A resposta é faringotonsilite viral. O patógeno mais frequente são os adenovírus (20%). As amigdalites de origem viral correspondem a 75% das faringoamigdalites agudas, preponderantes nos primeiros anos de vida (2 e 3) e menos frequentes na adolescência. Quadro clínico: dor de garganta, disfagia, mialgia, febre baixa, tosse, coriza hialina e espirros. Exame físico: hiperemia e edema da mucosa faríngea e das amígdalas, com presença de exsudato (raramente). Ausência de adenopatia. Dentre os vírus, os adenovírus são provavelmente os patógenos mais frequentes (20%) (ASSOCIAÇÃO BRASILEIRA DE OTORRINOLARINGOLOGIA E CIRURGIA CERVICOFACIAL, 2007).

28. A resposta é febre reumática e glomerulonefrite aguda são as principais complicações não supurativas. Já as complicações supurativas são abscesso peritonsilar, abscesso retrofaríngeo e adenite/abscesso cervical. As complicações das infecções por EBHGA são classificadas em supurativas e não supurativas. Febre reumática (rara em adultos) e glomerulonefrite aguda são as principais complicações não supurativas, geralmente presentes de 1 a 3 semanas após a infecção. Já as complicações supurativas incluem abscesso peritonsilar, abscesso retrofaríngeo e adenite/abscesso cervical (PILTCHER et al., 2015).

29. A resposta é o diagnóstico mais provável é faringotonsilite estreptocócica. Os diagnósticos diferenciais para dor de garganta são: epigloteite, abscesso peritonsilar, abscesso retrofaríngeo, angina de Ludwig. A faringotonsilite estreptocócica usualmente afeta crianças a partir dos 3 anos, com pico de incidência entre 5 e 10 anos, podendo acometer qualquer idade. Manifesta-se com dor de garganta intensa, disfagia, otalgia reflexa, febre de intensidade variável, que pode ser acompanhada de queda do estado geral. O exame físico revela hiperemia, aumento de tonsilas e exsudato purulento, além de adenomegalia em cadeia jugulodigástrica, observada em 60% dos casos. Condições que têm potencial imediato de gravidade incluem epigloteite, abscessos retrofaríngeo e periamigdaliano e hipertrofia tonsilar intensa, esta geralmente como manifestação de mononucleose infecciosa. Deve-se pensar nesses diagnósticos sempre que a gravidade da dor de garganta for desproporcional aos achados no exame orofaríngeo (ASSOCIAÇÃO BRASILEIRA DE OTORRINOLARINGOLOGIA E CIRURGIA CERVICOFACIAL, 2007; COSTA et al., 2018).

30. A resposta é uma complicação de uma infecção pelo vírus Epstein-Barr (EBV). É mais provável que esse paciente apresente uma ruptura esplênica decorrente de mononucleose (EBV). O vírus Epstein-Barr causa edema difuso dos tecidos linfáticos do anel de Waldeyer, região cervical, axilar e inguinal. Produz odinofagia intensa, que pode levar à desidratação e aumento das tonsilas palatinas e faríngeas, podendo causar obstrução importante das vias aéreas superiores (PILTCHER et al., 2015).

REFERÊNCIAS BIBLIOGRÁFICAS

Araujo BC, Imamura R, Sennes LU, Sakae FA. **Papel do teste de detecção rápida do antígeno do estreptococcus beta-hemolítico do grupo A em pacientes com faringoamigdalites.** Rev Bras Otorrinolaringol. 2006; 72(1):12-6.

Associação Brasileira de Otorrinolaringologia e Cirurgia Cervicofacial. **Guideline IVAS –Infecção das Vias Aéreas Superiores.** 2007. [Acesso em 30 setem. 2019]. Disponível em http://www.aborlccf.org.br/imageBank/guidelines_completo_07.pdf

BROOK, I.. **Bactérias Anaeróbias nas Infecções do Trato Respiratório Superior e da Cabeça e Pescoço em Crianças: Microbiologia e Tratamento** In: SIH Tânia et al. X Manual de otorrinolaringologia pediátrica da IAPO. Guarulhos: Lis, 2012. p. 50.

CALDAS NETO, Silvio et al. **Tratado de Otorrinolaringologia**, volume 4: faringoestomatologia, laringologia e voz e cirurgia de cabeça e pescoço. 2. ed. São Paulo: Roca, 2011.

COSTA, Gabriela Araujo et al. **Differential diagnosis of pharyngotonsillitis in childhood.** Revista Médica de Minas Gerais, [s.l.], v. 28, p. 1-7, 2018. GN1 Genesis Network. <http://dx.doi.org/10.5935/2238-3182.20180104>.

PEREIRA, M.; PEREIRA, D. Faringotonsilites. In: PILTCHER, Otavio B. et al. **Rotinas em Otorrinolaringologia**, Porto Alegre: Artmed, 2015. p 287-291.

SAKAE, Flavio Akira et al. **Microbiologia dos abscessos peritonsilares.** Revista Brasileira de Otorrinolaringologia, [s.l.], v. 72, n. 2, p.247-251, abr. 2006. FapUNIFESP (SciELO). <http://dx.doi.org/10.1590/s0034-72992006000200016>.

CAPÍTULO XLIV - RONCO E APNEIA OBSTRUTIVA DO SONO

Luciana Almeida Moreira da Paz Oliveira
Beatriz Teles Aragão
Ítalo Fernando Mendes Lima
DOI-Capítulo: 10.47538/AC-2021-10.44

QUESTÕES

1. (Banca não informada – Prefeitura do Rio de Janeiro/RJ – 2017 – Modificada) A única forma objetiva de diagnosticar e quantificar a gravidade da síndrome de apneia e hipopneia obstrutiva do sono e sendo, também, utilizada para o controle da melhora e da cura da doença, após tratamento cirúrgico, é pelo exame de:

- a) Cefalometria.
- b) Laringoscopia.
- c) Polissonografia.
- d) Nasofibroscopia.
- e) Nasofibrolaringoscopia.

2. (Fundação CEFETBAHIA – Policlínica/BA – 2017) Em um paciente adulto com ronco e síndrome de apneia-hipopneia obstrutiva do sono com grau mais acentuado da doença (SAHOS moderada a grave), o tratamento de escolha é:

- a) Turbinectomia.
- b) Amigdalectomia.
- c) Aparelho intraoral.
- d) Uvulopalatofaringoplastia.
- e) Contínuos Positive Airway Pressure (CPAP).

3. (HUJB – UFCG/PB – 2017) Paciente obeso é levado à consulta pela esposa que se queixa de seus roncos intensos que a atrapalham a dormir. O paciente, por sua vez, relata sonolência diurna. Considerando o exposto, assinale a alternativa correta.

- a) O tratamento tem como objetivo principal a melhora do relacionamento do casal.
- b) Medidas eficientes que minimizem o desconforto da esposa tornam dispensável o tratamento do ronco do paciente em questão.
- c) Como se trata de uma doença em seu aspecto social, medidas como utilização de pressão aérea positiva devem ser evitadas.
- d) A investigação cardiovascular do paciente faz parte da avaliação da gravidade de sua condição.
- e) A sonolência apresentada pelo paciente deve-se, antes de mais nada, ao provável fato de a esposa acordar repetidamente ao longo da noite.

4. (CESPE – TRE/PE – 2017) Um homem de cinquenta e seis anos de idade procurou atendimento médico por apresentar quadro de sonolência diurna excessiva e dificuldade em manter-se concentrado no ambiente de trabalho. O paciente não informou outros sintomas e, de acordo com seu relato, não estava realizando nenhum tipo de tratamento médico. Sua esposa, que o acompanhou na consulta, relatou ao médico que o ronco do cônjuge era excessivamente incômodo. No exame físico, constataram-se IMC (índice de massa corpórea) de 32 kg/m²; 43 cm de circunferência do pescoço; e pressão arterial de

144 mmHg x 92 mmHg (média de três medidas). Os resultados dos demais exames físicos e os resultados dos exames complementares básicos não revelaram anormalidades significativas. Nesse caso clínico, o exame indicado para se estabelecer o diagnóstico do paciente é:

- a) Nasofibrolaringoscopia.
- b) Ressonância magnética do encéfalo.
- c) Polissonografia assistida, a ser realizada à noite, em laboratório do sono.
- d) Monitorização eletrocardiográfica ambulatorial de vinte e quatro horas (holter de vinte e quatro horas).
- e) Eco-doppler de artérias carótidas e vertebrais.

5. (CESPE – TRE/BA – 2017) Um homem de quarenta e cinco anos de idade procurou o ambulatório de saúde do trabalhador da cidade onde mora por apresentar, há 15 dias, dificuldade para iniciar o sono associada à sonolência excessiva diurna. Ele relatou que esses sintomas estavam relacionados à mudança de seu turno de trabalho. Informou ainda que, há três meses, ele passara a trabalhar no período compreendido entre 19h e 7h, em dias alternados. Nessa situação, o primeiro procedimento que o médico deve adotar no atendimento desse paciente é:

- a) Prescrever benzodiazepínicos.
- b) Aplicar a escala de Epworth e o diário do sono.
- c) Solicitar a dosagem do cortisol sérico.
- d) Indicar terapia cognitiva-comportamental.
- e) Solicitar uma polissonografia.

6. (CEPERJ – Prefeitura de Itaocara/RJ – 2018) A cirurgia mais frequentemente utilizada para tratamento de ronco e para beneficiar a adaptação de Aparelho de Pressão Aérea Positiva Contínua (CPAP) em casos de ronco e apneia obstrutiva do sono é:

- a) Uvulopalatofaringoplastia.
- b) Avanço mandibular.
- c) Faringoplastia lateral.
- d) Tonsilectomia.
- e) Septoplastia e turbinoplastia.

7. (EBSERH/HUAP – Rio de Janeiro/RJ – 2016) Sobre as diversas modalidades de tratamentos clínicos para o ronco primário e a SAOS (síndrome da apneia obstrutiva do sono), assinale a alternativa incorreta:

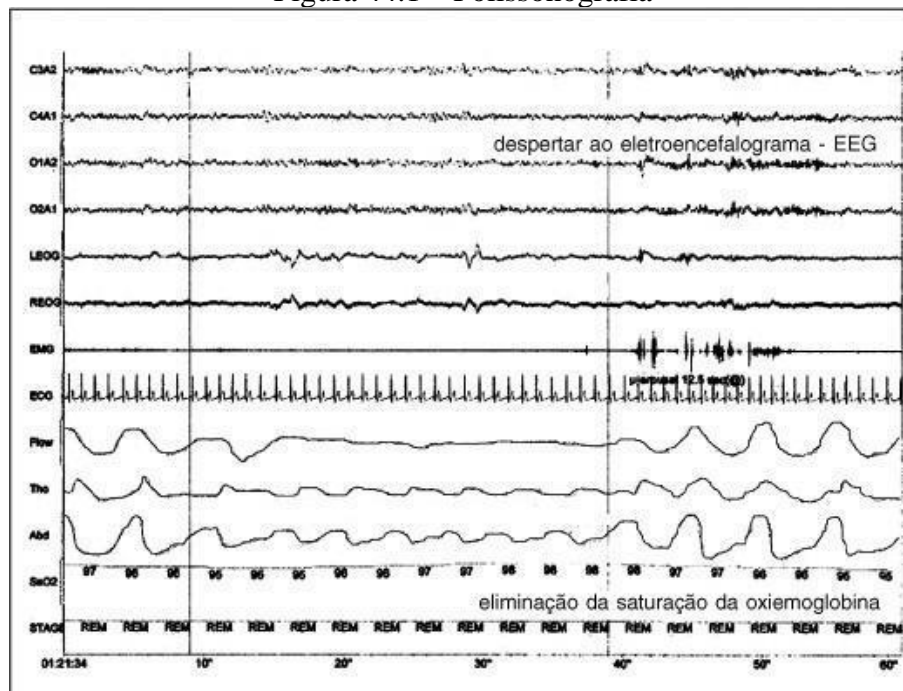
- a) Medidas simples, como a suspensão do consumo de álcool e tabaco, podem ser bastante importantes para reduzir os roncos e diminuir o número e a duração dos eventos respiratórios obstrutivos do sono em alguns pacientes.
- b) Há comprovação de que o emagrecimento, seja obtido através de procedimento cirúrgico ou através de dietas com baixas calorias, tem impacto positivo na melhora da SAOS.
- c) Em relação aos benefícios do tratamento com aparelhos de pressão positiva, há alto nível de evidência para melhora objetiva da sonolência.
- d) Em relação aos benefícios do tratamento com aparelhos de pressão positiva, há baixo nível de evidência para melhora subjetiva da sonolência.
- e) Em relação aos benefícios do tratamento com aparelhos de pressão positiva, há baixo nível de evidência para aumento do nível neurocognitivo.

8. (EBSERH – AOCP – 2016) Paciente masculino de 55 anos, obeso e com queixas de roncos intensos há 3 anos, apresenta sonolência diurna e prejuízo em suas atividades de contador. É hipertenso e tem apresentado dificuldade no tratamento dessa condição. Referente ao exposto, assinale a alternativa correta.

- a) Caso apresente Índice de Mallampati III, a correção cirúrgica tem bons resultados.
- b) Esse paciente não apresenta riscos de complicações cardiovasculares.
- c) A principal opção terapêutica para esse paciente é indicação de terapia com pressão aérea positiva (CPAP).
- d) Aparelhos orais têm resultados terapêuticos pobres e não têm indicação nesse paciente, mesmo na falha de adesão ao CPAP.
- e) A orientação de perda de peso é irrelevante para esse tipo de paciente.

9. Homem de 50 anos com queixa de ronco importante foi submetido a uma polissonografia de noite inteira, apresentada a seguir. Qual é o diagnóstico mais provável?

Figura 44.1 – Polissonografia



Fonte: MACHADO et al. (2012).

- a) Apneia obstrutiva do sono.
- b) Apneia central.
- c) RERA – Aumento da resistência das vias aéreas.
- d) Bruxismo.
- e) Não é possível marcar nenhum evento, pois os dados são contraditórios.

10. (EBSERH – AOCP – 2016). Paciente com diagnóstico de síndrome de apneia obstrutiva do sono evolui com palpitações e acidente vascular cerebral. Qual a arritmia cardíaca que se espera encontrar?

- a) Fibrilação atrial.
- b) Extrassístoles supraventriculares.

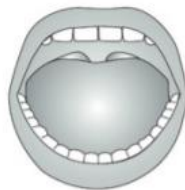- c) Taquicardia ventricular.
- d) Bradiarritmias.
- e) Fibrilação ventricular.

11. A polissonografia é um exame não invasivo, que registra a noite de sono do paciente e permite fazer diagnóstico de apneia obstrutiva do sono e, ainda, classificá-la. Assinale a alternativa que traz a correta associação entre IAH (Índice de Apneia e Hipopneia) e a classificação da SAOS (Síndrome da Apneia Obstrutiva do Sono):

- a) IAH < 5/hora: SAOS leve.
- b) IAH 5 – 15/hora: SAOS leve.
- c) IAH 10 – 20/hora: SAOS moderada.
- d) IAH > 20: SAOS grave.
- e) NDA.

12. (EBSERH – AOCP – 2016 – Modificada). A figura a seguir, que traz uma situação que pode ser considerada fator de risco para a síndrome de apneia obstrutiva do sono, corresponde a:

Figura 44.2 – Representação de Mallampati modificado (paciente com a língua relaxada dentro da cavidade oral)



Fonte: EBSERH – AOCP – 2016.

- a) Mallampati I.
- b) Mallampati II.
- c) Mallampati III.
- d) Mallampati IV.
- e) Mallampati V.

O CASO CLÍNICO A SEGUIR REFERE-SE ÀS QUESTÕES 13, 14 E 15.

BMC, sexo masculino, 41 anos, procura consultório queixando-se de sonolência diurna excessiva que atrapalha suas atividades como vigilante diurno de um banco, além de boca seca ao acordar, com início há 8 meses, que piorou nos últimos 2 meses. Refere dormir às 23h e acordar às 7h30. Além disso, a esposa relata roncos intensos e ruidosos durante a noite, que ocorrem em pelo menos 5 dos 7 dias da semana. Nega comorbidades e uso de medicamentos diários. Tabagista desde os 30 anos de idade, fumando meio maço por dia. Ao exame físico, observa-se IMC de 31 kg/m², circunferência cervical de 45 cm, Mallampati modificado II, PA 140 x 90 mmHg. Aplicou-se o questionário da escala de Epworth, obtendo-se 11 pontos.

13. Qual a hipótese diagnóstica do caso em questão, o que leva a pensar nessa hipótese, e qual o próximo passo de investigação? Justifique sua resposta.

14. Levando-se em consideração que o paciente apresente IAH (índice de apneia e hipopneia) de 6, obtido por meio de polissonografia, o diagnóstico de Síndrome de Apneia Obstrutiva do Sono pode ser dado com certeza? Por quê?

15. Qual tratamento deve ser proposto para o caso em questão de acordo com a classificação do seu quadro?

RESPOSTAS E COMENTÁRIOS

1. **A resposta é c).** A polissonografia visa a registrar e analisar numerosas variáveis fisiológicas concomitantemente durante o período de sono, além de modificações induzidas pelos distúrbios de sono e variações da normalidade. Os critérios diagnósticos da síndrome de apneia obstrutiva do sono (SAOS) envolvem resultados obtidos por meio da realização de polissonografia, especialmente o IAH (índice de apneia e hipopneia, que significa o número de episódios de apneia ou hipopneia por hora de sono), permitindo, ainda, classificá-la em leve (IAH de 5 a 15/hora), moderada (IAH de 15 a 30/hora) ou grave (IAH de 30 ou mais/hora) (LOPES FILHO, 1994; PILTCHER, 2015).

2. **A resposta é e).** O tratamento de primeira linha para pacientes com apneia moderada ou grave é a utilização do CPAP (pressão positiva contínua de via aérea), em que é fornecida uma corrente aérea sob pressão à via aérea orofaríngea, que age como um “splint” pneumático, mantendo a via aérea aberta. Praticamente todos os pacientes com apneia obstrutiva do sono podem se beneficiar com esse tratamento, exceto aqueles pacientes que apresentam as vias aéreas nasais obstruídas, em que seriam necessários tratamentos cirúrgicos de VAS. Aparelho intraoral, por outro lado, seria o tratamento de primeira linha para apneia leve (LOPES FILHO, 1994).

3. **A resposta é d).** A síndrome da apneia obstrutiva do sono (SAOS) está associada a morbidade e mortalidade significativas, além de ser fator de risco independente para doenças cardiovasculares e acidente vascular isquêmico, por isso é importante a investigação cardiovascular do paciente. Portanto, o tratamento objetiva muito mais que melhorar o relacionamento do casal ou o desconforto da esposa. Além disso, a sonolência diurna, importante sintoma diurno na síndrome da apneia obstrutiva do sono, representa a principal sequela de fragmentação do sono, por conta dos roncos ruidosos interrompidos por episódios de apneia/hipopneia, seguidos por resfôlego alto e o acordar do paciente (PILTCHER, 2015).

4. **A resposta é c).** O caso em questão deve ser investigado em relação a SAOS (Síndrome de Apneia Obstrutiva do Sono), por conta das queixas de sonolência diurna excessiva e dificuldade de concentração no trabalho, além dos roncos relatados pela esposa. Além disso, dados do exame físico são sugestivos, como IMC aumentado, que constitui fator de risco para essa condição. Assim, o melhor exame para diagnóstico e classificação da SAOS é a polissonografia, que investiga modificações e alterações surgidas durante o sono, além de possuir sensores para roncos, esforço respiratório e movimentações corporais, medir saturação de oxigênio e eletrocardiograma. Ainda, fornece o IAH (número de episódios de apneia e/ou hipopneia por hora de sono). A polissonografia deve ser realizada durante toda a noite, preferencialmente em laboratórios de sono, para minimizar perdas de exames, causadas, por exemplo, pela desconexão de eletrodos (PILTCHER, 2015).

5. **A resposta é b).** A sonolência diurna excessiva representa a principal manifestação da fragmentação e da privação do sono e pode ser avaliada subjetivamente por escalas, como a Escala de Sonolência de Epworth. A escala é útil na avaliação diagnóstica e no acompanhamento ambulatorial de pacientes após tratamento clínico e/ou cirúrgico. A avaliação inicial, portanto, pode ser realizada com a aplicação dessa escala e do diário do

sono, para que se faça uma investigação inicial de privação de sono e distúrbio de ritmo circadiano (devido ao trabalho de turno). Posteriormente, após melhora da higiene do sono, a investigação pode ser complementada com uma polissonografia, para afastar outros distúrbios de sono como a SAOS (PILTCHER, 2015).

6. **A resposta é e).** O acometimento da via aérea nasal aumenta a pressão negativa do esforço inspiratório, que por sua vez aumenta a tendência de colapso da via aérea orofaríngea flácida. Numerosos estudos têm documentado o papel da obstrução nasal no ronco e na apneia obstrutiva do sono. Quase metade dos pacientes que roncam e apresentam apneias tem queixas de obstrução nasal e, da mesma forma, cerca da metade apresenta deformidades de septo ou concha. O problema nasal mais frequente é causado pelas deformidades do septo nasal e dos cornetos. Por isso, realiza-se septoplastia e turbinoplastia. Além disso, quando há falha do tratamento com o CPAP, um dos motivos pode ser a obstrução que não pode ser aliviada com qualquer pressão real. A obstrução nasal inviabiliza o sistema e, algumas vezes, requer correção antes de ser possível a aplicação da CPAP (LOPES FILHO, 1994).

7. **A resposta é d).** A adesão ou aceitação dos pacientes bem orientados à CPAP de curta duração é de 90%; a adesão a longo prazo (2 a 4 anos) tem sido relatada como variando entre 50 e 80%. A aceitação do paciente está diretamente relacionada ao sucesso do tratamento. O CPAP age como um “splint” pneumático que mantém a via aérea aberta, por meio de uma máscara nasal presa firmemente à face. Portanto, traz benefícios, especialmente em relação aos episódios de roncos intensos, além de melhora de sintomas diurnos, como sonolência diurna excessiva, que é avaliada subjetivamente pelo paciente e pela escala de Epworth (LOPES FILHO, 1994).

8. **A resposta é c).** A SAOS (Síndrome da Apneia Obstrutiva do Sono) é um fator independente de risco de hipertensão, sendo um fator clínico adverso que torna mais difícil o controle da hipertensão. O desempenho da CPAP na manutenção de pressão positiva contínua no trato respiratório é eficaz na redução do IAH, da morbidade e da mortalidade cardiovasculares. Estudos mostram que, em pacientes com SAOS e hipertensão resistente, como o caso do paciente em questão (que está apresentando dificuldades para o controle da pressão arterial), o tratamento com CPAP traz redução, em números, da pressão arterial. Portanto, o tratamento com CPAP tem efeito em pacientes com SAOS e hipertensão resistente. A correção cirúrgica em caso de Mallampati III não traria tantos benefícios em relação ao controle da pressão arterial. Ainda, na falha de adesão ao CPAP, aparelhos intraorais seriam alternativas possíveis. Além disso, a perda de peso é importante para o tratamento da apneia, independentemente da gravidade da SAOS (QIANG, 2017).

9. **A resposta é a).** É um provável diagnóstico de apneia obstrutiva do sono, pois nota-se que, na polissonografia, durante a pausa da respiração, ainda há continuidade do esforço respiratório torácico e abdominal, o que não ocorre em uma apneia central, em que a pausa respiratória é acompanhada também por parada de esforço respiratório (PILTCHER, 2015).

10. **A resposta é a).** Em pacientes com SAOS, os episódios de hipoventilação, apneia e hipoxemia causam aumento da pressão arterial pulmonar e sobrecarga de câmaras

cardíacas direitas. O átrio direito dilata e empurra o septo interatrial, reduzindo o átrio esquerdo e aumentando a pressão em seu interior. O resultado é o aumento atrial e a desorganização das vias atriais de condução, causando fibrilação atrial (FA). Além disso, o aumento da atividade simpática que ocorre na SAOS e a presença de comorbidades, especialmente hipertensão e obesidade, também são fatores que contribuem para o surgimento da FA (DOMINIK, 2018).

11. **A resposta é b).** A SAOS é classificada da seguinte maneira: SAOS leve (IAH 5 – 15/hora), SAOS moderada (IAH 15 – 30/hora) e SAOS grave (IAH > 30/hora). IAH abaixo de 5 está dentro da normalidade (PILTCHER, 2015).

12. **A resposta é c).** Corresponde a um Mallampati III, pois visualizam-se o palato mole e a base da úvula. Está associado à apneia obstrutiva do sono por indicar um maior estreitamento das vias aéreas (PILTCHER, 2015).

13. Ao analisar o caso, deve-se pensar como hipótese diagnóstica a síndrome da apneia obstrutiva do sono (SAOS), pois é um paciente que apresenta sinais e sintomas sugestivos de tal condição, como: roncos noturnos, sonolência diurna excessiva (apesar de relatar 8 horas e meia de sono por noite) e boca seca ao acordar. Ainda, há fatores de risco associados a SAOS: sexo masculino, obesidade, aumento de circunferência cervical, pressão arterial elevada e tabagismo. Como próximo passo de investigação, recomenda-se a realização de polissonografia. A monitorização polissonográfica procura verificar características do sono, normais ou patológicas, e avaliar variáveis, como fluxo aéreo nasal, fluxo aéreo bucal, medida de esforço respiratório, eletrocardiograma, medida de saturação de oxigênio, eletromiograma de músculo tibial anterior e estagiamento do sono (através de eletroencefalograma, eletro-oculograma e eletromiograma de mento) (PILTCHER, 2015).

14. Sim. De acordo com os critérios diagnósticos para SAOS, (A+B) ou C fecham o diagnóstico.

A – Presença de 1 ou mais dos seguintes critérios:

- Queixa de sonolência, sono não reparador, fadiga ou sintomas de insônia.
- Paciente desperta com sufocamento, sensação de sufocamento ou asfixia.
- Companheiro de cama ou observador relata roncos frequentes, interrupções respiratórias ou ambos durante o sono do paciente
- Paciente diagnosticado com hipertensão, alterações de humor, disfunção cognitiva, coronariopatia, AVC, ICC, fibrilação atrial ou diabetes mellitus tipo 2.

B – Polissonografia (PSG) ou OCST demonstra: cinco ou mais eventos respiratórios obstrutivos (apneia obstrutiva e mista, hipopneia ou esforço respiratório associado ao despertar (RERA)) por hora de sono ou hora de monitorização.

C – Polissonografia (PSG) ou OCST demonstra: quinze ou mais eventos respiratórios obstrutivos (apneia obstrutiva e mista, hipopneia ou esforço respiratório associado ao despertar (RERA)) por hora de sono ou hora de monitorização.

(International Classification of Sleep Disorders – 3)

O paciente BMC satisfaz o critério A, ao apresentar sonolência diurna excessiva que atrapalha suas atividades diárias e roncos relatados pela esposa, e o critério B, pois

apresenta IAH de 6, ou seja, 6 eventos respiratórios obstrutivos por hora de sono (PILTCHER, 2015).

15. De acordo com a classificação da SAOS, o paciente apresenta uma apneia leve (IAH de 5 a 15). Portanto, o tratamento de primeira linha é a utilização de aparelho intraoral. Além disso, devem ser também recomendadas ao paciente medidas adjuvantes e comportamentais, como perda de peso e posição lateralizada ao dormir. Há, ainda, a possibilidade de cirurgia de vias aéreas superiores, mas é uma opção invasiva e não de escolha nesse caso, pelo fato de o paciente apresentar Mallampati baixo, de II (PILTCHER, 2015).

REFERÊNCIAS BIBLIOGRÁFICAS

DOMINIK, L. et al. Associations of Obstructive Sleep Apnea with Atrial Fibrillation and Continuous Positive Airway Pressure Treatment – Review. **JAMA Cardiol**, v. (6), p. 532-540, junho, 2018.

LOPES FILHO, OC; CAMPOS, CA. Tratado de Otorrinolaringologia. São Paulo: Roca, 1994.

MACHADO, Charles et al. Anestesia e apnéia obstrutiva do sono. **Revista Brasileira de Anestesiologia** [online]. 2006, v. 56, n. 6 [Acessado 29 Julho 2021], p. 669-678. Disponível em: <<https://doi.org/10.1590/S0034-70942006000600012>>.

MANICA, Denise. Síndrome da apneia obstrutiva do sono (SAOS). PILTCHER, Otavio B et al. **Rotinas em Otorrinolaringologia**. Porto Alegre: Artmed, 2015. P. 332-338.

QIANG, L. et al. Efeitos da pressão positiva contínua nas vias aéreas na pressão arterial em pacientes com hipertensão resistente e apneia obstrutiva do sono: revisão sistemática e meta-análise de seis ensaios clínicos controlados aleatórios. **JBP**. v. (5), p. 373-379, 2017.

CAPÍTULO XLV - TRAUMA DE PESCOÇO

Luciana Almeida Moreira da Paz Oliveira
Vinícius Ribeiro Escórcio
Luan George Lima Xavier
DOI-Capítulo: 10.47538/AC-2021-10.45

QUESTÕES

1. (Santa Casa de Misericórdia de São Paulo - 2016) Jovem, 23 anos, vítima de ferimento por arma branca em pescoço, é admitido no PS. Ao exame, apresentava-se alcoolizado, respirando espontaneamente, hemodinamicamente normal, com ferimento de 2 cm de extensão em zona II do pescoço à esquerda. Gemente à palpação cervical. Com relação ao caso, assinale a alternativa incorreta:
 - a) Trata-se de uma região (zona II) de fácil acesso cirúrgico, pois vai da cartilagem cricoide ao ângulo da mandíbula.
 - b) A dor à palpação do pescoço é normal, e não representa sinal maior de lesão, estando contraindicado tratamento operatório.
 - c) Não há lesão interna, pois o doente está respirando espontaneamente, portanto, deve ser feita apenas a limpeza e sutura do ferimento.
 - d) Esse ferimento não apresenta sinal maior de lesão, portanto, é passível de tratamento cirúrgico seletivo.
 - e) Não há indicação de cervicotomia exploratória, já que não há evidência de rebaixamento de consciência por lesão carotídea.

2. (UFRJ - 2018) Uma das assertivas abaixo está em desacordo com a conduta a ser tomada no paciente com traumatismo do pescoço.
 - a) Pacientes com sinais abertos de lesão no trajeto vascular ou aerodigestório requerem exploração cirúrgica.
 - b) Pacientes com lesões penetrantes na zona II são, em geral, levados diretamente para a sala de operações.
 - c) Pacientes com lesões penetrantes nas zonas I e III devem ser submetidos, quando possível, à angiografia pré-operatória.
 - d) O traumatismo fechado do pescoço, com frequência, compromete a laringe, e estas lesões são facilmente identificadas pela laringoscopia direta.
 - e) A endoscopia intraoperatória é um adjuvante útil nos casos em que há alta suspeita de lesão aerodigestória.

3. Sobre trauma de laringe, assinale a alternativa incorreta:
 - a) O mecanismo de trauma mais comum é o perfurante.
 - b) A mandíbula, o esterno e a coluna vertebral são fatores protetores da lesão de laringe.
 - c) Lesões de laringe em crianças são mais comuns, devido ao nível mais baixo no pescoço que a laringe se encontra.
 - d) Está dentro da zona II, a de maior facilidade de acesso cirúrgico.
 - e) Intubação orotraqueal deve ser evitada em lesão anatômica da laringe.

4. Quanto ao grau de lesão do trauma laringotraqueal, está incorreta a alternativa:

- a) O grau I é o mais baixo, enquanto o mais alto é o IV, apresentando separação laringotraqueal completa.
- b) Uma lesão que apresenta fraturas sem desvio e presença de pequenos hematomas e feridas encontra-se no grau II, moderado.
- c) Uma lesão em grau IV apresenta sintomas de obstrução incompleta de vias aéreas.
- d) Exposição de cartilagem, ferida aspirativa, fraturas com desvio, imobilidade vocal unilateral. Os referidos sinais dizem respeito ao grau III, severo.
- e) Hemoptise sugere que uma lesão no plano interno da laringe esteja presente.

5. Sobre as zonas do pescoço, marque a alternativa com a sequência correta:

I - Lesões traumáticas na zona III podem representar um desafio cirúrgico, pelo risco de envolvimento do mediastino, onde o controle vascular pode ser difícil.

II - Zona II é a principal zona acessível cirurgicamente, e se estende da cartilagem cricoide, até o ângulo da mandíbula.

III - A disfagia, após trauma de pescoço, indica suspeita de fratura do osso hióideo ou lesão na hipofaringe, logo possível lesão nas zonas II ou III.

- a) V-V-V.
- b) F-F-F.
- c) V-V-F.
- d) F-V-V.
- e) F-F-V.

6) Sobre manejo de vias aéreas em paciente com trauma de pescoço, marque a sequência correta:

I - Voz anormal em "batata quente" e dificuldade/dor ao engolir secreções, são fortes indicadores de necessidade de assegurar as vias aéreas.

II - Oxigenação por máscara facial é o método mais seguro, logo a 1ª opção, por ser um método pouco invasivo, evitando mais lesões no sítio do trauma.

III - Bloqueio neuromuscular geralmente é desnecessário, quando uma lesão penetrante causa transecção parcial ou completa e exposição da traqueia.

- a) V-V-V.
- b) F-F-F.
- c) V-F-V.
- d) V-F-F.
- e) F-V-F.

7. Avalie as etapas do diagnóstico e manejo de lesão esofágica, após trauma de pescoço, e marque a alternativa correta.

I - Paciente hemodinamicamente estável deve ser submetido à tomografia do pescoço, enquanto hemodinamicamente instável deve ser submetido à exploração do trauma, incluindo endoscopia.

II - Em caso de tomografia de pescoço positiva para lesão de esôfago, deve ser feita exploração cirúrgica e reparo da lesão.

III - Em caso de tomografia de pescoço negativa, e presença de dor à deglutição de líquidos, deve ser feita endoscopia em busca da lesão.

- a) Todas as etapas estão corretas.
- b) Apenas a primeira etapa está correta.

- c) Apenas a segunda etapa está falsa.
- d) Apenas a terceira etapa está falsa.
- e) Apenas a terceira etapa está verdadeira.

8. Analise as afirmativas acerca de exames complementares em trauma de pescoço:

I - Tomografia computadorizada de multidetectores (MDCT) é o exame de escolha para lesões laringotraqueais em pacientes estáveis, sendo útil, quando há imobilização da espinha cervical.

II - Nasofaringoscopia flexível permite a avaliação da hipofaringe e estruturas supralaríngeas, em pacientes acordados ou sedados, enquanto que a endoscopia rígida requer anestesia geral.

III - Para lesão vascular, angiografia convencional é a escolha, quando detritos metálicos obscurecem a trajetória da bala e detalhes anatômicos na tomografia.

- a) Todas as afirmativas estão corretas.
- b) Todas as afirmativas estão erradas.
- c) Somente a primeira afirmativa está certa.
- d) Somente a segunda afirmativa está errada.
- e) Somente a segunda afirmativa está certa.

9. Julgue as afirmativas sobre trauma penetrante de pescoço:

I - Antibioticoprofilaxia é indicada em quase todos os tipos de lesão, mas, em lesão faringoesofágica, apenas se houver exploração cirúrgica.

II - Requerem angio-TC imediatamente, para determinar lesão vascular.

III - Lesão de espinha cervical é uma consequência incomum.

- a) Todas afirmativas estão corretas.
- b) Todas afirmativas estão erradas.
- c) Somente a primeira e a terceira alternativas estão erradas.
- d) Somente a primeira alternativa está errada.
- e) Somente a segunda e a terceira alternativas estão erradas.

10. Marque a alternativa que contém apenas sinais fortes de lesão aerodigestiva pós trauma de pescoço:

- a) Saída de bolhas de ar da lesão, hemoptise maciça, angústia respiratória.
- b) Hematêmese maciça, disfagia, angústia respiratória.
- c) Hemoptise maciça, hematêmese maciça, dispneia.
- d) Diminuição do pulso radial, angústia respiratória, hemoptise maciça.
- e) Hemorragia incontrolável, saída de bolhas de ar da lesão, angústia respiratória.

11. Paciente de 23 anos, masculino, vítima de acidente motociclístico com trauma contuso por arame farpado ao nível do pescoço. À admissão, estava eupneico e com pressão arterial de 140x90mmHg, consciente, sem déficits neurológicos nem outras alterações aparentes, exceto o acometimento cervical. Ao exame físico, apresentava disфонia com discreto estridor inspiratório, sangramento moderado na cavidade oral e ferida cortocontusa transversal superficial de 12cm de extensão em zona II cervical. Havia enfisema subcutâneo na região cervical e torácica alta. A tomografia computadorizada revelou enfisema subcutâneo em toda extensão cervical e área de perda da continuidade da

traqueia entre a cartilagem cricoide e o primeiro anel traqueal. Evoluiu para instabilidade do quadro respiratório, com taquidispnéia, cornagem e queda acentuada da saturação. Quais condutas quanto às vias aéreas e à investigação das lesões devem ser tomadas?

- a) Traqueostomia e Cervicotomia exploratória.
- b) Intubação oro-traqueal e Cervicotomia exploratória.
- c) Traqueostomia e Monitorização para mais exames complementares.
- d) Máscara laríngea e Cervicotomia exploratória.
- e) Máscara laríngea e Monitorização para mais exames complementares.

12. Sobre a sintomatologia em lesões penetrantes de pescoço, analise as seguintes afirmativas:

I - Sintomas relacionados a lesões laringotraqueais incluem: estridor, distúrbios respiratórios, hemoptise e disfonia.

II - Déficits mentais globais geralmente estão relacionados a lesões de nervos espinhais ou craniais.

III - Lesões altas da medula espinhal podem gerar choque neurogênico com bradicardia e hipotensão.

- a) Todas afirmativas são verdadeiras.
- b) Todas afirmativas são falsas.
- c) Apenas a primeira afirmativa é verdadeira.
- d) Somente a primeira e a terceira afirmativas são verdadeiras.
- e) Somente a primeira e a segunda afirmativas são verdadeiras.

13. Em um paciente com trauma perfurante de pescoço, quais indicações de intervenção cirúrgica imediata?

14. Homem, 25 anos, deu entrada no HC-UFU em junho/2005 com história de ferimento cervical por chifrada de boi há 6 horas. À admissão, encontrava-se consciente, eupneico, hemodinamicamente estável, sem déficits neurológicos e com colar cervical. A via aérea era mantida pérvia por meio de cânula traqueal inserida pelo orifício da ferida (figura 1). À inspeção do pescoço, observava-se a presença de ferimento perfuro-contuso de 2cm de extensão no nível da cartilagem tireoide. O exame radiológico evidenciou enfisema subcutâneo, fratura do corpo vertebral C4 com presença de corpo estranho (CE) de densidade metálica no foco da fratura, sem comprometimento do canal medular e pneumomediastino. Qual a conduta para o paciente?

15. A anatomia do pescoço é complexa, com estruturas aerodigestivas e neurovasculares confinadas a uma pequena área. Lesões de pescoço geralmente são descritas de acordo com a zona de lesão. Cite as zonas e pelo menos 3 estruturas que poderiam ser lesadas em cada zona.

RESPOSTAS E COMENTÁRIOS

1. **A resposta é c).** Mesmo assintomático, o paciente precisa ser submetido à investigação complementar para verificar se há ou não comprometimento de estruturas cervicais (CASSIMIRO et al., 2010).
2. **A resposta é d).** O trauma fechado de pescoço de fato frequentemente compromete a laringe, no entanto, o exame de escolha para diagnóstico da lesão é a tomografia de pescoço, não a laringoscopia (NEWTON, 2017).
3. **A resposta é c).** Traumas de laringe em crianças são menos comuns que em adultos, pois a laringe encontra-se em região mais alta no pescoço, protegida pelo arco mandibular (FRAGA, 2004).
4. **A resposta é a).** O grau mais alto é o V, crítico, apresentando colapso da estrutura laringotraqueal, ou separação laringotraqueal completa (PEREIRA; CASSIN; FIORELLI, 2010).
5. **A resposta é d).** A primeira afirmativa refere-se à zona I, da fúrcula esternal até a cartilagem cricoide, não a III, que vai do ângulo da mandíbula até a base do crânio. A segunda afirmativa está correta. Terceira afirmativa está correta (FRAGA, 2004; NEWTON, 2017).
6. **A resposta é c).** O uso de máscara facial, embora não seja completamente proscrito, deve ser acompanhado de vigilância, pois esse método pode forçar ar em tecidos lesados e distorcer a anatomia da via aérea. Quando não há contraindicações, o primeiro método a ser utilizado é intubação orotraqueal (NEWTON, 2017).
7. **A resposta é c).** Em caso de tomografia de pescoço positiva para lesão esofágica, deve ser feita endoscopia em busca dessa lesão, e só se confirmada, deve ser feita exploração cirúrgica e reparação da lesão (RAYMOND, 2018).
8. **A resposta é a).** Todas as alternativas estão corretas (NEWTON, 2017).
9. **A resposta é d).** Antibióticos profiláticos geralmente não são indicados em traumas penetrantes, a não ser que lesão em região oca viscosa, como lesão faringoesofágica, e exploração cirúrgica (NEWTON, 2017).
10. **A resposta é a).** Dentre os sinais citados, os fortes indicativos de lesão aerodigestiva são: saída de bolhas de ar da lesão, hemoptise maciça, angústia respiratória, e hematêmese maciça. Já disfagia e dispneia são sinais menores/fracos de lesão; e diminuição do pulso radial e hemorragia incontrolável são sinais fortes de lesão vascular (NEWTON, 2017).
11. **A resposta é a).** Como o paciente possui perda de continuidade entre laringe e traqueia, a seguridade da via aérea deve ser feita por meio cirúrgico, logo, traqueostomia. Além disso, o paciente apresenta grande comprometimento do trato aereodigestivo, evidenciado pelo enfisema subcutâneo e distúrbio respiratório, o que justifica a

cervicotomia exploratória (CONTI-FREITAS; MANO; MAMEDE, 2009; NEWTON, 2017).

12. **A resposta é d).** Lesões de nervos espinhais e craniais levam a déficits neurológicos focais, já os déficits neurológicos globais são mais relacionados a lesões vasculares, como hipoperfusão e isquemia cerebral (NEWTON, 2017).

13. Presença de Hemorragia severa ou incontrolável, hematoma de rápida expansão ou pulsátil, hipotensão não responsiva à ressuscitação por fluido, déficits neurológicos consistentes com isquemia cerebral, sinais de comprometimento do trato aerodigestivo (CASSIMIRO et al., 2010; NEWTON, 2017).

14. Paciente deve ser submetido a uma traqueostomia de urgência e cervicotomia exploradora. Deve ser feita a limpeza da ferida e remoção do corpo estranho, com posterior reconstrução das estruturas lesadas, e antibioticoterapia, para evitar complicações. Nesse caso há indicação de tratamento cirúrgico por apresentar os seguintes fatores: enfisema subcutâneo (comprometimento do trato aerodigestivo), lesão maior que 2cm em qualquer sub-região da hipofaringe, fraturas que provoquem obstrução respiratória em que seja necessário intubação ou traqueostomia (DA SILVA et al., 2008).

15. Zona I: vai da fúrcula esternal, ou clavículas, até a cartilagem cricoide. A zona I contém as seguintes estruturas: vasculatura da saída torácica, artérias carótidas proximais, artéria vertebral, ápices dos pulmões, traqueia, esôfago, ducto torácico, glândula tireoide. Zona II: estende-se da cartilagem cricoide até o ângulo da mandíbula, e contém as seguintes estruturas: artérias carótidas comuns, ramos internos e externos das artérias carótidas, artérias vertebrais, veias jugulares, traqueia, esôfago, laringe, faringe, nervo vago e nervo laríngeo recorrente.

Zona III: inclui a região do ângulo da mandíbula até a base do crânio, contendo as seguintes estruturas: porção distal das artérias carótidas internas, artérias vertebrais, veias jugulares, faringe, nervos craniais IX, X, XI, XII, cadeia simpática e glândulas salivares (NEWTON, 2017).

REFERÊNCIAS BIBLIOGRÁFICAS

- CASSIMIRO, A. D. *et al.* **Abordagem do trauma cervical penetrante na zona II.** Revista Medicina, Minas Gerais, 2010.
- CONTI-FREITAS, L. C; MANO, J. B., MAMEDE, R. C. M. **Secção laringotraqueal e laceração faringo-esofágica no trauma cervical fechado.** Rev. Bras. Cir. Cabeça Pescoço, v. 38, nº 1, p. 60 - 61, janeiro / fevereiro / março 2009.
- DA SILVA, J. S.; LANGONI, D. R. P.; REZENDE, J.; OLIVEIRA, L. R.; OLIVEIRA, M. R. **Trauma faringo-laríngeo aberto.** Rev. Bras. Cir. Cabeça Pescoço, v. 37, nº 1, p. 58 - 59. Fev. 2008
- FRAGA, Gustavo Pereira et al. **Trauma de laringe.** Rev. Col. Bras. Cir., Rio de Janeiro, v. 31, n. 6, p. 380-385, Dec. 2004. Available from <http://www.scielo.br/scielo.php?script=sci_arttext&pid=S0100-69912004000600009&lng=en&nrm=iso>. access on 01 Oct. 2019. <http://dx.doi.org/10.1590/S0100-69912004000600009>.
- NEWTON, Kim. **Penetrating neck injuries: Initial evaluation and management.** Up to Date. 2017. Disponível em <https://www.uptodate.com/contents/penetrating-neck-injuries-initial-evaluation-and-management?search=trauma%20lar%C3%ADngeo&source=search_result&selectedTitle=2~81&usage_type=default&display_rank=2> Acesso em 30/10/2019.
- PEREIRA, B. M. T.; CASSIN, W. S.; FIORELLI, R. Trauma de Laringe e Traquéia. *In:* MARTINEZ, C. A. R.; DE AQUINO, J. L. B.; ANDROLLO, N. A. **Atualidades Em Clínica Cirúrgica Intergastro: E TRAUMA.** 1. ed. [S. l.]: Atheneu, 2010. p. 75-87. ISBN 9788538803836
- RAYMOND, P. D. **Overview of esophageal perforation due to blunt or penetrating trauma.** Up to Date. 2018. Disponível em <https://www.uptodate.com/contents/overview-of-esophageal-perforation-due-to-blunt-or-penetrating-trauma?search=neck%20injury&source=search_result&selectedTitle=18~150&usage_type=default&display_rank=18> Acesso em 01/10/2019.

CAPÍTULO XLVI - TUMORES DE GLÂNDULAS SALIVARES

Luciana Almeida Moreira da Paz Oliveira
Juliana Guimarães de Macau Furtado
Vinícius Ribeiro Escórcio
DOI-Capítulo: 10.47538/AC-2021-10.46

QUESTÕES

1. (Sociedade Brasileira de Cirurgia de Cabeça e Pescoço – Prova de Título de Especialista – 2018) Assinale qual das alternativas abaixo mostra, em ordem decrescente, o risco de malignidade de nódulos das glândulas salivares, baseados na sua localização/origem:

- a) Parótida – submandibular – sublingual – glândulas salivares menores.
- b) Sublingual - glândulas salivares menores – parótida – submandibular.
- c) Sublingual - glândulas salivares menores – submandibular – parótida.
- d) Glândulas salivares menores – sublingual - submandibular – parótida.
- e) Submandibular - glândulas salivares menores – sublingual – parótida.

2. (Sociedade Brasileira de Cirurgia de Cabeça e Pescoço – Prova de Título de Especialista – 2018) Na abordagem diagnóstica inicial de pacientes com nódulo sólido em glândula parótida, em algumas situações clínicas a realização de PAAF pode ser considerada essencial na decisão terapêutica, EXCETO:

- a) Pacientes com antecedente de neoplasia maligna de região anterior de couro cabeludo.
- b) Pacientes com múltiplos linfonodos aumentados em cadeias cervicais e axilares, de crescimento rápido.
- c) Pacientes com neoplasia avançada de outro órgão sólido.
- d) Pacientes com nódulo sólido pequeno na porção superficial da glândula.
- e) Pacientes com nódulos altamente suspeitos de malignidade, e que não tenham condições clínicas para tratamento cirúrgico.

3. (Sociedade Brasileira de Cirurgia de Cabeça e Pescoço – Prova de Título de Especialista – 2018) Em relação ao planejamento da abordagem cirúrgica dos pacientes com tumores malignos de parótida, assinale a alternativa incorreta.

- a) As metástases linfonodais cervicais são incomuns nos cilindromas de parótida, sendo dispensável o tratamento do pescoço.
- b) Nos pacientes com metástases linfonodais clinicamente evidentes, recomenda-se o esvaziamento cervical terapêutico.
- c) O esvaziamento eletivo, incluindo minimamente os linfonodos dos níveis II-III, pode ser indicado nos pacientes com tumores de alto grau histológico ou T3-4.
- d) Nos pacientes com pescoço N0, o esvaziamento profilático pode ser dispensado se for prevista radioterapia pós-operatória.
- e) O nervo facial deve ser sacrificado em casos de grande proximidade com a neoplasia maligna, mesmo com a função do nervo preservada.

4. (Sociedade Brasileira de Cirurgia de Cabeça e Pescoço – Prova de Título de Especialista – 2017) Um dos cuidados durante a realização da ressecção da glândula submandibular por um tumor ou como parte de um esvaziamento cervical é a

identificação correta das estruturas anatômicas do trígono submandibular. Após a retração do músculo milo-hióideo, devem ser visibilizados o nervo hipoglosso, o ducto da glândula submandibular e o nervo lingual. Qual a ordem destas estruturas no sentido craniocaudal?

- a) Nervo hipoglosso, ducto, nervo lingual.
- b) Nervo lingual, nervo hipoglosso, ducto.
- c) Nervo lingual, ducto, nervo hipoglosso.
- d) Ducto, nervo hipoglosso, nervo lingual.
- e) Ducto, nervo lingual, nervo hipoglosso.

5. (Sociedade Brasileira de Cirurgia de Cabeça e Pescoço – Prova de Título de Especialista – 2017) Dentre os tumores benignos das glândulas salivares, a tendência à bilateralidade é mais frequente no:

- a) Cisto adenoma papilífero linfomatoso.
- b) Adenoma monomórfico.
- c) Adenoma pleomórfico.
- d) Adenoma de células basais.
- e) Mioepitelioma.

6. (Sociedade Brasileira de Cirurgia de Cabeça e Pescoço – Prova de Título de Especialista – 2017 - Modificada) Nas ressecções de tumores da glândula parótida, são pontos de reparo para a localização do tronco do nervo facial, exceto:

- a) Conduto auditivo.
- b) Artéria maxilar.
- c) Tendão posterior do músculo digástrico.
- d) Processo estiloide da mastoide.
- e) N.d.a.

7. (Sociedade Brasileira de Cirurgia de Cabeça e Pescoço – Prova de Título de Especialista – 2016) O quadro clínico mais provável de neoplasia benigna de glândula salivar é:

- a) Parotidites de repetição com abaulamento doloroso em ambas parótidas.
- b) Diminuição de saliva global com piora à noite em paciente com uso de antidepressivos.
- c) Nódulo em projeção de glândula salivar de crescimento progressivo, indolor, de aparecimento há longo tempo, com exame de pares cranianos normais.
- d) Abaulamento de cauda parótida de aparecimento recente com paralisia do ramo mandibular do nervo facial.
- e) Nódulo em projeção da glândula submandibular, de crescimento progressivo, indolor, com dificuldade de manter a continência do músculo orbicular *oris*, de aparecimento há longo tempo.

8. (EBSERH/HU-FURG – RS - 2016) Dentre os tumores epiteliais benignos das glândulas salivares o de maior ocorrência é o:

- a) Tumor de Warthin (cistoadenoma papilífero linfomatoso).
- b) Adenoma de células basais.
- c) Papiloma ductal.
- d) Adenoma pleomórfico.
- e) Mioepitelioma (adenoma mioepitelial).

9. (EBSERH/HU-FURG – RS – 2016) A respeito das neoplasias das glândulas salivares, está correto o que se afirma em:

- a) O carcinoma adenoide cístico é o tumor mais comum das glândulas salivares menores.
- b) O carcinoma de células acinosas acomete mais as glândulas submandibulares e, ocasionalmente, as parótidas.
- c) Os carcinomas de células escamosas possuem maior incidência nas glândulas parótidas do que nas glândulas submandibulares.
- d) Os adenocarcinomas ocorrem mais frequentemente nas glândulas submandibulares do que nas glândulas parótidas.
- e) De maneira geral, o prognóstico dos tumores das glândulas submandibulares é melhor do que os das glândulas parótidas.

10. (FMS - SP - 2017 - Modificada) Com relação às glândulas salivares, assinale a alternativa CORRETA:

- I. O tumor mais comum do espaço parafaríngeo é o adenoma pleomórfico.
 - II. A sialolitíase ocorre mais frequentemente no ducto de Stenon (glândula submandibular) e 75% dos cálculos são radiopacos.
 - III. O tumor de Warthin é encontrado quase sempre na parótida de homens entre a quinta e sétima décadas de vida, não tendo relação com o tabagismo.
- a) Apenas I está correta.
 - b) II e III estão corretas.
 - c) I e III estão corretas.
 - d) Apenas III está correta.
 - e) Todas estão erradas.

11. (EBSERH/HUJB-UFCG - PB - 2017) Assinale a alternativa que apresenta uma característica do adenoma pleomorfo de glândulas salivares.

- a) Acomete com maior frequência as glândulas salivares menores.
- b) Tumor de crescimento rápido.
- c) Doloroso à palpação.
- d) Apresenta risco de malignização.
- e) Tem como principal tratamento a radioterapia.

12. Qual dos sinais e sintomas abaixo são menos característicos de malignidade em tumores da glândula parótida?

- a) Disfunção do nervo facial.
- b) Fixação à pele.
- c) Linfonodos metastáticos.
- d) Crescimento lento.
- e) Dor.

13. Assinale a alternativa correta a respeito do tratamento de tumores malignos de glândulas salivares.

- a) Deve-se fazer esvaziamento cervical em todas as situações.
- b) Devido ao alto risco de recidiva, sempre é necessário realizar radioterapia pós-cirúrgica.
- c) Câncer de lobo profundo é uma indicação de radioterapia pós-cirúrgica.
- d) Quimioterapia é a principal conduta.

e) Só deve ser feito esvaziamento cervical se os linfonodos forem palpáveis.

14. Assinale a alternativa incorreta.

- a) Dependendo da extensão do tumor benigno, pode ser indicada parotidectomia parcial.
- b) É possível que se retire apenas parcialmente a glândula submandibular em caso de tumor benigno.
- c) O nervo facial tem relação estreita com a parótida, por isso é necessário ter cautela ao abordar essa glândula.
- d) Recidivas do adenoma pleomórfico são comuns.
- e) Recidivas do tumor de Warthin são raras.

15. Roberto, 35 anos, realiza cintilografia a pedido da sua médica após identificar massa na região parotídea de superfície lisa e consistência pouco firme. No resultado, observa-se nódulo hipercaptante na submandibular. Qual diagnóstico mais provável?

- a) Adenoma pleomórfico.
- b) Carcinoma adenoide cístico.
- c) Tumores de células acinares.
- d) Tumor de Warthin.
- e) Carcinoma epidermoide.

16. (CÂMARA DE BELO HORIZONTE – 2018 - Modificada) O adenoma pleomórfico é o tumor de glândula salivar mais comum, recebendo este nome devido à mistura de elementos ductais e mioepiteliais. Acomete com maior frequência a glândula parótida, seguida da glândula submandibular e das glândulas salivares menores. Em relação a esse tumor, é correto afirmar que:

- a) Normalmente tem um crescimento lento e indolor.
- b) Quando afeta a glândula parótida, é sintomático e causa paralisia facial.
- c) Em tumores localizados no palato não é necessária a remoção com margem de segurança.
- d) Nos adenomas de glândula parótida localizados no lobo superficial é indicada a parotidectomia total.
- e) O seu tratamento é expectante. Dessa forma, não há necessidade de cirurgia.

17. (FUNRIO IF/BA - 2016 - modificada) São consideradas lesões malignas de glândulas salivares as descritas na seguinte alternativa:

- a) Sialometaplasia necrosante, oncocitoma, carcinoma mucoepidermoide, carcinoma adenoide cístico, adenocarcinoma polimorfo de baixo grau.
- b) Carcinoma mucoepidermoide, carcinoma adenoide cístico, adenocarcinoma, tumor misto maligno.
- c) Sialometaplasia necrosante, carcinoma adenoide cístico, adenocarcinoma polimorfo de baixo grau, adenoma de células basais.
- d) Oncocitoma, carcinoma mucoepidermoide, carcinoma adenoide cístico, adenocarcinoma polimorfo de baixo grau.
- e) Carcinoma adenoide cístico, adenocarcinoma polimorfo de baixo grau, carcinosarcoma e carcinoma verrucoso.

18. Analise as assertivas a seguir acerca dos tumores de glândulas salivares:

- I) Na suspeita de malignidade, sempre está indicado fazer biópsia.

II) A ultrassonografia não é útil na investigação diagnóstica.

III) Em alguns casos, a PAAF é indicada para elucidar o diagnóstico.

- a) I está correta.
- b) I e II estão corretas.
- c) II e III estão corretas.
- d) II está correta.
- e) III está correta.

19. Na suspeita de tumor maligno de glândula salivar, qual exame solicitar primariamente?

- a) Radiografia contrastada.
- b) Sialografia.
- c) Ultrassonografia.
- d) Biópsia inadvertida.
- e) Cintilografia.

20. Em quais dessas situações, é necessário realizar radioterapia pós-operatória?

- I) Câncer de alto grau de malignidade.
 - II) Qualquer câncer T1/T2 de parótida.
 - III) Doença residual microscópica.
 - IV) Câncer de lobo superficial.
- a) Todas.
 - b) Nenhuma.
 - c) I, II e IV.
 - d) II e IV.
 - e) I e III.

21. Assinale a alternativa incorreta sobre tumores de glândulas salivares:

- a) Pode haver correlação positiva com câncer de pele, como melanoma.
- b) Tabagismo é fator de risco para cistoadenoma linfomatoso papilífero.
- c) Carcinoma epidermoide é um tipo comum de tumor maligno da parótida.
- d) Carcinoma mucoepidermoide e carcinoma adenoide cístico são os subtipos mais comuns de tumores malignos.
- e) O tumor misto maligno pode surgir a partir de lesão benigna.

22. Após exame físico e confirmação por imagem e histológica, foi identificado um nódulo primário maligno na glândula parótida de 2,5 cm em sua maior dimensão, com metástase em 1 linfonodo cervical homolateral de 1,5 cm de dimensão e sem metástase à distância. Qual a classificação TNM desse tumor e qual estadiamento?

- a) T1N1M0, estágio I.
- b) T2N2M0, estágio II.
- c) T1N2MX, estágio II.
- d) T1N2MX, estágio III.
- e) T2N1M0, estágio III.

23. Julgue as assertivas a seguir em verdadeiro (V) ou falso (F) e marque a alternativa correta.

- A maioria dos tumores de cabeça e pescoço correspondem aos tumores de glândulas salivares.
- Quanto maior a glândula, maior a probabilidade de malignidade.
- O tumor de Warthin tem predileção pelo sexo feminino.
- a) VFF.
- b) FFV.
- c) VFV.
- d) VVV.
- e) FFF.

24. Qual dos itens a seguir não é fator de risco para tumor maligno primário de glândula salivar?

a) Tabagismo.

b) Radioterapia prévia.

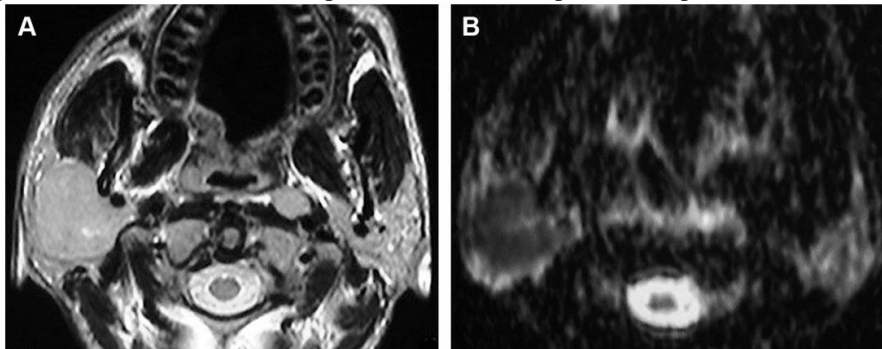
c) História pregressa de tumor.

d) Fatores genéticos.

e) Exposição ocupacional a pó de sílica.

25. Pedro trouxe o resultado da sua Ressonância Magnética, que indica presença de carcinoma mucoepidermoide, conforme figura abaixo. Além disso, nota-se metástase cervical. Qual o prognóstico da lesão?

Figuras 46.1 – Carcinoma mucoepidermoide (massa hipodensa na parótida direita na RM)



Fonte: RAZEK; MUKHERJI, 2018.

De acordo com o caso apresentado a seguir, responda às questões 26, 27 e 28.

Mulher, 45 anos, apresenta-se no serviço médico com queixa de dificuldade de franzir a testa, erguer a sobrancelha, fechar os olhos e sorrir apenas em um lado do rosto. Refere massa salivar há aproximadamente 10 anos, que, mesmo após sucessivas ressecções, voltou a crescer e no último mês teve seu tamanho ainda mais aumentado. À palpação, percebe-se a massa bem fixa à pele e linfonodos cervicais palpáveis.

26. Qual a principal hipótese? Justifique.
27. Como confirmá-la?
28. Qual a conduta mais adequada?

29. Carlos, 40 anos, recebeu diagnóstico de adenoma pleomórfico na parótida após perceber a presença de massa na região parotídea. O seu médico, Dr. Bruno, recomendou que fosse feita parotidectomia parcial. Carlos, assustado, pergunta se é grave e quais são as possíveis complicações da cirurgia. Qual seria a melhor resposta para suas dúvidas?

30. Luciano, 60 anos, apresenta nódulo em região parotídea, fixo, sem mobilidade da pele e com paralisia facial. Conhecendo o tipo histológico mais frequente, provavelmente qual seria o diagnóstico?

RESPOSTAS E COMENTÁRIOS

1. **A resposta é c).** Em geral, a chance de malignidade dos tumores de glândulas salivares depende da localização e tamanho. Por via de regra, quanto menor a glândula, maior frequência de tumores malignos (CALDAS NETO et al., 2011).

Quadro 46.1 - Frequência de tumores malignos, segundo a localização glandular (Conley & Baker)

Localização	Malignidade (%)
Parótida	20-30
Submandibular	30-50
Salivar menor	40-65
Sublingual	80-90

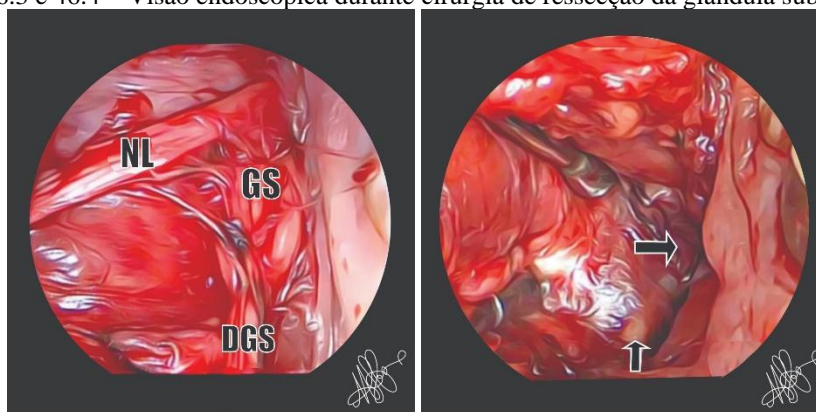
Fonte: Caldas Neto et al. (2011).

2. **A resposta é d).** A PAAF (punção aspirativa com agulha fina) deve ser feita em pacientes com massa cervical com risco elevado de malignidade (alternativa e) quando a sua natureza é incerta, para esclarecer o diagnóstico e auxiliar no planejamento terapêutico. Como alto risco de malignidade, são exemplos: ausência de etiologia infecciosa, mobilidade da massa cervical diminuída, tamanho maior que 1,5 cm ou sinais de metástase, como história pessoal de câncer (alternativas a e c) e presença de adenomegalia (alternativa b). O estado do paciente deve ser bem analisado para que o benefício possa superar os riscos, como infecções, hematomas, hemorragia (PYNNONEN et al., 2017).

3. **A resposta é e).** O mais indicado para pacientes com tumores da glândula parótida é a parotidectomia parcial com preservação do nervo facial. A abordagem cirúrgica deve ser decidida com base em investigação clínica e radiológica. A maior taxa de recorrência depende de rotura capsular, subtipo patológico, diferenciação, espessura e adesão ao nervo facial. Dessa forma, mesmo com grande proximidade a neoplasia maligna, deve-se propor a preservação do nervo, analisando sempre os parâmetros comentados (PILTCHER et al., 2015; SCHAPTER et al., 2019).

4. **A resposta é c).** As estruturas assinaladas em ordem craniocaudal estão expostas nas figuras abaixo. Nas figuras 46.3 e 46.4, é possível visualizar o nervo lingual (NL), ducto da glândula submandibular (DGS) e glândula submandibular (GS). Já na segunda imagem, o nervo hipoglosso está visível após remoção da glândula submandibular (seta vertical) (KAUFFMANM; NETTERVILLE; BURKEY, 2009).

Figuras 46.3 e 46.4 – Visão endoscópica durante cirurgia de ressecção da glândula submandibular



Fonte: os autores.

5. **A resposta é a).** O cisto adenoma papilífero linfomatoso, também chamado de Tumor de Warthin, tende a ser bilateral em até 30% dos casos. Entre as características associadas a este tumor estão: predominância no sexo masculino, tabagismo, multiplicidade e bilateralidade (CALDAS NETO et al., 2011; PATEL; MORTON, 2015).

6. **A resposta é b).** Nesse tipo de cirurgia é importante uma identificação precoce do nervo facial. A principal abordagem é a anterógrada, em que se encontra primeiro o tronco do nervo e só depois o nervo. Os mais confiáveis pontos de referência para isso são o forame estilomastóideo (funciona como “ponteiro”), tendão posterior do músculo digástrico e junção entre conduto auditivo ósseo e cartilaginoso (GUNTINAS-LICHIUS et al., 2018).

7. **A resposta é c).** Os sinais e sintomas apresentados na alternativa c correspondem à benignidade. Comumente, quadro inflamatório ou infeccioso costuma ser doloroso (alternativa a). A diminuição da produção de saliva, conhecida como xerostomia, é um efeito adverso comum reportado no uso de drogas psicotrópicas (alternativa b). Já a afecção do nervo facial e presença de massa indolor tende a ser favorável à malignidade (alternativas d e e) (CALDAS NETO et al., 2011; COCKBURN et al., 2017; PYNNONEN et al., 2017).

8. **A resposta é d).** Histologicamente, o tipo de tumor de glândulas salivares mais comum é o adenoma pleomórfico, que corresponde aproximadamente à metade de todos os tumores salivares. (LAURIE, 2019)

9. **A resposta é a).** Os tumores de glândulas salivares malignos mais comuns são carcinoma mucoepidermoide e carcinoma adenoide cístico. Porém, dentre as glândulas salivares menores, o carcinoma adenoide cístico é o subtipo mais comum. (LAURIE, 2019; PILTCHER et al., 2015).

10. **A resposta é a).** I - O adenoma pleomórfico é o mais comum entre todos os tumores de glândulas salivares (correspondentes ao espaço parafaríngeo). II - O ducto da glândula submandibular é chamado de ducto de Wharton (ducto de Stenon é o da parótida). III - A ocorrência de tumor de Warthin está altamente associada ao tabagismo (PILTCHER et al., 2015).

11. **A resposta é d).** O adenoma pleomorfo de glândulas salivares pode malignizar após longo período de evolução e várias recidivas. Esse tipo de tumor acomete principalmente as parótidas (alternativa a). Apresenta crescimento lento (alternativa b). É indolor à palpação (alternativa c). E seu tratamento principal é parotidectomia superficial ou lobectomia (alternativa e). (CALDAS NETO et al., 2011; PILTCHER et al., 2015; LAURIE, 2019).

12. **A resposta é d).** Deve-se suspeitar de malignidade principalmente na presença dos seguintes sinais e sintomas:

Quadro 46.2 - Sinais e sintomas de malignidade em tumores da glândula parótida

Disfunção do nervo facial
Fixação à pele
Linfonodos metastáticos
(Dor)
(Crescimento rápido)

Fonte: Caldas Neto et al. (2011).

13. **A resposta é c).** O esvaziamento cervical só está indicado em caso de associação com massa cervical. Indica-se radioterapia pós-cirúrgica para os casos expostos no Quadro abaixo. A quimioterapia só é indicada para casos especiais (MINITI; BENTO; BUTUGAN, 2000; CALDAS NETO et al., 2011)

Quadro 46.3 - Critérios de indicação de radioterapia pós-operatória no câncer da parótida, segundo Guillamondegui e cols.

Câncer de alto grau de malignidade
Câncer recorrente
Câncer do lobo profundo
Doença residual grosseira ou microscópica
Tumor adjacente ao nervo facial
Linfonodos regionais metastáticos
Invasão do músculo, osso, pele, nervos ou qualquer extensão extraparotídea
Qualquer câncer T3 de parótida

Fonte: Caldas Neto et al. (2011).

14. **A resposta é b).** Quando o tumor que atinge a parótida é benigno, é preconizado que seja feita retirada apenas parcial da glândula. Já quando acomete as glândulas submandibulares, o tratamento é sempre fazer a retirada de toda a glândula, visto que as possibilidades de sequelas cirúrgicas são menores (MINITI; BENTO; BUTUGAN, 2000)

15. **A resposta é d).** No caso de suspeita de nódulo ou cisto de parótida, se este concentrar o tecnécio (utilizado na cintilografia em doses específicas), será caracterizado como nódulo “quente” ou hipercaptante. Tal fator é patognomônico de tumor de Whartin (CALDAS NETO et al., 2011).

16. **A resposta é a).** A apresentação clínica desse tumor geralmente é massa na região parotídea de crescimento lento e indolor. O nervo facial é preservado quando se trata de nódulos benignos, mesmo nos de grande dimensão. A ressecção sempre é feita com margem de segurança para evitar recorrência. Indica-se na maioria das vezes parotidectomia superficial ou lobectomia, principalmente se atingir somente lobo

superficial. É necessária realização de ressecção cirúrgica, tendo em vista a possibilidade de malignização (CALDAS NETO et al., 2011; PILTCHER et al., 2015).

17. **A resposta é b).** No Quadro abaixo, é possível identificar os tipos de tumores malignos de glândulas salivares de acordo com o grau de malignidade (em destaque os citados na alternativa b): (CALDAS NETO et al., 2011).

Quadro 46.4 - Classificação dos tumores malignos das glândulas salivares de acordo com o comportamento clínico.

Tumores de malignidade alta
Tumor misto maligno
Carcinoma indiferenciado
Carcinoma epidermoide
Adenocarcinoma
Tumores de malignidade moderada
Tumores de células acinares
Tumores de malignidade variada
Carcinoma mucoepidermoide – Malignidade alta ou baixa
Carcinoma adenoide cístico – Malignidade alta ou baixa

Fonte: Caldas Neto et al. (2011).

18. **A resposta é e).** I- A biópsia não está indicada em todos os casos, devido ao aumento do risco de recidivas e de implantação da doença no trajeto da biópsia. II- A ultrassonografia é importante para diferenciar conteúdo sólido e líquido, avaliar tamanho, localização, relação com outras estruturas e presença de linfonodos metastáticos. III- A PAAF é importante para definir o tipo histológico e confirmar a malignidade ou benignidade do tumor (PILTCHER et al., 2015).

19. **A resposta é c).** A ultrassonografia é importante para diferenciar conteúdo sólido e líquido, avaliar tamanho, localização, relação com outras estruturas e presença de linfonodos metastáticos (PILTCHER et al., 2015).

20. **A resposta é e).** Vide Quadro abaixo:

Quadro 46.5 - Critérios de indicação de radioterapia pós-operatória no câncer da parótida, segundo Guillamondegui e cols.

Câncer de alto grau de malignidade
Câncer recorrente
Câncer do lobo profundo
Doença residual grosseira ou microscópica
Tumor adjacente ao nervo facial
Linfonodos regionais metastáticos
Invasão do músculo, osso, pele, nervos ou qualquer extensão extraparotídea
Qualquer câncer T3 de parótida

Fonte: Caldas Neto et al. (2011).

21. **A resposta é c).** Pelo contrário, o carcinoma epidermoide é um tipo raro de tumor maligno da parótida (CALDAS NETO et al., 2011).

22. **A resposta é e).** Vide quadro abaixo

Quadro 46.6 e 46.7 – Classificação TNM de tumores de glândulas salivares

T – Tumor primário	
TX – Tumor primário não pode ser avaliado.	
T0 – Não há evidência de tumor primário	
T1 – Tumor com 2 cm ou menos em sua maior dimensão.	
T2 – Tumor com mais de 2 cm e até 4 cm em sua maior dimensão.	
T3 – Tumor com mais de 4 cm e até 6 cm em sua maior dimensão.	
T4 – Tumor com mais de 6 cm em sua maior dimensão.	
N – Linfonodos regionais	
NX – Linfonodos regionais não podem ser avaliados.	
N0 – Ausência de metástase em linfonodos regionais.	
N1 – Metástase em um único linfonodo homolateral, com 3 cm ou menos em sua maior dimensão.	
N2 – Metástase em um único linfonodo homolateral, com mais de 3 cm e até 6 cm em sua maior dimensão, ou em linfonodos múltiplos homolaterais, onde nenhum tenha mais de 6 cm em sua maior dimensão, ou em linfonodos bilaterais ou contralaterais, onde nenhum tenha mais de 6 cm em sua maior dimensão.	
N2a – Metástase em um único linfonodo homolateral, com mais de 3 cm e até 6 cm em sua maior dimensão.	
N2b – Metástase em linfonodos homolaterais múltiplos, onde nenhum tenha mais de 6 cm em sua maior dimensão.	
N2c – Metástase em linfonodos bilaterais ou contralaterais, onde nenhum tenha mais de 6 cm em sua maior dimensão.	
N3 – Metástase em linfonodo com mais de 6 cm em sua maior dimensão.	
M – Metástase à distância	
MX – Presença de metástase à distância não pode ser avaliada.	
M0 – Ausência de metástase à distância.	
M1 – Metástase à distância.	

Fonte: CALDAS NETO et al. (2011).

Quadro 46.7 –Estadiamento de tumores de glândulas salivares

Estádio I	T1a	N0	M0
	T2a	N0	M0
Estádio II	T1b	N0	M0
	T2b	N0	M0
	T3a	N0	M0
Estádio III	T3b	N0	M0
	T4a	N0	M0
	Qualquer T (exceto T4b)	N1	M0
	Estádio IV	T4b	Qualquer N
	Qualquer T	N2, N3	M0
	Qualquer T	Qualquer N	M1

Fonte: CALDAS NETO et al. (2011).

23. **A resposta é e). (F)** Os tumores benignos e malignos correspondem a aproximadamente 3% do total dos tumores de cabeça e pescoço. **(F)** Em geral, quanto menor a glândula, maior a probabilidade de malignidade. **(F)** O tumor de Wharton tem predileção pelo sexo masculino (CALDAS NETO et al., 2011).

24. **A resposta é a).** Tabagismo não é fator de risco comprovado para tumores malignos de glândulas salivares (diferente dos outros tumores de cabeça e pescoço e do tumor de Warthin). No entanto, radioterapia prévia, presença de tumores do passado (como tireoide), fatores genéticos (como mutações no gene H-ras) e exposição ocupacional a pó de sílica são associados ao maior risco de tais tumores (PILTCHER et al., 2015).

25. Esse subtipo de tumor pode ser de baixo ou alto grau de malignidade. É de alto grau quando ocorre infiltração local, com invasão de tecidos circunvizinhos, produzindo metástases cervicais em cerca de 40 a 50% e também metástases à distância, com prognóstico sombrio. No caso apresentado, há dois fatores que corroboram alto grau de malignidade e pior desfecho: o caráter invasivo do tumor e presença de metástase cervical (CALDAS NETO et al., 2011).

26. Nesse caso, a principal hipótese seria a existência de um possível tumor benigno que evoluiu para maligno após repetidas recorrências. Provavelmente um adenoma pleomórfico que malignizou e se transformou em carcinoma. Ex: adenoma pleomórfico. São sinais específicos para malignidade o comprometimento do nervo facial, fixação do nódulo à pele, linfonodos metastáticos (palpáveis clinicamente) e crescimento acelerado (CALDAS NETO et al., 2011; LAURIE, 2019).

27. Inicialmente, pode ser feito exame de imagem, como ultrassonografia principalmente para diferenciar conteúdo sólido e líquido, avaliar tamanho, localização, relação com outras estruturas e presença de linfonodos metastáticos. Para definir o tipo histológico e confirmar a malignidade ou benignidade deve ser realizada a punção aspirativa por agulha fina (PAAF), fundamental para o planejamento terapêutico (PILTCHER et al., 2015).

28. O tratamento dos tumores malignos de glândulas salivares é cirúrgico, com ressecção completa e radical. Como há positividade clínica de linfonodos metastáticos, há indicação de esvaziamento cervical. A radioterapia pós-operatória está indicada no caso de tumores irressecáveis, residuais, com margens positivas, anatomopatológico com evidência de metástases ganglionares, tumores agressivos e recidivas inoperáveis (CALDAS NETO et al., 2011).

29. É importante deixar claro que se trata de uma patologia benigna e que raramente compromete estruturas vizinhas. As principais complicações da cirurgia são: paresia pós-operatória do nervo facial (com recuperação espontânea na maioria das vezes), e síndrome de Frey (síndrome do nervo auriculotemporal). É possível ainda que haja recorrência do tumor, dependendo do tipo e execução da cirurgia (SCHAPTER et al., 2019).

30. Tais características são favoráveis ao diagnóstico de malignidade, principalmente fixação do tumor na pele e disfunção do nervo facial. Dessa forma, a principal hipótese seria tumor maligno do tipo carcinoma mucoepidermoide, por ser a patologia maligna mais frequente de glândula parótida (CALDAS NETO et al., 2011).

REFERÊNCIAS BIBLIOGRÁFICAS

CALDAS NETO, Silvio et al. Tratado de otorrinolaringologia, volume 1: fundamentos. 2. ed. São Paulo: Roca, 2011. 4 v.

COCKBURN, N. et al. Oral health impacts of medications used to treat mental illness. **Journal Of Affective Disorders**, [s.l.], v. 223, p. 184-193, dez. 2017. Elsevier BV.

GUNTINAS-LICHIUS, Orlando et al. Management of the facial nerve in parotid cancer: preservation or resection and reconstruction. **European Archives Of Otorhino-laryngology**, [s.l.], v. 275, n. 11, p. 2615-2626, 28 set. 2018. Springer Science and Business Media LLC.

KAUFFMAN, Ryan M.; NETTERVILLE, James L.; BURKEY, Brian B.. Transoral excision of the submandibular gland: Techniques and results of nine cases. **The Laryngoscope**, Nashville, v. 119, n. 3, p. 502-507, mar. 2009. Wiley.

LAURIE, Scott A. **Salivary gland tumors: Epidemiology, diagnosis, evaluation, and staging**. Disponível em: <<https://www.uptodate.com>>. Acesso em: 01 out. 2019.

MINITI, Aroldo; BENTO, Ricardo Ferreira; BUTUGAN, Ossamu. **Otorrinolaringologia Clínica e Cirúrgica**. 2. ed. São Paulo: Atheneu, 2000.

PATEL, Depak K.; MORTON, Randall P.. Demographics of benign parotid tumours: Warthin's tumour versus other benign salivary tumours. **Acta Oto-laryngologica**, Auckland, v. 136, n. 1, p. 83-86, 8 out. 2015. Informa UK Limited.

PILTCHER, Otavio B. et al. Rotinas em Otorrinolaringologia. Porto Alegre: Artmed, 2015. 428 p.

PYNNONEN, Melissa A. et al. Clinical Practice Guideline: Evaluation of the Neck Mass in Adults. **Otolaryngology-head And Neck Surgery**, [s.l.], v. 157, n. 2, p. 1-30, set. 2017. SAGE Publications.

RAZEK, Ahmed Abdel Khalek Abdel; MUKHERJI, Suresh K.. State-of-the-Art Imaging of Salivary Gland Tumors. **Neuroimaging Clinics Of North America**, [s.l.], v. 28, n. 2, p. 303-317, maio 2018. Elsevier BV.

SCHAPHER, Mirco et al. Parotid pleomorphic adenomas: Factors influencing surgical techniques, morbidity, and long-term outcome relative to the new ESGS classification in a retrospective study. **Journal Of Cranio-maxillofacial Surgery**, Germany, v. 47, n. 9, p. 1356-1362, set. 2019.

CAPÍTULO XLVII - CÂNCER DE LARINGE

Luciana Almeida Moreira da Paz Oliveira
Bárbara Ferreira Costa
Aeligion Filho Arcoverde Nogueira Belo
DOI-Capítulo: 10.47538/AC-2021-10.47

QUESTÕES

1. (Prova de Título de Especialista em Cirurgia de Cabeça e Pescoço/ Sociedade Brasileira de Cirurgia de Cabeça e Pescoço – 2018 –) Nivolumabe é um anticorpo monoclonal empregado no tratamento sistêmico de pacientes com carcinoma epidermoide primário da cavidade oral, orofaringe, hipofaringe ou laringe, disponível e em uso na prática clínica diária no Brasil. Qual o alvo molecular deste anticorpo usado na imunoterapia?
 - a) CTLA-4.
 - b) PDL-1.
 - c) PD-1.
 - d) EGFR.
 - e) VEGFR-2.
2. (EsSEx - 2018) Cite qual a contraindicação para realização de laringectomia parcial vertical no câncer de laringe:
 - a) T1 de corda vocal verdadeira incluindo comissura anterior.
 - b) T2 de cordas vocais que se estendam acima ou abaixo do nível das cordas vocais.
 - c) Câncer de corda vocal com envolvimento da cartilagem aritenoide.
 - d) Câncer que causa fixação da corda vocal e que se estenda através do ventrículo laríngeo até a falsa corda (transglótico).
 - e) Nenhuma das alternativas.
3. (EsSEx - 2018) Para um paciente com função pulmonar preservada, portador de carcinoma epinocelular invasivo da laringe, que ocupa os 2/3 anteriores de ambas pregas vocais, sem alteração de mobilidade e sem extensão supraglótica ou subglótica, qual a melhor opção terapêutica?
 - a) Laringectomia parcial frontolateral.
 - b) Quimioterapia de indução + radioterapia.
 - c) Radioterapia.
 - d) Nenhuma das anteriores.
 - e) Laringectomia Supracricóidea.
- 4.(EsSEx - 2018) No câncer da laringe T3, a fixação da prega vocal ocorre devido à invasão das estruturas abaixo, EXCETO:
 - a) Acometimento do ramo externo do n. laríngeo superior.
 - b) Acometimento do ramo interno do n. laríngeo recorrente.
 - c) Invasão da articulação cricoaritenoidea.
 - d) Invasão do músculo esternocleidomastóideo.
 - e) Nenhuma das anteriores.

5. (Pref. Ilhéus/BA - 2016) Paciente, sexo masculino e tabagista, com rouquidão há três meses. Videolaringoscopia revela paralisia de prega vocal direita associada à tumoração ulcerada em corda vocal ipsilateral. Aceitando-se o diagnóstico de câncer de laringe e com a informação de que o paciente apresenta exame do pescoço normal, seu estágio clínico é:

- a) T1BN0M0.
- b) T1AN2MX.
- c) T2N3MX.
- d) T3N0MX.
- e) T1AN1M1.

6. (Pref. Ilhéus/BA - 2016) Nessas circunstâncias, o exame de imagem útil para se verificar o estadiamento do câncer de laringe é:

- a) Ultrassonografia de tireoide.
- b) Cintilografia óssea.
- c) Urografia excretora.
- d) Tomografia computadorizada de pescoço.
- e) Ressonância magnética de coluna cervical.

7. (UNIFESP - 2018) A otalgia reflexa, que ocorre nos pacientes com tumores de face laríngea da epiglote, deve-se ao acometimento de qual nervo a seguir:

- a) Ramo interno do laríngeo superior.
- b) Ramo externo do laríngeo superior.
- c) Ramo anterior do laríngeo inferior.
- d) Ramo laríngeo do glossofaríngeo.
- e) Ramo mandibular do facial.

8. (CBMDF/DF - IDECAN - 2017) Paciente masculino, 55 anos, apresentando tumor laríngeo supraglótico, já com extensão para glote, porém com pregas vocais normais.” De acordo com o TNM, pode-se classificar esse tumor como:

- a) T1.
- b) T2.
- c) T3.
- d) T4.
- e) T4b.

9. (Pref. Juazeiro do Norte/CE - 2019) A respeito dos tumores malignos da laringe, analise as afirmativas a seguir.

- I. O carcinoma da laringe é significativamente mais comum nos homens.
- II. Os carcinomas glóticos metastatizam muito pouco para os linfonodos cervicais.
- III. Tumores localizados na glote, mesmo em estado avançado, apresentam baixo índice de metástases em torno de 13%).
- IV. O tabagismo não interfere no aparecimento do tumor supraglótico, somente o etilismo.
- V. Os tumores supraglóticos sempre dão sintomas precoces, independentes do tamanho.

Marque a opção que apresenta as afirmativas CORRETAS.

- a) I – II – III – IV.

- b) I – II – III.
- c) I – III – IV – V.
- d) I – II – V.
- e) I – IV.

10. (CBMDF/DF – IDECAN - 2017) Os tumores de laringe apresentam incidência de 17,8 casos/100.000 habitantes e mortalidade de 7,4 em São Paulo. De acordo com o exposto, marque V para as afirmativas verdadeiras e F para as falsas.

() Os tumores supraglóticos são os segundos em incidência. Possuem prognóstico ruim. Podem cursar com disfagia, odinofagia, disфония, otalgia e linfadenomegalia cervical. Em 50% dos casos possuem acometimento bilateral.

() Os tumores glóticos representam a forma mais comum. A drenagem linfática dessa região é escassa. Quando o tumor apresenta-se limitado à laringe, porém com fixação de corda, classifica-se como T2.

() Os tumores subglóticos são raros. O diagnóstico é feito em fases avançadas. Em geral, apresenta-se metástase paratraqueal.

() A invasão de cartilagem e a invasão além da laringe são indicações de tratamento com radioterapia.

A sequência está correta em

- a) V, V, V, V.
- b) V, V, F, V.
- c) V, F, V, V.
- d) V, F, F, V.
- e) F, F, F, F.

11. (EBSERH/HU – FURG - 2016) A respeito dos tumores da laringe, está incorreto o que se afirma em:

a) Além do tabagismo e do etilismo, também são considerados fatores de risco, o papiloma vírus humano (HPV) e refluxo gastroesofágico.

b) No câncer de laringe metástases são incomuns, mas quando ocorrem, os sítios mais frequentes são os pulmões e os ossos.

c) O câncer glótico costuma originar-se na margem livre da prega vocal.

d) O carcinoma de células escamosas é o tipo histológico mais frequente e na maioria dos casos acomete a subglote.

e) Dentre os tumores benignos, os papilomas e hemangiomas são mais frequentes, geralmente não são invasivos.

12. (Pref. Franco da Rocha/SP - MAKIYAMA - 2016) O carcinoma da laringe apresenta, em sua forma inicial, sintomas discretos. Pode-se afirmar que o sintoma mais frequente, e pouco valorizado pelos pacientes, é o (a):

- a) Rinorreia.
- b) Prurido.
- c) Rouquidão.
- d) Lacrimejamento.
- e) Tosse produtiva.

13. (Prova de Título de Especialista em Cirurgia de Cabeça e Pescoço/ Sociedade Brasileira de Cirurgia de Cabeça e Pescoço – 2018) Dentre as opções de tratamento

sistêmico do carcinoma de células escamosas primário em cavidade oral, orofaringe, hipofaringe e laringe disponíveis e em uso na prática clínica diária no Brasil, temos o cetuximabe. Qual das opções abaixo é verdadeira em relação a esta medicação?

- a) Trata-se de um anticorpo monoclonal humanizado, para aplicação intravenosa.
- b) Em virtude da sua toxicidade dermatológica, não se recomenda sua administração concomitante com a radioterapia nos sítios primários de cavidade oral, orofaringe, hipofaringe e laringe.
- c) Seu uso é restrito àqueles pacientes cujo tumor primário apresenta a forma selvagem do oncogene RAS.
- d) Tem como alvo molecular o domínio extracelular do receptor do fator de crescimento epidérmico (EGFR).
- e) Seu uso é restrito àqueles pacientes cujo tumor primário apresenta mutações ativadoras do gene que codifica o fator de crescimento epidérmico (EGFR).

14. (Prova de Título de Especialista em Cirurgia de Cabeça e Pescoço/Sociedade Brasileira de Cirurgia de Cabeça e Pescoço – 2016) Assinale a alternativa que constitui uma contraindicação à laringectomia supracricóidea.

- a) Acometimento da lâmina interna da cartilagem tireoide.
- b) Pescoço N3.
- c) Radioterapia cervical prévia.
- d) Ressecção endolaríngea prévia.
- e) Acometimento de aritenóide com paralisia de prega vocal contralateral ao tumor.

15. (Prova de Título de Especialista em Cirurgia de Cabeça e Pescoço/ Sociedade Brasileira de Cirurgia de Cabeça e Pescoço – 2016) Paciente tabagista de 53 anos apresenta rouquidão há 3 meses. À laringoscopia vê-se lesão esbranquiçada que ocupa os 2/3 anteriores de ambas pregas vocais, poupando ambas as aritenóides. Não há alteração de mobilidade das pregas vocais. A biópsia confirmou CEC invasivo. Assinale a alternativa correta:

- a) Pode ser considerada laringectomia parcial frontolateral como opção de tratamento.
- b) Havendo opção por tratamento cirúrgico, deve-se fazer esvaziamento seletivo bilateral.
- c) A laringectomia supracricóide pode ser considerada se houver invasão infraglótica.
- d) A desvantagem da radioterapia nesse caso é a possível invasão de comissura anterior.
- e) A laringectomia total deve ser contraindicada se o paciente tem doença pulmonar.

16. (Pref. Juazeiro do Norte/CE - 2019) Analise as afirmativas em relação ao câncer da laringe e marque (V) para as VERDADEIRAS e (F) para as FALSAS.

- São fatores de risco para o câncer de laringe o álcool, o fumo e a exposição a níquel.
 - O tabaco e o uso de álcool são os fatores de risco mais importantes para o desenvolvimento do câncer da laringe.
 - O sintoma inicial mais frequente do câncer de laringe glótico é a dispneia ao esforço.
 - O tipo histológico mais comum do câncer de laringe é o carcinoma mucoepidermoide.
- Marque a opção que apresenta a sequência CORRETA.

- a) V – V – F – F.
- b) V – V – V – V.
- c) F – V – F – V.
- d) F – F – F – V.
- e) F – V – F – F.

17. (Prova de Título de Especialista em Cirurgia de Cabeça e Pescoço/ Sociedade Brasileira de Cirurgia de Cabeça e Pescoço – 2017) Em relação ao câncer de laringe:

- a) É comum entre os que atingem a cabeça e pescoço, representando 25% dos tumores malignos do órgão.
- b) O carcinoma epidermoide corresponde a 90% dos tumores que acometem o órgão.
- c) O estadiamento da lesão depende do exame físico, laringoscopia e exames de imagem, como a tomografia computadorizada.
- d) Opções como tratamento cirúrgico ou radioterápico, exclusivos ou combinados, são alternativas para os tumores precoces.
- e) Todas as alternativas são corretas.

18. (HUIB/UFCG - 2017) Em relação ao câncer laríngeo, assinale a alternativa INCORRETA:

- a) Disfonia, dispneia, disfagia e odinofagia são manifestações sintomáticas.
- b) Tumores glóticos têm manifestação inicial com disfonia.
- c) Tumores supraglóticos em geral se manifestam inicialmente com disfagia e odinofagia.
- d) Otolgia reflexa constitui manifestação em casos de tumores supraglóticos.
- e) Tumores subglóticos têm manifestação clínica de dispneia em seus estágios precoces.

19. (HUAP-UFF - 2016) Sobre o tratamento do câncer de laringe, assinale a alternativa incorreta:

- a) A decorticação (cordectomia tipo I) é tratamento indicado para o carcinoma in situ
- b) A radioterapia, mesmo que seja utilizada de maneira criteriosa e com equipamentos seguros, não propicia a mesma possibilidade de cura que a cirurgia nos carcinomas T1a
- c) A decorticação não apresenta a segurança necessária de que a lesão possa ser completamente removida nos carcinomas micro invasivos.
- d) Normalmente, os tumores T1a não apresentam metástases regionais e, assim, não há necessidade de esvaziamento cervical para as lesões em que o pescoço é classificado como N0.
- e) Nos tumores T1b, alguns autores dão preferência à radioterapia, mas comprometimento da comissura anterior representa importante risco de recorrência.

20. (Prova de Título de Especialista em Cirurgia de Cabeça e Pescoço/ Sociedade Brasileira de Cirurgia de Cabeça e Pescoço – 2017) O padrão de metastatização regional do câncer da laringe é bem conhecido e considerado cruzado apenas na epiglote e espaço interaritenóideo. Quanto aos padrões de metastatização do câncer da laringe, é falso afirmar que:

- a) O carcinoma exclusivamente glótico raramente apresenta metástases regionais.
- b) Os carcinomas da laringe, mesmo que localmente avançados, raramente cursam com linfonodos metastáticos para o nível I.
- c) Os carcinomas primitivos da infraglotte ou que a invadam, podem apresentar metástases no nível VI.
- d) As lesões com origem glótica raramente cursam com linfonodos comprometidos, mesmo quando se estendem aos outros sítios da laringe ou à laringofaringe.
- e) As lesões supraglóticas comumente geram metástases para os níveis II e III.

21. (UNIMED/CUIABÁ – 2018- Modificada) As neoplasias malignas (ou tumores malignos) de hipofaringe e de laringe apresentam características similares, e o tipo

histológico mais comum das duas regiões é o carcinoma espinocelular cujos fatores predisponentes principais são o tabagismo e o álcool. Sobre os tumores malignos de hipofaringe e laringe, assinale a alternativa INCORRETA:

- a) Os tumores de hipofaringe apresentam pior prognóstico em relação aos tumores de laringe. Entre as principais razões, destacam-se: a apresentação mais silenciosa e o diagnóstico mais tardio, a natureza mais agressiva da doença com extensão para estruturas vizinhas e a alta tendência de metástase à distância.
- b) Na laringe, os tumores que apresentam melhor prognóstico são os da região subglótica devido às barreiras anatômicas que dificultam a invasão da neoplasia e à escassez de drenagem linfática.
- c) Os tumores subglóticos são raros, apenas 1 a 5% dos tumores malignos da laringe.
- d) Os tumores iniciais de glote (sem paralisia de prega vocal ou extensão extralaríngea) devem ser tratados apenas com uma modalidade terapêutica: radioterapia ou cirurgia, sendo que, o tratamento endoscópico com a aplicação de laser de CO2 permite maior preservação dos tecidos sadios e, conseqüentemente, melhor qualidade vocal, apesar de apresentar algumas limitações.
- e) Os homens são mais suscetíveis a desenvolver o câncer de laringe.

22. (Prova de Título de Especialista em Cirurgia de Cabeça e Pescoço/ Sociedade Brasileira de Cirurgia de Cabeça e Pescoço – 2016) Assinale a alternativa quanto à conduta no carcinoma epidermoide glótico T1aN0M0.

- a) Cordectomia.
- b) Radioterapia isolada.
- c) Laringectomia parcial aberta (frontolateral).
- d) As alternativas a, b e c são corretas.
- e) Nenhuma das anteriores é correta.

23. (HUPEST-UFSC - 2016) Paciente masculino, tabagista e etilista, apresenta disфония há 2 meses. Realizou laringoscopia direta que evidenciou tumor em seio piriforme direito de 3 cm no maior eixo e paresia de prega vocal direita. Apresenta linfonodo aumentado em nível II direito de 2 cm de diâmetro de consistência endurecida. Tomografia computadorizada de laringe mostra invasão mínima em cartilagem tireoide e necrose central em linfonodo cervical direito em nível II. A melhor conduta para esse paciente é:

- a) Laringectomia total e faringectomia parcial e esvaziamento cervical radical ou radical modificado à direita.
- b) Laringectomia horizontal e faringectomia parcial e esvaziamento cervical radical ou radical modificado à direita
- c) Radioterapia exclusiva.
- d) Laringectomia total e faringectomia parcial e esvaziamento cervical dos níveis II a IV à direita.
- e) Faringectomia parcial e preservação da laringe e esvaziamento cervical radical ou radical modificado à direita.

24. (UNIFESP - 2018) Paciente com tumor transglótico de laringe com indicação de laringectomia total deu entrada no Pronto Atendimento em insuficiência respiratória. Com relação à traqueostomia desse paciente, assinale a alternativa correta:

- a) Melhor realizar uma cricotireoidostomia.
- b) A traqueostomia deve ser realizada preferencialmente no primeiro anel traqueal.

- c) Não se deve realizar istmectomia.
- d) Paciente com quadro avançado, não se deve indicar traqueostomia.
- e) A incisão da pele deve ser realizada acima do nível da cartilagem cricoide.

CASO CLÍNICO (CESPE/UnB – SESA/ES - 2016 – Modificada) Um paciente de sessenta anos de idade, que há dez anos é ex-tabagista, relatou que fumou durante trinta e cinco anos, quarenta cigarros por dia. Este paciente veio ao consultório porque, há três meses, apresentava rouquidão persistente. O paciente procurou um otorrinolaringologista, que realizou uma laringoscopia indireta cujo resultado evidenciou uma lesão ulcerada acometendo o terço posterior da borda livre da corda vocal, sem invadir o processo vocal, e cordas móveis bilaterais. A biópsia da lesão revelou carcinoma epidermoide de laringe. O paciente foi tratado adequadamente e não retornou para o seguimento clínico. Após cinco meses e meio, retornou ao médico devido à odinofagia, com linfonodo de 3,0 cm no nível II. O exame de laringoscopia indireta evidenciou uma extensa lesão acometendo toda a glote, com fixação da prega vocal inicialmente acometida. Na biópsia, foi confirmado o tumor.

- 25. Com base no caso clínico apresentado, qual o tratamento inicial, objetivando a qualidade vocal e a cura desse paciente?
- 26. Nesse caso clínico, como é denominado o segundo tumor?
- 27. Considere que esse paciente tenha retornado um ano após o segundo tratamento, sem queixas. Qual (is) o (s) exame (s) complementar (es) de rotina que deve (m) ser solicitado (s) para o seguimento desse paciente?
- 28. Considere que, após três anos sem seguimento, o paciente tenha retornado com queixa de uma tumoração no pescoço do lado oposto do primeiro nódulo, acometendo os níveis II, III e IV, com cinco cm de diâmetro, e fixa ao exame físico. Considere, ainda que a punção tenha revelado carcinoma epidermoide. Qual a conduta adequada para esse caso?
- 29. Após o segundo tratamento, o paciente descrito nesse caso deverá ser reabilitado para voltar a se comunicar da forma mais próxima da fisiológica. Diante disso, qual a voz adequada a essa situação?
- 30. (FADESP- BANPARÁ 2018 -Modificada) Conforme o Quadro abaixo, qual o risco relativo (RR) de o fumante apresentar câncer de laringe?

Figura 47.1 – Associação entre tabagismo e câncer de laringe

FUMANTE	CÂNCER DE LARINGE	
	SIM	NÃO
SIM	10	30
NÃO	2	158

Fonte: FADESP- BANPARÁ

RESPOSTAS E COMENTÁRIOS

1. **A resposta é C).** A morte celular programada-1 (PD-1) é um receptor inibitório expresso nas células T e B ativadas, que normalmente funcionam para amortecer a resposta imune. A PD-1 é envolvida pelos ligantes PD-L1 e PD-L2, que são expressos por células tumorais. A inibição da interação entre PD-1 e PD-L1 pode melhorar as respostas antitumorais, retardar o crescimento do tumor e facilitar a rejeição do tumor. O nivolumabe é o primeiro anticorpo inibidor de ponto de verificação imune à imunoglobulina G4 (IgG4) PD-1 humano que interrompe a interação do receptor PD-1 com seus ligantes PD-L1 e PD-L2, inibindo a resposta imune celular (GUO et al., 2017).

2. **A resposta é D).** As laringectomias parciais verticais podem ser utilizadas em casos selecionados de tumores T1, quando a extensão tumoral for menor que 10 mm abaixo da glote, sem lesões macroscópicas para as pregas vestibulares e sem diminuição da mobilidade das pregas vocais à laringoscopia indireta, mas sua melhor indicação é para tumores T2 que acometem o terço anterior da glote. As contraindicações são: invasão da cartilagem tireoide; comprometimento da região glótica; invasão do espaço paraglótico com ou sem limitação da prega vocal e fixação de pregas vocais (MINISTÉRIO DA SAÚDE - DIRETRIZES DIAGNÓSTICAS E TERAPÊUTICAS DO CÂNCER DE CABEÇA E PESCOÇO, 2013).

3. **A resposta é C).** No câncer glótico, o tratamento radioterápico do tumor primário em lesões T1, a radioterapia convencional, apresenta índices de controle local do tumor primário de 86% em 3 anos, 84% em 5 anos e 83% em 10 anos (MINITI; BENTO; BUTUGAN, 2000).

4. **A resposta é A).** O acometimento do n. laríngeo superior não causa fixação porque só compromete a inervação de um m. intrínseco da laringe, o cricotireóideo. Ou seja, a mobilidade da laringe é mantida (MINISTÉRIO DA SAÚDE - DIRETRIZES DIAGNÓSTICAS E TERAPÊUTICAS DO CÂNCER DE CABEÇA E PESCOÇO, 2013).

5. **A resposta é D).** O estadiamento dos tumores de cabeça e pescoço se faz pelos critérios do sistema TNM, da União Internacional Contra o Câncer (UICC): T3 - Tumor limitado à laringe com fixação da corda vocal, ou invadindo área pós-cricoide, espaço pré-epiglote, espaço paraglótico ou cartilagem tireóidea; N0 - ausência de metástases linfonodais; MX - Ausência de metástase à distância (MINISTÉRIO DA SAÚDE - DIRETRIZES DIAGNÓSTICAS E TERAPÊUTICAS DO CÂNCER DE CABEÇA E PESCOÇO, 2013).

6. **A resposta é D).** Os tumores da laringe são estadiados por meio do exame clínico e de métodos de imagem, sendo a Tomografia Computadorizada do Pescoço o exame de estadiamento de eleição (MINISTÉRIO DA SAÚDE - DIRETRIZES DIAGNÓSTICAS E TERAPÊUTICAS DO CÂNCER DE CABEÇA E PESCOÇO, 2013).

7. **A resposta é A).** A epiglote possui suprimento sensitivo do ramo laríngeo interno do nervo laríngeo superior, ramo do nervo vago, ocasionando otalgia reflexa por

sensibilização do nervo auricular de Arnold com o qual faz conexão (POON; STENSON, 2019).

8. **A resposta é B).** O estadiamento dos tumores de cabeça e pescoço se faz pelos critérios do sistema TNM, da União Internacional Contra o Câncer (UICC).

Região supraglótica: T1 - Tumor limitado a uma região anatômica da supraglote, com mobilidade normal da corda vocal; T2 - Tumor que acomete mais de uma região anatômica da supraglote, glote, ou estruturas adjacentes (mucosa da base da língua, valécula, parede medial do seio piriforme), mas sem fixação da laringe; T3 - Tumor limitado à laringe com fixação da corda vocal, ou invadindo área pós-cricóide, espaço pré-epiglote, espaço paraglótico ou cartilagem tireoide; T4a - Tumor que ultrapassa cartilagem tireoideia ou invadindo estruturas além da laringe: traqueia, partes moles do pescoço, musculatura profunda da língua, musculatura infra-hioide, glândula tireoide ou esôfago; T4b - Tumor que invade espaço pré-vertebral; estruturas mediastinais; ou encarcera a artéria carótida interna (MINISTÉRIO DA SAÚDE - DIRETRIZES DIAGNÓSTICAS E TERAPÊUTICAS DO CÂNCER DE CABEÇA E PESCOÇO, 2013).

Região glótica: T1 - Tumor limitado a uma (T1a) ou ambas cordas vocais (T1b), com mobilidade normal; T2 - Tumor que acomete supraglote ou subglote, com mobilidade reduzida da corda vocal; T3 - Tumor limitado à laringe com fixação da corda vocal, ou que invade o espaço paraglótico ou cartilagem tireoide. T4a - Tumor que ultrapassa a cartilagem tireoideia ou invadindo estruturas além da laringe: traqueia, partes moles do pescoço, musculatura profunda da língua, musculatura infra-hioide, glândula tireoide ou esôfago; T4b - Tumor que invade o espaço pré-vertebral; estruturas mediastinais; ou encarcera a artéria carótida interna (MINISTÉRIO DA SAÚDE - DIRETRIZES DIAGNÓSTICAS E TERAPÊUTICAS DO CÂNCER DE CABEÇA E PESCOÇO, 2013).

9. **A resposta é B).** O câncer de laringe ocorre predominantemente em homens. A drenagem linfática da região glótica é muito escassa, diferindo-se das regiões supraglótica e subglótica que possuem um grande número de vasos linfáticos que se dirigem, as cadeias cervicais laterais e paratraqueais, tendo menor chance de metástases, mesmo em estado avançado. O fumo e a ingestão de álcool estão altamente relacionados ao câncer de laringe. Os tumores supraglóticos são diagnosticados mais tardiamente, num estágio mais avançado da doença e tem geralmente linfadenopatia cervical (MINITI; BENTO; BUTUGAN, 2000).

10. **A resposta é C).** O câncer de laringe apresenta ocorrência de 40% dos cânceres na supraglote, 1% na subglote e 59% na glote propriamente dita. Os tumores supraglóticos apresentam diagnóstico tardio, evoluindo com a odinofagia rouquidão, disfagia, otalgia, disфония e linfonomegalia cervical. A drenagem da glote é muito escassa, diminuindo o número de metástases. No estadiamento dos tumores da glote, um tumor é classificado como: T1 - Tumor limitado a uma (T1a) ou ambas cordas vocais (T1b), com mobilidade normal; T2 - Tumor que acomete supraglote ou subglote, com mobilidade reduzida da corda vocal; T3 - Tumor limitado à laringe com fixação da corda vocal, ou que invade o espaço paraglótico ou cartilagem tireoideia. T4a - Tumor que ultrapassa a cartilagem tireoideia ou invadindo estruturas além da laringe: traqueia, partes moles do pescoço, musculatura profunda da língua, musculatura infra-hioide, glândula tireoide ou esôfago.

T4b - Tumor que invade o espaço pré-vertebral; estruturas mediastinais; ou encarcera a artéria carótida interna. A radioterapia está indicada para tumores T1 sem envolvimento da comissura anterior, tumor primário, para lesões T2 (MINISTÉRIO DA SAÚDE - DIRETRIZES DIAGNÓSTICAS E TERAPÊUTICAS DO CÂNCER DE CABEÇA E PESCOÇO, 2013).

11. **A resposta é D).** O tabagismo, alcoolismo, papilomavírus humano (HPV), além da dieta e nutrição são exacerbadores e predisponentes ao câncer de laringe. O pulmão é o sítio de maior incidência da segunda neoplasia primária, chegando a 44% em 10 anos. O câncer glótico se origina na margem livre da prega vocal, sendo o processo de disseminação inicial característico ao longo da superfície da prega vocal. O carcinoma de células escamosas é a neoplasia maligna mais comum da laringe, cabeça e pescoço. Tumores benignos da laringe que apresentam maior incidência são os papilomas juvenis, hemangiomas e fibromas (MINITI; BENTO; BUTUGAN, 2000).

12. **A resposta é C).** O câncer de laringe é geralmente diagnosticado de acordo com os sinais e sintomas que o paciente apresenta. Os tumores mais comuns são os que atingem a região glótica e promovem sintomas precocemente, se localizam mais comumente nas bordas das pregas vocais, causando rouquidão, que muitas vezes é negligenciado pelos pacientes (MINITI; BENTO; BUTUGAN, 2000).

13. **A resposta é D).** O Cetuximabe é um anticorpo monoclonal, que tem como alvo o receptor do fator de crescimento epidérmico (EGFR). Por fazer parte das chamadas terapias-alvo, seu modo de ação difere dos tratamentos quimioterápicos padrão, já que ele especificamente visa e se une ao EGFR. Essa união inibe a ativação do receptor e a consequente transmissão de sinal que resulta na redução tanto de invasão dos tecidos normais pelas células malignas, bem como na disseminação de tumores em novas áreas. Acredita-se também que o medicamento iniba a capacidade de células malignas de reparar o dano causado pela quimioterapia e radioterapia, além de inibir a formação de novos vasos sanguíneos dentro do tumor, suprimindo o crescimento do tumor (SOCIEDADE BRASILEIRA CIRURGIA CABEÇA E PESCOÇO).

14. **A resposta é E).** São contra indicações da laringectomia supracricóide: comprometimento do hioide; invasão espaço pré-epiglótico ou invasão valecular; invasão da base da língua; extensão para cricoide; invasão interaritenóideia ou faríngea; acometimento extenso da cartilagem tireóideia e reserva pulmonar inadequada (MINISTÉRIO DA SAÚDE - DIRETRIZES DIAGNÓSTICAS E TERAPÊUTICAS DO CÂNCER DE CABEÇA E PESCOÇO, 2013).

15. **A resposta é D).** No câncer glótico precoce, para o tratamento radioterápico do tumor primário, em lesões T1, a radioterapia convencional apresenta índices de controle local do tumor primário de 86% em 3 anos, 84% em 5 anos e 83% em 10 anos. Para lesões T2 este índice é de 73% em 3 anos, 73% em 5 anos e 70% em 10 anos. A presença de invasão de comissura anterior ocorre em 19% dos casos e pode interferir no controle da doença e tem relação com prognóstico na preservação da laringe ($p=0,01$). A dose da irradiação varia de 60-72 Gy_{2,3} (MINISTÉRIO DA SAÚDE - DIRETRIZES DIAGNÓSTICAS E TERAPÊUTICAS DO CÂNCER DE CABEÇA E PESCOÇO, 2013).

16. **A resposta é A).** O câncer de laringe tem como fatores de risco principalmente o tabagismo, o alcoolismo, além de vir associado a fatores como dieta e nutrição, exposição a elementos e compostos químicos. No tumor glótico a rouquidão é um sintoma precoce. O carcinoma de células escamosas é a neoplasia maligna mais comum da laringe (MINITI; BENTO; BUTUGAN, 2000).

17. **A resposta é E).** O câncer de laringe representa cerca de 25% dos tumores malignos de cabeça e pescoço e 2% de todas as doenças malignas. Sabe-se que mais de 90% de todos os carcinomas laríngeos são representados por carcinomas de células escamosas com graus variados de diferenciação histológica. Os tumores da laringe são estadiados por meio do exame clínico e de métodos de imagem e, particularmente o tumor primário (T), adicionalmente pela laringoscopia e biópsia. O tipo de tratamento para o câncer inicial pode variar, entre cirurgia endoscópica com laser, cirurgia aberta ou radioterapia (PROJETO DIRETRIZES ASSOCIAÇÃO MÉDICA BRASILEIRA E CONSELHO FEDERAL DE MEDICINA, 2011).

18. **A resposta é E).** Nos tumores glóticos ou subglóticos, com lesões avançadas nas pregas vocais, podem ainda ocorrer disfagia e dispneia (MINITI; BENTO; BUTUGAN, 2000).

19. **A resposta é B).** No câncer glótico precoce, para o tratamento radioterápico do tumor primário, em lesões T1, a radioterapia convencional apresenta índices de controle local do tumor primário de 86% em 3 anos, 84% em 5 anos e 83% em 10 anos. Para lesões T2 este índice é de 73% em 3 anos, 73% em 5 anos e 70% em 10 anos. O carcinoma supraglótico precoce tem como opções o tratamento cirúrgico ou radioterápico exclusivo ou ainda em combinação, sendo estas as alternativas para o tratamento neste estadiamento. Não se observam diferenças em relação à sobrevida para qualquer dos tipos de tratamento possíveis, no entanto, observam-se diferenças em termos de frequência de recidivas e qualidade vocal, porém, de modo ainda questionável (PROJETO DIRETRIZES ASSOCIAÇÃO MÉDICA BRASILEIRA E CONSELHO FEDERAL DE MEDICINA, 2011).

20. **A resposta é D).** Os tumores glóticos tendem a apresentar crescimento lento. Como as pregas vocais possuem drenagem linfática limitada, metástases em linfonodos cervicais ocorrem mais raramente, porém, quando ocorre extensão para outros sítios, a taxa é maior. Já os tumores supraglóticos e subglóticos estão mais associados a metástases em linfonodos cervicais, devido à rica drenagem linfática dessas regiões (SILVA et al., 2015).

21. **A resposta é B).** Na laringe, a região glótica é a que possui melhor prognóstico, pois apresenta escassa rede de drenagem linfática, fazendo com que haja raras metástases cervicais, e desenvolvem sintomatologia precoce, devido ao fato de atingirem as pregas vocais (MINITI; BENTO; BUTUGAN, 2000).

22. **A resposta é D).** As três técnicas se encaixam no tratamento do tumor. Indicação para cordectomia: tumor limitado à porção membranosa da corda vocal sem atingir a comissura anterior e nem a apófise vocal, com mobilidade da corda vocal mantida. As laringectomias parciais transcervicais podem ser utilizadas em casos selecionados de

tumores T1, quando a extensão tumoral for menor que 10 mm abaixo da glote, sem lesões macroscópicas para as pregas vestibulares e sem diminuição da mobilidade das pregas vocais à laringoscopia indireta. No câncer glótico precoce, para o tratamento radioterápico do tumor primário, em lesões T1, a radioterapia convencional apresenta índices de controle local do tumor primário de 86% em 3 anos (PROJETO DIRETRIZES ASSOCIAÇÃO MÉDICA BRASILEIRA E CONSELHO FEDERAL DE MEDICINA, 2011).

23. **A resposta é A).** Está indicado laringectomia total no câncer com infiltração de cartilagem e ou extensão extralaríngea. Pacientes com N2 ou N3 devem ser submetidos a esvaziamento cervical. T2 que requer faringectomia com laringectomia total para ressecção e T3: faringectomia com laringectomia total com esvaziamento cervical. Tumores T4a, N0 a N3: faringectomia com laringectomia total com esvaziamento cervical bilateral (seletivo de níveis II a IV) para casos cN0, ou de níveis II a V se cN1, ou radical clássico ou modificado se cN2-N3 (SOCIEDADE BRASILEIRA DE ONCOLOGIA CLÍNICA, 2017).

24. **A resposta é B).** Quando o paciente necessita de intervenção cirúrgica rápida, devido ao quadro de insuficiência respiratória, está contraindicada a cricotireoidostomia, pois não irá resolver a insuficiência respiratória. Deve ser indicada a traqueostomia, que deve ser realizada no primeiro anel traqueal, pois, como se trata de um tumor transglótico, provavelmente esse paciente terá indicação de laringectomia total posteriormente, e a traqueostomia alta facilitará a confecção da traqueostomia (nova via respiratória do paciente após a ressecção completa da laringe) (PROJETO DIRETRIZES ASSOCIAÇÃO MÉDICA BRASILEIRA E CONSELHO FEDERAL DE MEDICINA, 2011).

25. Tratamento cirúrgico ou radioterapia. No câncer glótico precoce, para o tratamento radioterápico do tumor primário, em lesões T1 a radioterapia convencional apresenta índices de controle local do tumor primário de 86% em 3 anos, 84% em 5 anos e 83% em 10 anos. Para o tratamento cirúrgico com laser transoral em lesões T1, o controle local do tumor primário em 3 anos é de 92,6%⁴ e, em 5 anos, é de 90%⁵. Não há diferenças entre a radioterapia e o tratamento cirúrgico com laser transoral em lesões T1 na sobrevida livre de doença em 5 anos, e na recidiva local até 3 anos (PROJETO DIRETRIZES ASSOCIAÇÃO MÉDICA BRASILEIRA E CONSELHO FEDERAL DE MEDICINA, 2011).

26. Tumor Residual. Uma Neoplasia residual caracteriza-se como um remanescente de um tumor ou câncer após tratamento primário potencialmente curativo (PROJETO DIRETRIZES ASSOCIAÇÃO MÉDICA BRASILEIRA E CONSELHO FEDERAL DE MEDICINA, 2011).

27. Realização de videonasofibrosopia, endoscopia da faringe e do esôfago, radiografia de tórax e tomografia computadorizada com contraste do pescoço. A tomografia computadorizada é um método mais sensível do que o exame físico ou os métodos endoscópicos para definir o tamanho do tumor e sua relação com estruturas críticas profundas. Recomenda-se TC de tórax com contraste nos casos de doença avançada (estágio III ou IV) ao diagnóstico, pelo maior risco de metástases e de outro tumor

sincrônico do trato aerodigestivo. A indicação de exames endoscópicos adicionais (endoscopia digestiva alta e broncoscopia) deve ser reservada para doentes com sintomas sugestivos de acometimento adicional do trato aerodigestivo. A radiografia de tórax é indicada na avaliação inicial de todos os doentes com CECP (PROJETO DIRETRIZES ASSOCIAÇÃO MÉDICA BRASILEIRA E CONSELHO FEDERAL DE MEDICINA, 2011).

28. Provavelmente ainda é considerado cirúrgico, esvaziamento radical e radioterapia adjuvante. Não sabemos como foi o primeiro tratamento. Investigar também recidiva tumoral no sítio cirúrgico (PROJETO DIRETRIZES ASSOCIAÇÃO MÉDICA BRASILEIRA E CONSELHO FEDERAL DE MEDICINA, 2011).

29. A resposta é Voz tráqueo-esofágica. A voz tráqueo-esofágica envolve o uso de uma prótese inserida em uma abertura na parede que separa a traqueia e o esôfago. A cirurgia de restauração de voz tráqueo-esofágica pode ser feita ao mesmo tempo da laringectomia total ou em um momento posterior (PROJETO DIRETRIZES, ASSOCIAÇÃO MÉDICA BRASILEIRA E CONSELHO FEDERAL DE MEDICINA, 2011).

30. RR de 2o. O Risco Relativo (RR) é a probabilidade que um indivíduo do grupo exposto desenvolver a doença relativa à probabilidade de um indivíduo do grupo não-exposto desenvolver a mesma doença (EVANS, 1979). A equação 47.1 mostra como se calcula o RR.

Equação 47.1 – Risco relativo

$$RR = \frac{P(\text{doença}|\text{exposto})}{P(\text{doença}|\text{não-exposto})}$$

Fonte: Evans AS, 1979.

REFERÊNCIAS BIBLIOGRÁFICAS

BRASIL. Ministério da Saúde, Secretaria de Atenção à Saúde. **PORTARIA Nº 516, DE 17 DE JUNHO DE 2015**, Brasília, DF, 2015.

SILVA, Thiago Demétrio Nogueira Costa et al. **Epidemiological and survival analysis of patients with laryngeal squamous cell carcinoma**. Revista Brasileira de Cirurgia de Cabeça e Pescoço, v.44, nº2, 2015.

Sociedade Brasileira de Oncologia Clínica- Diretrizes CABEÇA E PESCOÇO 2017

MACIEL, Cristina Tostes Vieira; LEITE, Isabel Cristina Gonçalves; SOARES, Romário Coelho. **Quality of life analysis in laryngeal cancer patients at a referral hospital in Southeastern Brazil**. Rev. CEFAC, vol.15 nº0.4, 2013.

PESCOÇO, Sociedade Brasileira de Cirurgia de Cabeça e; CÉRVICO-FACIAL, Associação Brasileira de Otorrinolaringologia e Cirurgia; RADIOLOGIA, Colégio Brasileiro de. **Câncer de Laringe: Diagnóstico**. 2011. Disponível em: <https://diretrizes.amb.org.br/_BibliotecaAntiga/cancer_de_laringe_diagnostico.pdf>. Acesso em: 10 out. 2019.

GUO, Liting; ZHANG, Haijun; J, Baoan Chen. **Nivolumab as Programmed Death-1 (PD-1) Inhibitor for Targeted Immunotherapy in Tumor**. Journal of Cancer, 2017. Disponível em: <<https://www.ncbi.nlm.nih.gov/pmc/articles/PMC5332892/>>. Acesso em: 10 out. 2019.

MINITI, Aroldo; BENTO, Ricardo Ferreira; BUTUGAN, Ossamu. **Otorrinolaringologia: Clínica e Cirúrgica**. São Paulo: Editora Atheneu, 2000.

PESCOÇO, Sociedade Brasileira de Cirurgia de Cabeça e; CÉRVICO-FACIAL, Associação Brasileira de Otorrinolaringologia e Cirurgia; RADIOLOGIA, Colégio Brasileiro de. **Câncer de Laringe: Tratamento**. 2011. Disponível em: <https://diretrizes.amb.org.br/_BibliotecaAntiga/cancer_de_laringe_diagnostico.pdf>. Acesso em: 10 out. 2019.

Evans AS. Definitions of epidemiology. Amer J Epidemiol 1979; 109:379-82.

CAPÍTULO XLVIII - CÂNCER DE FARINGE

Luciana Almeida Moreira da Paz Oliveira
Beatriz Teles Aragão
Bárbara Ferreira Costa
DOI-Capítulo: 10.47538/AC-2021-10.48

QUESTÕES

1. (Prefeitura do Rio de Janeiro – Rio de Janeiro/RJ – 2017 - Modificada) Dentre os tumores malignos de orofaringe, os mais frequentes são:
 - a) Carcinomas de células escamosas.
 - b) Adenocarcinomas.
 - c) Sarcomas.
 - d) Linfomas.
 - e) Melanomas.

2. A qual vírus os tumores de nasofaringe estão mais associados?
 - a) Papilomavírus humano (HPV).
 - b) Varicela-Zóster (VZV).
 - c) Epstein-Barr (EBV).
 - d) Herpes Simples tipo 1.
 - e) Herpes Simples tipo 2.

3. A qual vírus os tumores de orofaringe estão mais associados?
 - a) Papilomavírus humano (HPV).
 - b) Varicela-Zóster (VZV).
 - c) Epstein-Barr (EBV).
 - d) Herpes Simples tipo 1.
 - e) Herpes Simples tipo 2.

4. (FUNCAB – Prefeitura de Anápolis – Anápolis/GO – 2016) O primeiro sinal ou sintoma de um carcinoma de nasofaringe mais comumente é:
 - a) Obstrução nasal.
 - b) Perda auditiva condutiva.
 - c) Massa cervical.
 - d) Paralisia de nervo abducente.
 - e) Epistaxe.

5. Sabe-se que a hipofaringe fica posterior e inferior à orofaringe e se estende até a entrada do esôfago. A respeito do câncer de hipofaringe, assinale a alternativa incorreta:
 - a) Mais de 95% dos cânceres hipofaríngeos são carcinomas espinocelulares.
 - b) Outras histologias menos comuns incluem carcinomas escamosos basaloides, carcinomas de células fusiformes e carcinomas menores de glândula salivar.
 - c) Os sintomas presentes podem incluir disfagia, odinofagia, otalgia, rouquidão, dispneia, estridor e/ou massa cervical indolor.
 - d) O diagnóstico precoce é possível e comum, por conta da gama de possibilidades de manifestações clínicas.

e) No diagnóstico, a maioria já se espalhou para os gânglios linfáticos regionais (65%) ou distantes (20%).

6. A infecção pelo papilomavírus humano (HPV) é um agente causador do carcinoma epidermoide de células escamosas de orofaringe e o status do tumor do HPV é incorporado ao sistema de estadiamento desses tumores. Sobre isso, assinale a alternativa incorreta:

- a) O status do tumor do HPV deve ser determinado para todos os casos de carcinoma epidermoide de orofaringe recentemente diagnosticados.
- b) O status do tumor do HPV não é apropriado para avaliação de rotina de carcinoma não escamoso de orofaringe ou de carcinoma espinocelular não orofaríngeo de cabeça e pescoço.
- c) O método preferido para determinar o status do tumor do HPV é a imuno-histoquímica do marcador p33.
- d) Pode ser útil em casos selecionados de câncer de orofaringe com histologia incerta.
- e) A superexpressão de marcadores está associada ao HPV de alto risco transcricionalmente ativo.

7. A apresentação clínica do câncer de cabeça e pescoço varia muito, dependendo do local primário e da exposição a vários fatores de risco. Acerca dessas condições, marque a alternativa errada:

- a) A otalgia referida é considerada um alerta na avaliação de um paciente com uma possível malignidade de cabeça e pescoço.
- b) Em relação aos tumores orofaríngeos, as queixas apresentadas podem incluir disfagia, dor (odinofagia, otalgia), apneia obstrutiva do sono ou ronco, sangramento ou massa no pescoço.
- c) Pacientes com câncer de orofaringe positivo para papilomavírus humano (HPV) geralmente apresentam massas no pescoço. Muitos não têm outras queixas clínicas.
- d) Os sintomas associados ao câncer de laringe dependem da localização. Por exemplo, a rouquidão persistente pode ser a queixa inicial nos cânceres glóticos.
- e) Tumores em hipofaringe geralmente são diagnosticados em estágios iniciais.

8. (Prova de Título de Especialista em Cirurgia de Cabeça e Pescoço – 2017 – Sociedade Brasileira de Cirurgia de Cabeça e Pescoço - Modificada) Em um tumor maligno de nasofaringe é possível verificar alterações funcionais, exceto:

- a) Do nervo óptico.
- b) Do nervo oculomotor.
- c) Do nervo troclear.
- d) Do nervo hipoglosso.
- e) Do nervo abducente.

9. (Prova de Título de Especialista em Cirurgia de Cabeça e Pescoço – 2017 – Sociedade Brasileira de Cirurgia de Cabeça e Pescoço) Qual o nível cervical com maior drenagem linfática da orofaringe?

- a) Nível Ib.
- b) Nível II.
- c) Nível III.
- d) Nível IV.

e) Nível V.

10. (Prova de Título de Especialista em Cirurgia de Cabeça e Pescoço – 2017 – Sociedade Brasileira de Cirurgia de Cabeça e Pescoço) Em relação ao carcinoma espinocelular (CEC) de orofaringe, pode-se afirmar que:

- a) As criptas tonsilares parecem ser mais suscetíveis à infecção e à transformação pelo HPV, como no colo uterino.
- b) No CEC de orofaringe, em que se detecta a associação com o HPV, os subtipos 16 e 18 são os mais encontrados.
- c) Homem, raça branca, idade menor que 50 anos, com hábitos sexuais orais compõem o grupo de risco para o CEC de orofaringe HPV+.
- d) Pacientes com CEC de orofaringe HPV+, embora com metástases cervicais mais precoces e císticas, respondem melhor à cirurgia ou aos protocolos de quimiorradioterapia.
- e) Todas as alternativas são corretas.

11. Sobre os tumores da nasofaringe, assinale a alternativa incorreta:

- a) Acometem especialmente pacientes em idade mais jovem.
- b) São considerados fatores etiológicos: vírus (Epstein-Barr) e exposição ocupacional a partículas e substâncias inaladas (formaldeído).
- c) Apresenta um dos melhores prognósticos em relação aos cânceres de cabeça e pescoço.
- d) Possui alto risco de invasão dos linfonodos regionais precocemente.
- e) O início é geralmente em torno da tuba auditiva (na fosseta de Rosenmuller) ou no rebordo da coana.

12. Sobre o carcinoma de nasofaringe, julgue os itens a seguir e assinale a alternativa correta:

I - A queixa mais frequente é o aparecimento de massa cervical.

II - Os sintomas podem incluir perda auditiva, zumbido, obstrução nasal e dor.

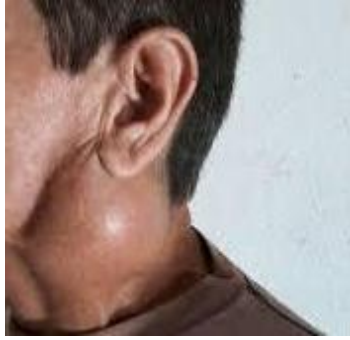III - Está associado ao vírus da mononucleose infecciosa.

- a) Apenas I está correta.
- b) Apenas II está correta.
- c) Apenas III está correta.
- d) Apenas I e III estão corretas.
- e) Todas estão corretas.

O caso clínico a seguir refere-se às questões 13 e 14.

FBS, 32 anos, masculino, vai à consulta com queixas de aparecimento de massa cervical e hipoacusia há 5 meses. Relata 3 episódios de epistaxe nos últimos 3 meses. Nega outras queixas, comorbidades ou uso de medicamentos diários. Trabalha como técnico de laboratório de anatomia há 15 anos, em contato contínuo com formaldeído. Ao exame físico, em relação aos pares cranianos, observou-se alteração de motilidade ocular. Sem outras alterações importantes.

Figura 48.1 – Massa cervical



Fonte: Google Imagens/domínio público

13. Qual sua hipótese diagnóstica para o caso em questão? Por quê?
14. Por que massa cervical pode ser um sinal inicial desse diagnóstico?
15. Como proceder com o estadiamento de cânceres de cabeça e pescoço, a exemplo do câncer de faringe? Cite exames a serem realizados e o porquê.

RESPOSTAS E COMENTÁRIOS

1. **A resposta é a).** Histologicamente, os tumores malignos da faringe são, na sua grande maioria, os carcinomas epidermóides ou espinocelulares com seus vários tipos de diferenciação. Pode-se ter os adenocarcinomas e o carcinoma mucoepidermoide. Na orofaringe, podem aparecer os linfomas (principalmente nas amígdalas) e os adenocarcinomas (palato e parede posterior da laringe). Mais raramente, pode-se ter tumores como os sarcomas (rabdomiossarcomas) e melanomas (MINITI, 2000).

2. **A resposta é c).** Os tumores da nasofaringe estão frequentemente associados ao vírus Epstein-Barr (EBV), o agente etiológico da mononucleose infecciosa (GOLDMAN, 2012).

3. **A resposta é a).** O HPV (papilomavírus humano) está relacionado com uma incidência aumentada de tumores que surgem da orofaringe. O HPV 16 é o subtipo viral dominante, embora o HPV 18 e outros subtipos oncogênicos também sejam vistos (KASPER, 2017).

4. **A resposta é c).** O câncer da nasofaringe geralmente não causa sintomas precoces. Mas as metástases cervicais podem ser encontradas mais precocemente devido à rica rede de linfáticos na mucosa da nasofaringe. Ocasionalmente, pode, ainda, causar otite média serosa unilateral por obstrução da tuba auditiva, obstrução nasal uni ou bilateral, ou epistaxe. Inclusive, hemoptise ou epistaxe podem ser as únicas pistas para um câncer de nasofaringe (GOLDMAN, 2012).

5. **A resposta é d).** O diagnóstico em um estágio inicial é incomum devido à falta de sintomas alarmantes até a progressão local ou a presença de metástase no pescoço. Em alguns países, que introduziram programas nacionais de triagem diagnóstica para malignidades gastrointestinais precoces, há uma maior probabilidade de detecção de câncer hipofaríngeo em um estágio anterior, mas isso é realidade para apenas poucos países (SALAMA, 2017).

6. **A resposta é c).** O método preferido para determinar o status do tumor do HPV é a imuno-histoquímica do marcador p16, e não p33. O HPV 16 é o subtipo viral dominante em câncer de orofaringe (POON, 2019).

7. **A resposta é e).** Os pacientes com tumores em hipofaringe normalmente permanecem assintomáticos por um período mais longo e, portanto, têm maior probabilidade de serem diagnosticados nos estágios mais avançados da doença. Disfagia, odinofagia, otalgia, perda de peso, hemoptise, dispneia e massa cervical podem estar presentes (POON, 2019).

8. **A resposta é d).** O câncer de nasofaringe pode prejudicar a função dos seguintes nervos: II (óptico), III (oculomotor), IV (troclear), V (trigêmeo) e VI (abducente) (POON, 2019).

9. **A resposta é b).** Os níveis cervicais mais envolvidos em tumores de orofaringe são os níveis II, III e IV, especialmente o II. O nível II estende-se da base do crânio à borda

inferior do osso hioide, posteriormente à glândula submandibular, anteriormente ao músculo esternocleidomastoideo e acima do bulbo carotídeo (SBOC, 2017).

10. **A resposta é e).** Todas as alternativas estão corretas. Sabe-se que o papilomavírus humano (HPV) está relacionado a uma incidência aumentada de tumores em orofaringe, leito tonsilar e base da língua. O HPV 16 é o subtipo viral dominante, mas podem ser encontrados ainda o HPV 18 e outros tipos oncogênicos. O câncer orofaríngeo epidemiologicamente relacionado ao HPV ocorre em uma população mais jovem e está associado com números crescentes de parceiros sexuais e de práticas de sexo oral. Ele está associado com um prognóstico melhor, em especial em não fumantes. Ensaaios clínicos mostram que, para tumores relacionados ao HPV, há bons resultados ao focar-se na redução das intensidades do tratamento, em especial na dose de radiação, de modo a melhorar as toxicidades em longo prazo, pois esses tumores permite tratamentos menos agressivos por serem de melhor prognóstico. O desfecho dos cânceres relacionados ao HPV parece ser especialmente favorável após quimiorradioterapia com base em cisplatina (KASPER, 2017).

11. **A resposta é c).** Ao contrário de outros carcinomas de células escamosas da cabeça e pescoço, os tumores da nasofaringe podem incidir numa faixa etária mais jovem, com um pico distinto nos adolescentes e adultos jovens. Estão frequentemente associados ao vírus Epstein-Barr (EBV), o agente etiológico da mononucleose infecciosa, mas também a fatores genéticos e ambientais. É um câncer que apresenta um alto risco de invasão dos linfonodos regionais precocemente, uma história natural prolongada e um alto risco de disseminação à distância. Ainda, seu início ocorre geralmente em torno da tuba auditiva (na fosseta de Rosenmuller) ou no rebordo da coana. Porém, apresenta um dos piores prognósticos dentre os tumores malignos de cabeça e pescoço, por conta da proximidade com a base do crânio e de outras estruturas vitais, além de causar sintomas tardios e de ser um local de dificuldade no exame físico (KASPER, 2017).

12. **A resposta é e).** Todas as alternativas estão corretas. A queixa mais frequente em carcinomas nasofaríngeos é uma massa cervical devido a metástases de linfonodos regionais, que ocorre em quase 90% dos pacientes. Os sintomas, devido ao tumor primário, podem incluir perda auditiva (associada à otite média serosa), zumbido, obstrução nasal e dor, e seu crescimento associado a estruturas anatômicas adjacentes pode levar ao envolvimento muscular e à função prejudicada dos nervos cranianos II a VI. Além disso, os tumores de nasofaringe estão frequentemente associados ao vírus Epstein Barr, agente etiológico da mononucleose infecciosa (POON, 2019; GOLDMAN, 2012).

13. Uma hipótese diagnóstica para o caso é o câncer da nasofaringe. É um paciente jovem, com aparecimento de massa cervical, que pode ser um primeiro sinal dessa condição. Outro fator de risco associado é a exposição ocupacional ao formaldeído. Além disso, chama ainda atenção a presença de hipoacusia. Tumores de parede lateral da nasofaringe, próximos à tuba auditiva ou particularmente na fosseta de Rosenmuller, levam à disfunção tubária, otite média serosa e perda condutiva (GOLDMAN, 2012).

14. Sabe-se que, em boa parte dos pacientes com câncer de nasofaringe, há acometimento ganglionar no momento do diagnóstico. Isso ocorre devido à fraca barreira anatômica

para impedir a progressão do tumor no espaço parafaríngeo. Além disso, os vasos linfáticos da nasofaringe comunicam-se livremente através da linha média e metástases cervicais bilaterais, principalmente no espaço retrofaríngeo, são frequentes (GOLDMAN, 2012).

15. Os procedimentos de estadiamento incluem TC do pescoço e da face para identificar a extensão da doença. Nos pacientes com acometimento dos linfonodos, deve ser feita uma radiografia de tórax e abdome superior para rastrear metástases distantes. Nos fumantes, o exame por TC do tórax também pode servir como ferramenta de avaliação para eliminar um segundo tumor primário pulmonar. Uma tomografia por emissão de pósitrons (PET) também pode ser realizada e pode ajudar a identificar ou excluir metástases distantes. O procedimento definitivo de estadiamento é a endoscopia sob anestesia, que pode incluir laringoscopia, esofagoscopia e broncoscopia, a fim de obter múltiplas amostras de biópsia para estabelecer o diagnóstico primário, definir a extensão da doença primária e identificar quaisquer outras lesões pré-malignas ou segundos cânceres primários (KASPER, 2017).

REFERÊNCIAS BIBLIOGRÁFICAS

MINITI, Aroldo. **Otorrinolaringologia – Clínica e Cirúrgica**. 2 ed. São Paulo: Atheneu, 2000.

POON, Colin S; STENSON, Kerstin M. Overview of the diagnosis and staging of head and neck cancer. **UpToDate** 2019. Disponível em: <<https://www.uptodate.com/online>>. Acesso em: 30 set. 2019.

POSNER, Marshall. Câncer de cabeça e pescoço. GOLDMAN, Lee; AUSIELLO, Dennis. **Cecil Medicina Interna**. 24 ed. Rio de Janeiro: Saunders Elsevier, 2012. P. 4194-4215.

SALAMA, Joseph K; ROCCO James W. Treatment of early (stage I and II) head and neck cancer: the hypopharynx. **UpToDate** 2017. Disponível em: <<https://www.uptodate.com/online>>. Acesso em: 30 set. 2019.

Sociedade Brasileira de Oncologia Clínica (SBOC). Diretrizes de cabeça e pescoço, 2017. Disponível em: <https://www.s boc.org.br/images/diretrizes/diretrizes_pdfs/Cabe%C3%A7a_e_pescoço_vf_2017.pdf>. Acesso em: 10 abr. 2020.

VOKES, Everett. Câncer de cabeça e pescoço. KASPER, Dennis L. et al. **Medicina Interna de Harrison**. 19 ed. Porto Alegre: AMGH, 2017. P. 2467-2478.

CAPÍTULO XLIX - CÂNCER DE BOCA

Luciana Almeida Moreira da Paz Oliveira
Donizete Tavares da Silva
Renato Sampaio Mello Neto
DOI-Capítulo: 10.47538/AC-2021-10.49

QUESTÕES

1. Em relação aos tumores malignos da cavidade oral, assinale a alternativa que indica o tipo histológico mais prevalente:
 - a) Carcinoma de Células Escamosas.
 - b) Carcinoma Verrucoso.
 - c) Adenocarcinoma.
 - d) Melanoma Maligno.
 - e) Sarcoma de Kaposi.
2. São fatores de risco para o carcinoma espinocelular de boca, EXCETO:
 - a) Tabagismo, cárie e deficiência de betacaroteno.
 - b) Má higiene oral, periodontites e infecção pelo HPV-16.
 - c) Etilismo e infecções oportunistas na boca.
 - d) Idade superior a 50 anos e trauma repetitivo na mucosa lingual.
 - e) Idade jovem (<30 anos), sexo feminino e dieta rica em carotenóides.
3. A respeito do carcinoma verrucoso de boca (tumor de Ackermam), marque a alternativa CORRETA:
 - a) Trata-se de um tumor que aparece na segunda década de vida e pode se apresentar como placa espessada difusa superfície papilomatosa.
 - b) É uma variante histopatológica do carcinoma epidermóide e sua etiologia principal está relacionada ao consumo de bebida alcoólica.
 - c) O seu tratamento é a retirada cirúrgica da lesão.
 - d) Seu prognóstico é desfavorável, visto que seu crescimento ocorre em profundidade.
 - e) Frequentemente acontecem metástases.
4. Subtipo de tumor maligno originado a partir de glândulas mucosas e salivares da cavidade oral; Exame histopatológico mostra uma configuração ordenada de células epiteliais, arrançadas como estruturas ductais ou acinares. Suas lesões podem ser ulceradas, sendo comum a extensão direta para a superfície óssea adjacente. A terapêutica de rotina é a excisão cirúrgica do tumor e dos linfonodos regionais. O tumor descrito trata-se de um:
 - a) Sarcoma de Kaposi.
 - b) Adenocarcinoma.
 - c) Melanoma maligno.
 - d) Carcinoma de células escamosas.
 - e) Carcinoma verrucoso.
5. O Melanoma de cavidade oral é uma neoplasia rara. Sobre esse tipo de tumor, é INCORRETO afirmar:

- a) O melanoma pode se originar de um nevo preexistente e seu diagnóstico é realizado geralmente em estágio avançado.
- b) A maioria dos melanomas orais ocorre no palato e na mucosa da gengiva maxilar e acomete indivíduos mais idosos.
- c) Há ulceração em áreas sujeitas a traumas, e ressecção de lesões pigmentadas pode ser uma forma de prevenção.
- d) Possui sintomas exuberantes na fase inicial e metástases são raras.
- e) Aparece precocemente como um nódulo indolor e raso e muitas vezes ulcerações são encontradas.

6. A Organização Mundial da Saúde (OMS) define lesão pré-cancerosa como “uma alteração morfológica do tecido, no qual o câncer tem maior possibilidade de ocorrer do que na sua porção aparentemente normal”. Nesse contexto, são lesões cancerizáveis que podem acometer a região oral, EXCETO:

- a) Candidíase oral.
- b) Leucoplasia.
- c) Eritroplasia.
- d) Queilite actínica.
- e) Líquen plano.

7. O diagnóstico do CA de boca passa pela anamnese, na qual identificam-se as queixas do paciente de tumoração, dor ou perda de peso e os fatores de risco, como alcoolismo, tabagismo e imunodeficiência. O exame físico, intra e extraoral, caracteriza as lesões e identifica o melhor local para a realização da biópsia. Nesse contexto, qual é o principal tipo de lesão e o principal local de acometimento no que se refere ao Carcinoma epidermóide bucal?

- a) Lesões nodulares; lábio inferior.
- b) Lesões ulceradas; borda lateral da língua.
- c) Lesões endofíticas; lábio Superior.
- d) Lesões ulceradas; palato.
- e) Lesões nodulares; borda lateral da língua.

8. Nas últimas décadas, a principal mudança relacionada ao tratamento do câncer de boca foi a maior realização de procedimentos cirúrgicos, proporcionando melhora significativa nas taxas de sobrevida desses pacientes. Com relação ao prognóstico do carcinoma epidermóide, existe a influência de diversos fatores, sendo corretamente exposto em:

- a) Os tumores situados mais anteriormente têm evolução pior.
- b) O crescimento em direção à gengiva inferior melhora o prognóstico.
- c) Crescimento para a mandíbula favorece recidiva e metástases.
- d) Lesões úlcerovegetantes com invasão representam melhor prognóstico.
- e) Não leva em consideração sua característica macroscópica.

9. Em geral, os tumores malignos da boca podem apresentar sintomas que interferem na vida do paciente. Qual é a queixa principal mais frequente nos pacientes com tumores de boca?

- a) Sialorréia.
- b) Sangramento.
- c) Dor e dificuldade de movimentação da língua.

- d) Ferida na boca.
- e) Presença do tumor.

10. A gengiva representa 10 % da localização das neoplasias da cavidade oral. Acomete, principalmente, pacientes idosos, associado à má adaptação de próteses orais. Nesta região, o carcinoma epidermóide possui como aspectos clínicos, EXCETO:

- a) Odontalgia.
- b) Laivos de sangue na saliva.
- c) Halitose e sialorreia.
- d) Afeta principalmente a gengiva inferior.
- e) Possui baixo risco de metástase.

11. O câncer de boca é a neoplasia maligna mais frequente de cabeça e pescoço. Sendo a primeira porção do tubo digestivo, é importante sua delimitação anatômica para direcionar o tratamento adequado. Em relação à localização anatômica, qual das regiões abaixo NÃO é considerada como localização do CA de boca:

- a) Face cutânea dos lábios.
- b) Palato duro.
- c) Mucosa do lábio superior e inferior.
- d) Ventre lingual.
- e) Gengiva.

12. O exame físico é de extrema importância para a identificação precoce de lesões suspeitas de neoplasias da cavidade oral, que motivam a realização de exames para diagnóstico e estadiamento. Em relação aos exames complementares, fazem parte da investigação do câncer de boca, EXCETO:

- a) Tomografia computadorizada com contraste intravenoso.
- b) Análise laboratorial da saliva.
- c) Tomografia combinada de emissão de pósitrons PET/CT.
- d) Ressonância Magnética.
- e) Biópsia de linfonodo sentinela.

13. O tratamento do CA de boca deve ser adequado às necessidades de cada caso em particular, tendo por base os resultados esperados de tempo e qualidade de sobrevivência. Neste cenário, qual o tratamento padrão-ouro para o câncer de boca em estágio inicial:

- a) Quimioterapia.
- b) Radioterapia.
- c) Cirurgia.
- d) Cirurgia e radioterapia.
- e) Radioterapia e quimioterapia.

14. Algumas infecções e estados de imunossupressão se configuram como fatores de risco para o CA de boca. No que se refere ao conhecimento mais ATUAL sobre a relação entre o HPV-16 (Papilomavírus Humano oncogênico) e o Carcinoma epidermóide de cavidade oral, é CORRETO afirmar que:

- a) Existe uma relação evidente do HPV 16 como causador de Carcinoma epidermóide de boca.

- b) Em pacientes com suspeita de Carcinoma epidermóide oral, é rotineira a investigação do HPV 16.
- c) O HPV 16 é o principal agente causador de todos os tipos histológicos de CA de boca.
- d) Ainda não é clara uma possível relação etiológica entre o HPV 16 e Carcinoma epidermóide de cavidade oral.
- e) A presença de infecção por HPV 16 piora o prognóstico dos pacientes com Carcinoma epidermóide da cavidade oral.

15. O sistema de estadiamento do câncer de Boca foi atualizado em 2017, e incluiu mudanças importantes para pacientes em estágio inicial da doença. Sobre a atualização é INCORRETO afirmar:

- a) O estadiamento atual inclui apenas o tamanho máximo do tumor em um único plano.
- b) Pacientes com profundidade de invasão > 5mm estão no mínimo em estágio T2.
- c) Pacientes com profundidade de invasão > 10mm estão no mínimo em estágio T3.
- d) Pacientes com metástases à distância estão em estágio III ou IV.
- e) Pacientes com tumores pequenos, porém invasivos, possuem classificação aumentada no estadiamento.

16. O carcinoma verrucoso é um dos tipos de câncer de boca. A respeito desse tipo histológico, assinale a alternativa INCORRETA:

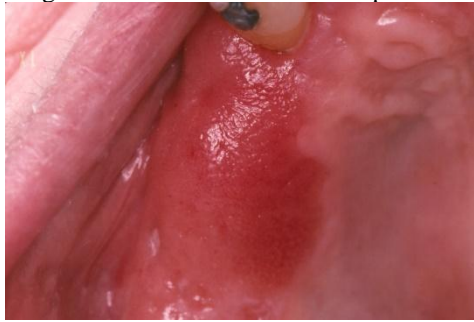- a) Compreende a menos de 5% dos CEC (Carcinoma Espinocelular).
- b) Não foi comprovado seu vínculo com o HPV.
- c) É um tumor indolente, observado em pacientes adultos velhos.
- d) As lesões apresentam-se como massa exofítica aveludada ou verruga.
- e) Sempre está relacionado ao histórico de tabagismo.

17. Sobre leucoplasia de cavidade oral, marque a afirmativa CORRETA:

- a) A apresentação clínica mais comum da leucoplasia é uma mancha negra na mucosa oral.
- b) A leucoplasia comumente causa diversos sintomas que interferem na qualidade de vida do paciente.
- c) A presença de leucoplasia sinaliza o início do surgimento do CEC de cavidade oral.
- d) A leucoplasia é uma condição benigna na maioria das vezes, com maior probabilidade de câncer quando localizada em língua e assoalho de boca.
- e) leucoplasia é uma lesão extremamente rara.

18. Paciente do sexo masculino, idoso, tabagista e etilista de longa data apresenta queixas na cavidade oral de uma mancha vermelha e aveludada que surgiu há meses (imagem abaixo). Esta lesão se trata provavelmente de:

Figura 49.1 – Achado clínico do paciente.



Fonte: MIMURA, 2012.

- a) Eritroplasia, lesão comum e com baixo risco de transformação maligna.
- b) Eritroplasia, lesão incomum e com alto risco de transformação maligna.
- c) Carcinoma de Células Escamosas, representa o tipo mais frequente de neoplasias orais.
- d) Leucoplasia, lesão comum sempre associada ao tabagismo.
- e) Leucoplasia, lesão com baixo risco de transformação maligna.

19. Sobre o carcinoma de células escamosas de cavidade oral, tipo histológico mais prevalente nessa região, marque a alternativa INCORRETA:

- a) Afeta mais homens do que mulheres na frequência de 2:1.
- b) Leucoplasia é uma das suas lesões precursoras.
- c) Não é comprovado efeito sinérgico do álcool e tabaco para a ocorrência desse tipo de câncer.
- d) As lesões mais avançadas podem se apresentar de forma ulcerada.
- e) Língua, assoalho bucal e lábio inferior são regiões frequentemente atingidas.

20. A queilite actínica é uma lesão pré-maligna associada ao desenvolvimento de câncer de lábio. Sobre a epidemiologia dessa lesão, assinale a afirmação CORRETA:

- a) Acomete mulheres jovens com exposição à luz infravermelha.
- b) Acomete homens com mais de 40 anos, resultante da exposição frequente e prolongada a raios UVA e UVB.
- c) Acomete ambos os sexos na mesma proporção e ocorre principalmente no lábio superior.
- d) O uso de protetor solar e boné não se configuram como medidas preventivas.
- e) Acomete principalmente mulheres, sendo o lábio inferior a região mais acometida.

21. Sobre o tratamento do câncer localizado na língua oral, marque a alternativa correta:

- a) Radioterapia é o tratamento inicial de escolha para tumores não avançados.
- b) O risco de metástase linfonodal não é proporcional ao grau de profundidade de invasão da lesão.
- c) Glossectomia parcial em bloco com margens negativas pode preservar a fala e a deglutição na maioria das lesões estádios I e II.
- d) A avaliação para ressecção cirúrgica com margens seguras não costuma apresentar dificuldades.
- e) Há muitas evidências científicas que asseguram o uso da quimioterapia para tumores iniciais.

22. O câncer de lábio também faz parte do câncer oral, sendo uma das regiões mais acometidas. Sobre o prognóstico do CA de lábio, é CORRETO afirmar:

- a) É um tumor de mau prognóstico.
- b) As lesões que atingem a comissura labial possuem menor agressividade.
- c) Quanto mais jovem o paciente, menores são as chances de metástases.
- d) O tratamento, em geral, apresenta bons resultados.
- e) O lábio externo é sede de neoplasias mais agressivas comparado com o lábio interno.

23. Sobre as lesões cancerizáveis para o câncer de boca, assinale a alternativa INCORRETA:

- a) Leucoplasia é uma lesão branca que não pode ser removida por uma simples raspagem.
- b) Eritroplasia é uma mancha vermelha que não pode ser explicada por processo inflamatório recente ou trauma, e possui um potencial de malignização 10 vezes maior que a leucoplasia.
- c) A queilite actínica está relacionada à exposição prolongada aos raios UVA e UVB, ocorrendo principalmente em lábio inferior.
- d) O tratamento do líquen plano é feito principalmente com corticoides tópicos ou sistêmicos nos casos sintomáticos.
- e) O palato duro é o local de acometimento mais comum da Leucoplasia.

24. Sobre epidemiologia e prevenção do CA de boca no Brasil:

- a) Diante de uma lesão oral que não cicatrize em um prazo máximo de 15 dias, deve-se procurar um serviço médico.
- b) A região nordeste do Brasil apresenta o maior número de casos novos por ano.
- c) A Organização Mundial da Saúde (OMS) estima que a prevenção pode ajudar a reduzir a incidência de câncer em até 50% até 2025.
- d) O dentista tem pouca importância no papel de porta-voz de campanhas preventivas/educativas.
- e) O Brasil apresenta uma baixa incidência de câncer de boca.

25. João Cláudio, 40 anos, procura Unidade Básica de Saúde (UBS) procurando orientações médicas sobre prevenção de câncer de boca. O pai do paciente, tabagista de longa data, faleceu aos 65 anos por complicações de um câncer na cavidade oral. Quais orientações o médico da UBS deve recomendar para a prevenção do câncer de boca?

26. As lesões orais muitas vezes são constrangedoras, atrapalham a alimentação, causam desconforto e sua persistência levam o paciente a procurar o serviço de saúde. Na presença de uma lesão em formato de couve-flor, qual o diagnóstico mais provável? É uma lesão neoplásica?

27. Explique quais exames complementares estão indicados para a investigação dos tumores malignos de boca.

28. Os hábitos culturais de um povo muitas vezes estão relacionados às incidências de doenças. No Brasil, quais hábitos compartilhados por parcela significativa da população podem contribuir para aumentar a incidência de câncer de boca no País? Existe sinergismo entre esses fatores?

29. Cite fatores que influenciam no prognóstico de pacientes com câncer da região oral.

30. Um dos tipos de neoplasias malignas que acometem a região oral é melanoma maligno. Muitos profissionais da saúde não pensam na sua existência na investigação clínica por ser uma neoplasia rara. Qual as características do Melanoma primário de mucosa e por que seu diagnóstico deve ser o mais precoce possível?

RESPOSTAS E COMENTÁRIOS

1. **A resposta é a).** Em geral, 95% dos tumores malignos da cavidade oral são carcinomas de células escamosas. Essa patologia é grave, e seu diagnóstico, via de regra, é tardio. Os demais tumores somados representam apenas 5% dos tumores malignos da região oral (MINIT; BENTO; BUTUGAN, 2000).

2. **A resposta é e).** Não é adequado afirmar que idade jovem (< 30 anos), sexo feminino e dieta rica em carotenóides se configurem como fator de risco para o carcinoma espinocelular (CEC) de boca. Dos fatores predisponentes para esse tumor cita-se: hereditariedade; idade acima dos 50 anos; tabagismo, sendo o risco diretamente proporcional com o tempo e quantidade de fumo consumido; atrofia e irritação crônica da mucosa por efeito traumático repetitivo causado por arestas dentárias mal posicionadas e próteses mal-adaptadas favorecendo surgimento de displasias; alcoolismo, sendo que este possui ação sinérgica com o tabagismo aumentando significativamente a incidência de CEC de boca. O sexo masculino é apontado como grupo de risco para o CA de boca. Estudos demonstram o papel protetor de alguns elementos da dieta como o betacaroteno, carotenóides, e alfa-tocoferóis que possuem efeito de combater radicais livres (MINIT; BENTO; BUTUGAN, 2000; CASTRO, 2006).

3. **A resposta é c).** O tratamento do carcinoma verrucoso é a retirada cirúrgica da lesão, já que este é um tipo de tumor pouco radiosensível. O aparecimento da lesão é mais prevalente a partir da quinta década de vida. É uma variante histopatológica do carcinoma epidermóide, mas sua etiologia principal está relacionada ao tabagismo e ao hábito de mascar fumo. Seu prognóstico é favorável visto que seu crescimento acontece de forma superficial, apresenta-se como uma placa espessada difusa, com uma superfície verrucosa ou papilomatosa de coloração esbranquiçada. Raramente ocorrem metástases (MINIT; BENTO; BUTUGAN, 2000; CASTRO, 2006).

4. **A resposta é b).** O tumor descrito trata-se de um adenocarcinoma de boca. Visto que o melanoma maligno é caracterizado por se originar geralmente de uma lesão preexistente, com lesões ulceradas, qualquer região da boca pode ser acometida e seu tratamento é feito por excisão da lesão complementada com rádio e/ou quimioterapia. O Carcinoma verrucoso, por sua vez possui aparência verrucosa (couve-flor), geralmente acomete a crista alveolar e seu tratamento é limitado à excisão cirúrgica. O carcinoma de células escamosas se apresenta, comumente, como uma lesão escamosa endurecida, e seu tratamento é feito com cirurgia e/ou radioterapia. Já o sarcoma de Kaposi, é um tipo de câncer que acomete as camadas internas dos vasos sanguíneos, geralmente relacionado a imunossupressão e ao HPV 8, levando a lesões em diversas partes do corpo, se manifestando como máculas vermelhas, róseas ou violáceas. Seu tratamento envolve quimioterapia, radioterapia e imunoterapia (MINIT; BENTO; BUTUGAN, 2000).

5. **A resposta é d).** É incorreto afirmar que as metástases são raras no melanoma maligno, uma vez que as metástases regionais e à distância são muito precoces e frequentes. Além disso, mais frequentemente, são tumores assintomáticos, podendo em alguns casos estarem associados à disfagia e sangramento. A falta de sintomas precoces e a localização em área de difícil visualização dificultam o diagnóstico precoce. O tratamento consiste em excisão apropriada associada a radioterapia e quimioterapia, apesar de resultados

pouco motivadores (MINIT; BENTO; BUTUGAN, 2000; KANDA; WATASHI LANDMAN, 2006).

6. **A resposta é a).** Candidíase oral não é uma lesão cancerizável. Na leucoplasia, o risco de transformação maligna varia de 4 a 6%, ocorre mais no sexo masculino na proporção de 9:1, e acomete mais adultos acima dos 40 anos. Já na eritroplasia, o potencial de malignização para carcinoma epidermóide é 10 vezes maior do que nas leucoplasias. Praticamente todas as eritroplasias verdadeiras apresentam displasia epitelial significativa, carcinoma in situ ou carcinoma epidermóide invasivo. A queilite actínica, por sua vez, possui risco de transformação que varia de 12 a 22%. Quanto ao líquen plano, o risco de uma transformação maligna é de 1% nos quadros erosivos, devendo o paciente ser mantido em controle a cada seis meses (MIMURA, 2012).

7. **A resposta é b).** O carcinoma epidermóide bucal pode apresentar-se de várias formas, a mais comum é uma lesão ulcerada, de bordas elevadas, nítidas e endurecidas, com centro necrosado e base endurecida. As outras formas do carcinoma epidermóide bucal são representadas por: lesão ulcerada superficial, lesões endofíticas (úlcero-infiltrativas, úlcero-destrutivas) e lesões nodulares. O local de maior acometimento é a borda lateral de língua, seguido de lábio inferior e assoalho bucal (MIMURA, 2012).

8. **A resposta é c).** O crescimento em direção à mandíbula é um fator que favorece recidiva e metástases. Os tumores situados mais anteriormente têm, geralmente, uma evolução melhor que aqueles assentado na proximidade do sulco glossoamigdaliano ou do V lingual. O crescimento em direção à gengiva inferior piora drasticamente os resultados, não só pela recidiva local, mas, sobretudo, pelo desenvolvimento de metástases regionais. Como para as demais localizações, a característica de lesão ulcerovegetante, com pequena invasão do tecido muscular subjacente e pouca redução na mobilidade, são sinais de baixa agressividade e sinalizam para um melhor prognóstico. O prognóstico do carcinoma epidermóide da língua e do assoalho da boca está diretamente ligado à sua localização, extensão e característica macroscópica (SOBRINHO; CARVALHO, 1994).

9. **A resposta é e).** A queixa mais comum entre estes pacientes, na maioria das séries, é a presença do tumor (46%) seguido por dor local (18%). A presença de ferida na boca também é uma queixa comum. Sialorréia, sangramento, dor e dificuldade na movimentação da língua estão geralmente presentes nos casos de tumores mais avançados. Pacientes com lesões infiltrativas apresentam sintomatologia mais exuberante em comparação com lesões de crescimento vegetante (SOBRINHO; CARVALHO; 1994; CASTRO, 2006).

10. **A resposta é e).** O carcinoma epidermóide da gengiva é muito metastatizante para os linfonodos regionais. Por isso, a incidência de metástases para linfonodos jugulares internos altos e submandibulares é muito elevada, chegando a níveis de até 75%. Evidentemente, tumores pequenos (T1) e bem diferenciados exibem uma ocorrência menor. O paciente apresenta queixa de dor e amolecimento dentário. A presença de laivos de sangue na saliva é uma queixa comum, sendo causada pelo traumatismo da lesão durante a mastigação. A halitose e a sialorréia ocorrem em estádios mais avançados. A

gingiva inferior é a sede mais frequente que a superior e as áreas molares são mais atingidas que as porções mais anteriores (SOBRINHO; CARVALHO, 1994).

11. **A resposta é a).** Os tumores de face cutânea dos lábios são considerados CA de pele. A cavidade oral é representada pelos sítios dispostos entre a linha mucocutânea de junção dos lábios até o limite entre os palatos duro e mole superiormente e a linha das papilas circunvaladas da língua, que marca o início da orofaringe. Assim sendo, podemos separar as seguintes regiões pertencentes à cavidade oral: superfície mucosa dos lábios superior e inferior; superfície mucosa da região jugal; área retromolar; gengivas superior e inferior; palato duro; língua móvel (2/3 anteriores); assoalho da boca (SOBRINHO; CARVALHO, 1994).

12. **A resposta é b).** A análise laboratorial da saliva não faz parte da avaliação pré-tratamento do CA de boca. A tomografia computadorizada (TC) com contraste intravenoso é amplamente utilizada para detectar invasão óssea; a ressonância magnética (RM) pode complementar ou substituir a tomografia computadorizada, fornecendo uma melhor visualização do envolvimento dos tecidos moles e da expansão perineural bruta. A tomografia combinada de emissão de pósitrons (PET) / CT pode adicionar precisão na avaliação da extensão do tumor primário e auxiliar no delineamento do alvo se a radioterapia definitiva (RT) estiver sendo considerada; a biópsia de linfonodo sentinela é uma técnica emergente que pode fornecer uma opção adicional para a avaliação de linfonodos regionais (GROSS et al., 2020).

13. **A resposta é c).** A excisão cirúrgica é o padrão-ouro para o tratamento do CA boca em estágio inicial na maioria dos casos. A cirurgia primária e a radioterapia definitiva (RT) são opções para pacientes com câncer de cavidade oral em estágio inicial. A cirurgia é geralmente preferida, porque geralmente está associada a menos morbidade a longo prazo que a RT e permite estadiamento mais detalhado, a partir das informações anátomo-patológicas, incluindo profundidade da invasão. A RT definitiva é reservada para pacientes que não toleram a cirurgia ou para quem a ressecção cirúrgica resultaria em comprometimento funcional particularmente grave (GROSS et al., 2020).

14. **A resposta é d).** Uma possível relação etiológica entre HPV e carcinoma epidermoide de cavidade oral não é clara, assim como as implicações prognósticas da infecção pelo HPV em pacientes com CEC. A infecção pelo papilomavírus humano oncogênico (HPV), especialmente o HPV 16, está associada ao aumento da incidência de câncer de língua. No entanto, a porcentagem de câncer de cavidade oral associada à infecção pelo HPV é significativamente menor, e a maioria dos tumores positivos para p16 nesse local será negativa para o HPV, a menos que se origine próximo às papilas circunvaladas. O teste rotineiro de HPV para câncer de cavidade oral não é recomendado (GROSS et al., 2020).

15. **A resposta é a).** O sistema de estadiamento atualizado de 2017 inclui mudanças importantes para pacientes com câncer de cavidade oral em estágio inicial. Enquanto as classificações anteriores incluíam apenas o tamanho máximo do tumor em um único plano (geralmente a superfície), o sistema de estadiamento atual agora também incorpora a profundidade máxima de invasão. Pacientes com profundidade de invasão > 5mm apresentam estágio tumoral mínimo de T2; pacientes com profundidade de invasão > 10 mm apresentam estágio tumoral mínimo de T3. Assim, pacientes com tumores pequenos,

porém mais profundamente invasivos, possuem classificação aumentada no estadiamento. Pacientes com doença local mais extensa, comprometimento linfonodal regional ou metástase à distância apresentam doença em estágio III ou IV (GROSS et al., 2020).

16. **A resposta é e).** O carcinoma verrucoso é um tumor indolente, mais frequentemente observado em pacientes adultos mais velhos com ou sem histórico de tabagismo. Compreende menos de 5% dos CECs; As lesões verrucosas apresentam-se clinicamente como uma massa exofítica aveludada ou verruga. Apesar de seu nome e morfologia distinta, nenhum vínculo com o papilomavírus humano (HPV) foi definido (TAXY, 2020).

17. **A resposta é d).** A leucoplasia é a lesão pré-cancerosa mais frequente da mucosa oral, sendo uma definição clínica e inespecífica. Se apresenta como manchas ou placas brancas da mucosa oral que não podem ser limpas com uma gaze. Geralmente, é assintomática, não interferindo na qualidade de vida do paciente. É clinicamente classificada em duas formas, leucoplasia homogênea e não homogênea, sendo que esta última apresenta maior risco de câncer de boca em comparação com a forma homogênea. A probabilidade de transformação maligna não é a mesma para todas as formas de leucoplasias, variando conforme a presença de displasia, tipo e localização da lesão (FILHO; MARTINS; AGRA, 2006; LODI, 2019).

18. **A resposta é b).** A eritroplasia é uma lesão incomum que apresenta um risco muito alto de transformação maligna, estimada em mais de 80%. Geralmente, é encontrada em pacientes mais velhos que consomem tabaco e álcool e se apresenta como um adesivo vermelho, aveludado e assintomático, mais comumente localizado no assoalho da boca, região ventral da língua e palato mole. A leucoplasia oral é uma lesão relativamente comum que se apresenta como manchas ou placas brancas da mucosa oral, não possuindo alto risco de malignização e nem sempre relacionada ao tabagismo. A forma clínica mais comum do carcinoma epidermóide é uma lesão ulcerada, sendo o tipo mais frequente de neoplasia maligna da cavidade oral (LODI, 2019).

19. **A resposta é c).** O tabaco (defumado e sem fumaça) é o fator de risco conhecido mais importante para o desenvolvimento do câncer oral. Além disso, o consumo de tabaco e álcool possuem um efeito sinérgico. A exposição repetida da mucosa do trato aerodigestivo superior aos efeitos cancerígenos do tabaco, álcool ou ambos, parece causar múltiplos tumores primários e secundários nessa "mucosa condenada", um fenômeno descrito como "câncer de campo" (POON; STENSON, 2019).

20. **A resposta é b).** A queilite actínica, também conhecida como ceratose actínica dos lábios, acomete principalmente o lábio inferior. É mais prevalente no sexo masculino, acima de 40 anos e está associada à exposição crônica (frequente e prolongada) aos raios UVA e UVB, má higiene oral e tabagismo. Caracteriza-se inicialmente por vermelhidão nos lábios inferiores e, posteriormente, por placas ou manchas brancas, descamação, erosão, fissuras e eventualmente ulceração e perda do limite entre vermelhão labial e pele. Em quase todos os pacientes com carcinoma espinocelular do lábio, este se desenvolve em lesões preexistentes de queilite actínica. O tratamento varia conforme o grau de atipia (ou displasia) e a idade do paciente. São descritas várias formas de tratamento da queilite

actínica: aplicação de 5-fluouracil, *peeling* com ácido tricloroacético a 50%, eletrocirurgia, terapia fotodinâmica, *laser* de CO₂, vermelhectomia, criocirurgia e a dermoabrasão. A prevenção primária deve ser feita com uso de barreiras mecânicas físicas (boné e chapéu) e químicas (protetor solar) (ROSSOE, 2011; MIMURA, 2012).

21. **A resposta é c).** A cirurgia é geralmente recomendada para o câncer de lingual oral se boa reabilitação funcional puder ser alcançada com a reconstrução, o que favorece a sua indicação nos tumores iniciais. O risco de metástase linfonodal é proporcional ao grau de profundidade de invasão da lesão, apesar da dificuldade da avaliação da profundidade no pré-operatório para definir a indicação de manejo do pescoço. Dessa forma, atualmente, está indicado esvaziamento cervical nos tumores com 3 mm ou mais de espessura. Glossectomia parcial em bloco com margens negativas pode preservar a fala e a deglutição na maioria das lesões estádios I e II. Avaliar margens de ressecção cirúrgica pode ser difícil. As margens dos músculos profundos da língua não são encontradas em um único plano, em contraste com as margens da mucosa radial. Além disso, as fibras musculares da língua estriada se fragmentam com o manuseio de tecidos durante e após a cirurgia, deixando uma superfície menos confiável para avaliar o status da margem. Portanto, margens cirúrgicas profundas devem ser interpretadas com cautela, e um tratamento mais agressivo pode ser indicado. Não há evidências científicas para uso da quimioterapia em câncer de cavidade oral em estágios iniciais (GROSS et al., 2020).

22. **A resposta é d).** O resultado do tratamento do carcinoma labial é uniformemente bom entre os autores, e a taxa de sobrevivência a 5 anos gira em torno de 90%. Do ponto de vista anatômico, é pior o prognóstico à medida que a neoplasia se aproxima e atinge as comissuras labiais, as gengivas e a área retromolar. Outro fator que tem um peso prognóstico decisivo é a idade do paciente. Quando a neoplasia se manifesta em paciente em faixa etária menor de 40 anos, ela exibe um aumento na incidência de metástases e a mortalidade é elevada. O lábio externo é sede de neoplasias menos agressivas e com pequeno índice de metastatização (SOBRINHO; CARVALHO, 1994).

23. **A resposta é e).** Os locais de predileção para o aparecimento das leucoplasias são mucosas jugal, semimucosa labial inferior, língua, assoalho de boca e comissura labial. O tratamento do líquen plano é feito apenas em casos sintomáticos, com uso de corticóides tópicos e nos quadros mais graves corticoides sistêmicos e imunossupressores. A queilite actínica é mais observada no sexo masculino, acima de 40 anos, na semimucosa labial inferior, devido à exposição crônica desta área aos raios UVA e UVB. Leucoplasia é uma lesão branca que não pode ser removida por simples raspagem e que, clínica e histopatologicamente não pode ser caracterizada como nenhuma outra lesão. A eritroplasia é definida como uma lesão de coloração avermelhada que não pode ser atribuída à causa inflamatória recente ou trauma. O potencial de transformação maligna para carcinoma epidermóide é 10 vezes maior do que as leucoplasias, sendo que praticamente todas as eritroplasias verdadeiras apresentam displasia epitelial significativa, carcinoma in situ ou carcinoma epidermóide invasivo (MIZIARA, 2007; MIMURA, 2012).

24. **A resposta é a).** Diante de alguma lesão que não cicatrize em um prazo máximo de 15 dias, deve-se procurar um profissional de saúde (médico ou dentista) para a realização do exame completo da boca. A região sudeste do Brasil apresenta o maior número de

casos novos, perfazendo 7590 casos, correspondendo a mais da metade de todos os casos novos no Brasil. A Organização Mundial da Saúde (OMS) estima que a prevenção pode ajudar a reduzir a incidência de câncer em até 25% até 2025. O dentista e o otorrinolaringologista são profissionais de extrema importância na prevenção e no combate ao câncer de boca, visto que suas rotinas favorecem o diagnóstico precoce e a orientação aos pacientes. A estimativa de novos casos de câncer de boca para 2018, segundo o Instituto Nacional do Câncer (INCA), é de 14,7 mil, sendo 11,2 mil homens e 3,5 mil mulheres (MIMURA, 2012; MINISTÉRIO DA SAÚDE, 2020).

25. As recomendações envolvem evitar: cigarro, mascar fumo, bebida alcoólica, exposição da região oral à radiação solar, má higiene oral. A prevenção deve incluir o diagnóstico precoce, podendo ocorrer por meio de campanhas de rastreamento, auto-exame bucal e controle dos fatores de risco associados ao surgimento e desenvolvimento de câncer bucal, tais como tabagismo, consumo de álcool e exposição aos raios ultravioleta. As campanhas de rastreamentos não devem ser somente focadas nas lesões clinicamente sugestivas de lesões malignas, mas também no reconhecimento das lesões com potencial para transformação maligna, comumente chamadas pré-malignas, sendo leucoplasia, eritroplasia e queilite actínica as principais representantes deste grupo de lesões. Não há evidências científicas de que o autoexame seja efetivo como medida preventiva contra o câncer de boca. Assim, diante de alguma lesão que não cicatrize em um prazo máximo de 15 dias, deve-se procurar um profissional de saúde (médico ou dentista) para a realização do exame completo da boca (MIMURA, 2012; MINISTÉRIO DA SAÚDE, 2020)

26. O diagnóstico mais provável é um Carcinoma Verrucoso da região oral, pela lesão de aspecto vegetante tipo couve-flor, sendo confirmado pelo exame histopatológico. O Carcinoma Verrucoso é um tipo de neoplasia maligna da boca. Apesar de sua aparência e da extensão acometida, o seu prognóstico é favorável, visto que seu crescimento se dá em superfície e não em profundidade. Raramente ocorrem metástases (MINIT; BENTO; BUTUGAN, 2000).

27. O exame histopatológico da biópsia da lesão para confirmação do diagnóstico e programação terapêutica. A tomografia computadorizada permite avaliar os limites e a extensão do tumor (embora não tenha boa definição para tecidos bem vascularizados como a língua) e é útil para avaliar a região cervical na pesquisa de linfonodos metastáticos. A radiografia panorâmica de mandíbula é utilizada na avaliação do acometimento das arcadas dentárias, ossos maxilares e mandíbula. Outros exames usados para estadiamento são nasofibrolaringoscopia, endoscopia digestiva alta, radiografia de tórax (MIZIARA, 2007).

28. No Brasil, parte da população faz consumo frequente de álcool e/ou cigarro, e principalmente o uso concomitante de ambos multiplicam as chances da ocorrência do CA de boca, devido o efeito sinérgico atribuído à combinação bebida alcoólica e tabaco relacionado principalmente à irritação da mucosa oral (MINIT; BENTO; BUTUGAN, 2000).

29. O prognóstico do paciente depende de diversos fatores como: idade, condição sistêmica, localização da lesão, estadiamento do tumor TNM (Classificação dos Tumores

Malignos), grau de diferenciação celular e as condições socioeconômicas (MIMURA, 2012).

30. Precocemente, ele aparece como um nódulo indolor e raso, de superfície lisa e vários graus de pigmentação. Há ulceração, principalmente em áreas sujeitas a traumas. O sangramento é considerado o sinal mais importante. Frequentemente, a lesão primária é assintomática, sendo comum a apresentação de metástase cervical como primeiro sinal. O diagnóstico precoce acompanhado de excisão apropriada associada à rádio e/ou quimioterapia é a terapêutica ideal, embora de resultado muito pobre, devido às metástases regionais e à distância serem precoces e muito frequentes (MINIT; BENTO; BUTUGAN, 2000; MIZIARA, 2007).

REFERÊNCIAS BIBLIOGRÁFICAS

CASTRO, Francisco et al. Diagnóstico e estadiamento do câncer de boca e orofaringe. In: PARISE, Orlando; KOWALSKI, Luis Paulo; LEHN, Carlos. **Câncer de cabeça e pescoço: diagnóstico e tratamento**. São Paulo: Âmbito Editores, 2006. p. 91-99.

FILHO, João; MARTINS, Everton; AGRA, Ivan. Lesões pré-cancerosas da mucosa oral. In: PARISE, Orlando; KOWALSKI, Luis Paulo; LEHN, Carlos. **Câncer de cabeça e pescoço: diagnóstico e tratamento**. São Paulo: Âmbito Editores, 2006. p. 100 – 104.

GROSS, Neil D et al. Treatment of stage I and II (early) head and neck cancer: The oral cavity. **UpToDate**. 2020. Disponível em: <<https://www.uptodate.com/contents/treatment-of-stage-i-and-ii-early-head-and-neck-cancer-the-oral-cavity?csi=f9da701a-a07e-45e7-aa0e2431d0641f2a&source=contentShare>> Acesso em: 11/02/2020.

KANDA, Jossi; WATASHI, Cleonice; LANDMAN, Gilles. Melanoma da mucosa de cabeça e pescoço. In: PARISE, Orlando; KOWALSKI, Luis Paulo; LEHN, Carlos. **Câncer de cabeça e pescoço: diagnóstico e tratamento**. São Paulo: Âmbito Editores, 2006. p. 263-267.

LODI, Giovanni. Oral lesions. **UpToDate**. 2019. Disponível em: <https://www.uptodate.com/contents/oral-lesions?search=cancer%20de%20boca&source=search_result&selectedTitle=3~150&usage_type=default&display_rank=3> Acesso em: 11/02/2020.

MIMURA, Maria Ângela. Câncer Bucal. Caso Complexo 3 – Ilha das Flores. **Especialização em Saúde da Família**. UNIFESP. São Paulo. 2012.

MINISTÉRIO DA SAÚDE. **Câncer de boca: o que é, sintomas, causas, tratamento, diagnóstico e prevenção**. Disponível em: <<https://www.saude.gov.br/saude-de-a-z/cancer-de-boca>>. Acesso em: 28/07/2020.

MINITI, Aroldo; BENTO, Ricardo Ferreira; BUTUGAN, Ossamu. Tumores da cavidade oral e faringe. In: _____. **Otorrinolaringologia: Clínica e Cirúrgica**. São Paulo. Editora Atheneu. 2000. p. 275 – p. 283.

MIZIARA, Ivan et al. **Condutas práticas em estomatologia: disciplina de otorrinolaringologia da Faculdade de Medicina de São Paulo**. São Paulo: Fundação otorrinolaringologia, 2007.

POON, Colin; STENSON, Kerstin. Overview of the diagnosis and staging of head and neck câncer. **UpToDate**. 2019. Disponível em: <https://www.uptodate.com/contents/overview-of-the-diagnosis-and-staging-of-head-and-neck-cancer?search=cancer%20de%20boca&source=search_result&selectedTitle=4~150&usage_type=default&display_rank=4> Acesso em: 11/02/2020.

ROSSOE, Ed Wilson et al. Queilite actínica: avaliação comparativa estética e funcional entre as vermelhectomias clássicas e W-plastia. **Anais Brasileiros Dermatologia**. 2011; 86(1): 65-73.

SOBRINHO, Josias; CARVALHO, Marcos. Câncer da Boca. In: LOPES FILHO O. C., CAMPOS C. **Tratado de otorrinolaringologia**. 1 ed. São Paulo: Roca, 1994. p 220-229.

TAXY, Jerome B. Pathology of head and neck neoplasms. **UpToDate**. 2020.
Disponível em: <<https://www.uptodate.com/contents/pathology-of-head-and-neck-neoplasms?csi=b3716487-4fd9-44ca-9452-7c1869dbbfc&source=contentShare>>
Acesso em: 11/02/2020.

SOBRE OS AUTORES



Victor Eulálio Sousa Campelo

Professor Associado e Coordenador da Disciplina de Otorrinolaringologia da UFPI. Chefe da Unidade de Web saúde do HU-UFPI. Diretor do Hospital Otorrinos e CEO da Clinicenter e Cliniclub. Graduado em Medicina pela UFPI. Residência Médica e doutorado em Otorrinolaringologia pela USP. Pós-graduação em cirurgia plástica Facial pela USP e pelo IBPG, São Paulo-SP. MBA em Gestão empresarial pela FGV. Título de Especialista Otorrinolaringologia pela ABORL-CCF.

Paulo de Tarso Moura Borges

Graduado em Medicina pela UFPE. Residência em Otorrinolaringologia pelo Hospital Ibirapuera, São Paulo. Especialista em Otorrinolaringologia pela AMB e ABORL-CCF. Área de Atuação em Medicina do Sono. Mestrado e Doutorado em Ciências Médicas pela UNICAMP. Professor Associado de Otorrinolaringologia da Universidade Federal do Piauí e Titular IV da UNIFACID, Teresina-PI.



Luciana Almeida Moreira da Paz Oliveira

Professora assistente da disciplina de Otorrinolaringologia da Universidade Federal do Piauí (UFPI). Mestrado no Hospital do Servidor Público Estadual de São Paulo. Membro titular da Associação Brasileira de Otorrinolaringologia e Cirurgia Cérvico-facial e Associação Brasileira de Sono. Área de Atuação em Medicina do Sono pela AMB. Médica assistente do serviço de Otorrinolaringologia do HU-UFPI.

SOBRE OS COLABORADORES

Adamys Pereira da Silva. Acadêmico de Medicina da Universidade Federal do Piauí (UFPI).

Currículo Lattes: <http://lattes.cnpq.br/1873724746544295>

E-mail: adamys@gmail.com

Aeligton Filho Arcoverde Nogueira Belo. Acadêmico de Medicina da Universidade Federal do Piauí (UFPI).

Currículo Lattes: <http://lattes.cnpq.br/1272526042189517>

E-mail: aeligtonfilho@gmail.com

Alessandro Henrique de Sousa Oliveira Altino. Acadêmico de Medicina da Universidade Federal do Piauí (UFPI).

Currículo Lattes: <http://lattes.cnpq.br/4504612422422545>

E-mail: ahaltino@gmail.com

Alice Mayra Carvalho e Silva. Acadêmica de Medicina da Universidade Federal do Piauí (UFPI).

Currículo Lattes: <http://lattes.cnpq.br/4391354219818299>

E-mail: alicemayra.carvalho@gmail.com

Arthur Augusto Siqueira Carvalho. Acadêmico de Medicina da Universidade Federal do Piauí (UFPI).

Currículo Lattes: <http://lattes.cnpq.br/3690461974575525>

E-mail: arthurasc98@gmail.com

Bárbara Ferreira Costa. Acadêmica de Medicina da Universidade Federal do Piauí (UFPI).

Currículo Lattes: <http://lattes.cnpq.br/0014199321935993>

E-mail: barbaracosta37@hotmail.com

Beatriz Pereira Martins. Acadêmica de Medicina da Universidade Federal do Piauí (UFPI).

Currículo Lattes: <http://lattes.cnpq.br/9043745606078609>

E-mail: pereiramartinsb@hotmail.com

Beatriz Teles Aragão. Acadêmica de Medicina da Universidade Federal do Piauí (UFPI).

Currículo Lattes: <http://lattes.cnpq.br/9874283174208957>

E-mail: biaateles1@gmail.com

Donizete Tavares da Silva. Acadêmico de Medicina da Universidade Federal do Piauí (UFPI).

Currículo Lattes: <http://lattes.cnpq.br/0147820613362360>

E-mail: donizete.ts@ufpi.edu.br

Gabriela Mariane de Paiva. Acadêmica de Medicina da Universidade Federal do Piauí (UFPI).

Currículo Lattes: <http://lattes.cnpq.br/7907995586770696>

E-mail: gmarianepaiva@gmail.com

Gabriela Moreira Rodrigues. Acadêmica de Medicina da Universidade Federal do Piauí (UFPI).

Currículo Lattes: <http://lattes.cnpq.br/0770933278119285>

E-mail: gab.moreira.r@gmail.com

Gustavo Ramos Milheiro. Acadêmico de Medicina da Universidade Federal do Piauí (UFPI).

Currículo Lattes: <http://lattes.cnpq.br/3721726565422473>

E-mail: gramosmii@hotmail.com

Isadora Maria de Carvalho Marques. Acadêmica de Medicina da Universidade Federal do Piauí (UFPI).

Currículo Lattes: <http://lattes.cnpq.br/6234519554191890>

E-mail: isadoramcmmarques@gmail.com

Ítalo Fernando Mendes Lima. Acadêmico de Medicina da Universidade Federal do Piauí (UFPI).

Currículo Lattes: <http://lattes.cnpq.br/8986025276773257>

E-mail: italo.mendes.12@gmail.com

Jennifer Flavin dos Santos Frederico. Acadêmica de Medicina da Universidade Federal do Piauí (UFPI).

Currículo Lattes: <http://lattes.cnpq.br/3783538196404021>

E-mail: kriolajenny@gmail.com

João Manoel Sousa Soares. Acadêmico de Medicina da Universidade Federal do Piauí (UFPI).

E-mail: sousasoaresjm@gmail.com

Josilene Maria de Sousa. Acadêmica de Medicina da Universidade Federal do Piauí (UFPI). Especialista em Gestão em Saúde (UFPI). Especialista em Docência do Ensino Superior pelo Centro Universitário Santo Agostinho (UNIFSA). Bacharelado em Enfermagem (UNIFSA). Licenciatura Plena em Química pela Universidade Estadual do Piauí (UESPI). Professora Efetiva de Química da Secretaria de Educação do Piauí (SEDUC-PI).

Currículo Lattes: <http://lattes.cnpq.br/0160232320341629>

E-mail: josilenemsousa@ufpi.edu.br

Juliana Coelho Learth. Acadêmica de Medicina da Universidade Federal do Piauí (UFPI).

Currículo Lattes: <http://lattes.cnpq.br/2896292339681132>

E-mail: julianaclearth@gmail.com

Juliana Guimarães de Macau Furtado. Acadêmica de Medicina da Universidade Federal do Piauí (UFPI).

Currículo Lattes: <http://lattes.cnpq.br/4992801358847640>

E-mail: jgmf.96@gmail.com

Luana Alves Mendonça. Acadêmica de Medicina da Universidade Federal do Piauí (UFPI).

Currículo Lattes: <http://lattes.cnpq.br/8382220763766709>

E-mail: luanaalves1004@gmail.com

Luan George Lima Xavier. Acadêmico de Medicina da Universidade Federal do Piauí (UFPI).

Currículo Lattes: <http://lattes.cnpq.br/8185254042933185>

E-mail: luanxavier@ufpi.edu.br

Luciana Almeida Moreira da Paz Oliveira. Graduada em Medicina pela Universidade Estadual do Piauí. Residência médica em Otorrinolaringologia no Hospital do Servidor Público Estadual de São Paulo. Título de especialista em Otorrinolaringologia pela Associação Brasileira de Otorrinolaringologia e Cirurgia Cérvico-facial e pelo Ministério da Educação. Área de Atuação em Medicina do Sono pela Associação Médica Brasileira e Associação Brasileira de Sono. Mestrado em Ciências da Saúde no Hospital do Servidor Público Estadual de São Paulo. Médica assistente do serviço de Otorrinolaringologia do Hospital Universitário da Universidade Federal do Piauí. Professora efetiva de Otorrinolaringologia da Universidade Federal do Piauí.

Currículo Lattes: <http://lattes.cnpq.br/8967507848451466>

E-mail: lu21moreira@hotmail.com

Marcos Henrique de Oliveira Moraes. Acadêmico de Medicina da Universidade Federal do Piauí (UFPI).

Currículo Lattes: <http://lattes.cnpq.br/2546757684842341>

E-mail: marcosmoraes@ufpi.edu.br

Maria Carolina de Negreiros Feitosa. Acadêmica de Medicina da Universidade Federal do Piauí (UFPI).

Currículo Lattes: <http://lattes.cnpq.br/4694676509239527>

E-mail: carolinanegreiros@icloud.com

Marília Francisca da Silva Pereira. Acadêmica de Medicina da Universidade Federal do Piauí (UFPI).

Currículo Lattes: <http://lattes.cnpq.br/9856861969640775>

E-mail: pereiramarilia1996@gmail.com

Nicácia Carvalho Dantas da Fonsêca. Acadêmica de Medicina da Universidade Federal do Piauí (UFPI).

Currículo Lattes: <http://lattes.cnpq.br/1137825000907803>

E-mail: nicacia17@gmail.com

Paulo de Tarso Moura Borges. Graduado em Medicina pela Universidade Federal de Pernambuco. Residência Médica em Otorrinolaringologia pelo Hospital Ibirapuera - São Paulo-SP. Título de Especialista em Otorrinolaringologia com Certificado de Atuação na Área de Medicina do Sono pela Associação Médica Brasileira e Associação Brasileira de Otorrinolaringologia e Cirurgia Cérvico-Facial. Mestrado e Doutorado em Ciências Médicas pela UNICAMP. Professor Associado de Otorrinolaringologia e Medicina Legal na Universidade Federal do Piauí e Professor Titular IV de Otorrinolaringologia da Faculdade Integral Diferencial (UNIFACID).

Currículo Lattes: <http://lattes.cnpq.br/2668233739674613>

E-mail: ptborges@gmail.com

Pedro Jorge Luz Alves Cronemberger. Acadêmico de Medicina da Universidade Federal do Piauí (UFPI).

Currículo Lattes: <http://lattes.cnpq.br/0538853315271645>

E-mail: kpedrojorge@gmail.com

Renato Sampaio Mello Neto. Acadêmico de Medicina da Universidade Federal do Piauí (UFPI).

Currículo Lattes: <http://lattes.cnpq.br/6246560893089169>

E-mail: renato.sampaio.mn@gmail.com

Romeu Breno Pierote de Sousa. Acadêmico de Medicina da Universidade Federal do Piauí (UFPI).

Currículo Lattes: <http://lattes.cnpq.br/9148904448386448>

E-mail: romeupierotti@gmail.com

Samuel Chaves Cardoso de Matos. Acadêmico de Medicina da Universidade Federal do Piauí (UFPI). Licenciatura em Química pela Universidade Federal de Goiás (UFG).

Currículo Lattes: <http://lattes.cnpq.br/4644998049628810>

E-mail: samuka.np6@gmail.com

Sávia Silva Moraes. Acadêmica de Medicina da Universidade Federal do Piauí (UFPI).

Currículo Lattes: <http://lattes.cnpq.br/0086617926139839>

E-mail: saviamorais@hotmail.com

Vanessa de Sousa Leal Lima. Acadêmica de Medicina da Universidade Federal do Piauí (UFPI).

Currículo Lattes: <http://lattes.cnpq.br/4497865917230304>

E-mail: vanessaleallima@outlook.com

Vanessa Noeme Correa. Acadêmica de Medicina da Universidade Federal do Piauí (UFPI).

Currículo Lattes: <http://lattes.cnpq.br/8455427286017508>

E-mail: vanessanoeme@gmail.com

Victor Eulálio Sousa Campelo. Graduação em Medicina pela Universidade Federal do Piauí. Residência Médica em Otorrinolaringologia pela Universidade de São Paulo, São Paulo-SP. Observer Fellowship - University of Pennsylvania – 2005, Philadelphia-USA.

Pós-graduação em cirurgia plástica Facial pela Universidade de São Paulo, São Paulo-SP. Pós-graduação em Cirurgia e Medicina Estética Facial pelo Instituto Brasileiro de Pós-graduação, São Paulo-SP. Título de Especialista da Associação Brasileira de Otorrinolaringologia e Cirurgia Cérvico-Facial. Doutorado em Ciências (Otorrinolaringologia) pela Faculdade de Medicina da Universidade de São Paulo (USP). Membro da Associação Brasileira de Otorrinolaringologia e Cirurgia Cérvico-Facial (ABORL). Membro da Academia Brasileira de Cirurgia Plástica da Face (ABC PF). Member of International Federation of Oto-Rhino-Laryngological Societies (IFOS). Membro da International Federation of Facial Plastic Surgery Societies (IFFPSS) Atividade acadêmica: Professor Associado (Doutor) e Coordenador da Disciplina de Otorrinolaringologia da Universidade Federal do Piauí (UFPI). Coordenador da Rede Universitária de Telemedicina e Chefe da Unidade de Web saúde do HU-UFPI. Diretor do Hospital Otorrinos e CEO da Clinicenter e Cliniclub.

Currículo Lattes: <http://lattes.cnpq.br/5457645057011853>

E-mail: dr.vcampelo@gmail.com

Victor Paschoall Leal de Sousa. Acadêmico de Medicina da Universidade Federal do Piauí (UFPI).

E-mail: victorpaschoall97@gmail.com

Vinícius Ribeiro Escórcio. Acadêmico de Medicina da Universidade Federal do Piauí (UFPI).

Currículo Lattes: <http://lattes.cnpq.br/2756988479287183>

E-mail: vi.ni.ribeiro@hotmail.com

Vinícius Veras Pedrosa. Acadêmico de Medicina da Universidade Federal do Piauí (UFPI).


Currículo Lattes: <http://lattes.cnpq.br/2690580089575367>

E-mail: viniciusveras00@gmail.com

E-BOOK

1000 QUESTÕES COMENTADAS DE OTORRINOLARINGOLOGIA

1ª EDIÇÃO. VOLUME 02.




EDITORA DE LIVROS
FORMAÇÃO CONTINUADA

AUTORES

Victor Eulálio Sousa Campelo
Paulo de Tarso Moura Borges
Luciana Almeida Moreira da Paz Oliveira

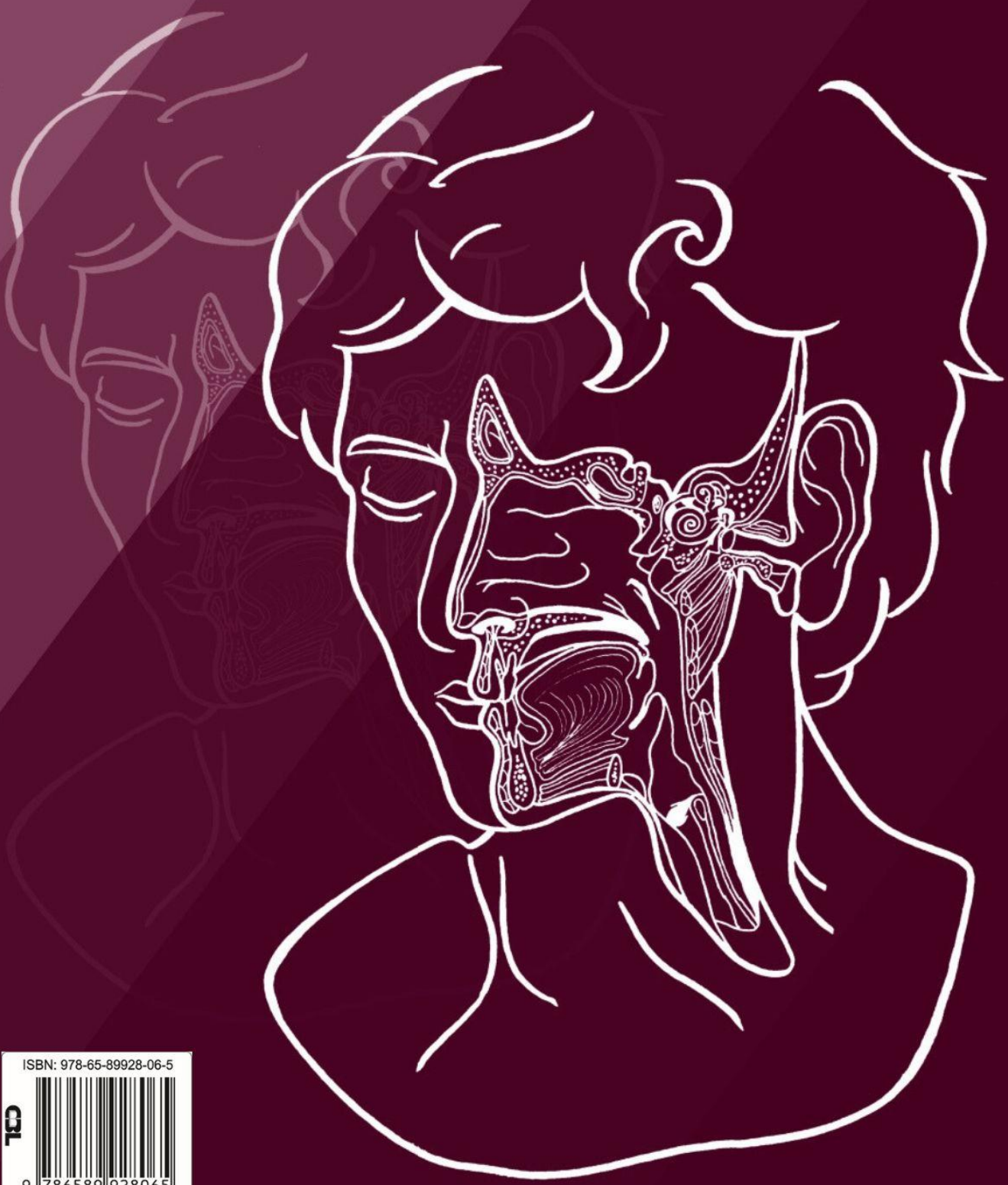DOI: 10.47538/AC-2021.10
ISBN: 978-65-89928-06-5

 (84) 99707 2900

 @editoraamplamentecursos

 amplamentecursos

 publicacoes@editoraamplamente.com.br



ISBN: 978-65-89928-06-5



CD